This is a digital copy of a book that was preserved for generations on library shelves before it was carefully scanned by Google as part of a project to make the world's books discoverable online.

It has survived long enough for the copyright to expire and the book to enter the public domain. A public domain book is one that was never subject to copyright or whose legal copyright term has expired. Whether a book is in the public domain may vary country to country. Public domain books are our gateways to the past, representing a wealth of history, culture and knowledge that's often difficult to discover.

Marks, notations and other marginalia present in the original volume will appear in this file - a reminder of this book's long journey from the publisher to a library and finally to you.

Usage guidelines

Google is proud to partner with libraries to digitize public domain materials and make them widely accessible. Public domain books belong to the public and we are merely their custodians. Nevertheless, this work is expensive, so in order to keep providing this resource, we have taken steps to prevent abuse by commercial parties, including placing technical restrictions on automated querying.

We also ask that you:

+ *Make non-commercial use of the files* We designed Google Book Search for use by individuals, and we request that you use these files for personal, non-commercial purposes.

+ *Refrain from automated querying* Do not send automated queries of any sort to Google's system: If you are conducting research on machine translation, optical character recognition or other areas where access to a large amount of text is helpful, please contact us. We encourage the use of public domain materials for these purposes and may be able to help.

+ *Maintain attribution* The Google "watermark" you see on each file is essential for informing people about this project and helping them find additional materials through Google Book Search. Please do not remove it.

+ *Keep it legal* Whatever your use, remember that you are responsible for ensuring that what you are doing is legal. Do not assume that just because we believe a book is in the public domain for users in the United States, that the work is also in the public domain for users in other countries. Whether a book is still in copyright varies from country to country, and we can't offer guidance on whether any specific use of any specific book is allowed. Please do not assume that a book's appearance in Google Book Search means it can be used in any manner anywhere in the world. Copyright infringement liability can be quite severe.

About Google Book Search

Google's mission is to organize the world's information and to make it universally accessible and useful. Google Book Search helps readers discover the world's books while helping authors and publishers reach new audiences. You can search through the full text of this book on the web at `http://books.google.com/`

Deutsche Zeitschrift für Nervenheilkunde

Gesellschaft Deutscher Nervenärzte, Deutsche Gesellschaft für Neurologie

Digitized by Google

256
V.14

Library of

Princeton University.
Presented by
Stewart Paton, 86.

Digitized by Google



Digitized by Google

Digitized by Google

Digitized by Google

DEUTSCHE ZEITSCHRIFT

FÜR

NERVENHEILKUNDE.

HERAUSGEGEBEN

VON

Prof. Wilh. Erb
Director der med. Klinik in Heidelberg.

Prof. L. Lichtheim
Director der med. Klinik in Königsberg.

Prof. Fr. Schultze
Director der med. Klinik in Bonn.

Prof. Ad. v. Strümpell
Director der med. Klinik in Erlangen.

REDIGIRT VON

A. STRÜMPELL.

VIERZEHNTER BAND.

Mit 32 Abbildungen im Text und 13 Tafeln.

LEIPZIG,
VERLAG VON F. C. W. VOGEL.
1899.

Digitized by Google

Digitized by Google

Inhalt des vierzehnten Bandes.

Erstes und Zweites (Doppel-)Heft

(ausgegeben am 22. December 1898).

Seite

I. Aus der medicinischen Klinik des Herrn Professor Strümpell in Erlangen.
L. Müller, Untersuchungen über die Anatomie und Pathologie des untersten Rückenmarksabschnittes. (Mit 22 Abbildungen im Text und Tafel I—VI) 1

II. Friedmann, Zur Lehre, insbesondere zur pathologischen Anatomie der nicht-eitrigen Encephalitis. (Mit 3 Abbildungen im Text und Tafel VII und VIII) 93

III. Aus dem städtischen Pfrundhause zu Mülhausen i. E.
Mutterer, Zur Casuistik der chronischen ankylosirenden Entzündung der Wirbelsäule und der Fussgelenke (Strümpell), Spondylose rhizomélique (P. Marie) 144

IV. Cassirer, Ueber Veränderungen der Spinalganglienzellen und ihrer centralen Fortsätze nach Durchschneidung der zugehörigen peripheren Nerven. (Mit 1 Abbildung) 150

V. Aus der Poliklinik des Herrn Professor W. Oppenheim in Berlin.
Frank, Ueber eine typische Verlaufsform der multiplen Sklerose 167

VI. Kleinere Mittheilung.
A. Goldscheider und E. Flatau, Bemerkung zu der kritischen Besprechung unseres Buches „Normale und pathologische Anatomie der Nervenzellen auf Grund der neueren Forschungen“ seitens des Herrn E. Nissl 176

VII. Besprechungen.
1. Fr. Schultze, Lehrbuch der Nervenkrankheiten. (J. Hoffmann) 178
2. Oscar Voit, Pathologisch-Anatomische Untersuchungen des Rückenmarks und der peripherischen Nerven bei Lepra maculo-anaesthetica. (v. Bötticher) 179
Literatur-Uebersicht 180

(RECAP)

451385

B..14

Digitized by Google

Drittes und Viertes (Doppel-)Heft

(ausgegeben am 9. März 1899).

Seite

VIII. Aus der medicinischen Universitätspoliklinik zu Kiel.
Wittern, Ein Fall von Akromegalie. (Mit 2 Abbildungen) . 181
IX. Aus dem Neuen Allgemeinen Krankenhause in Hamburg-Eppendorf.
Nonne, Rückenmarks-Untersuchungen in Fällen von perniciöser Anämie, von Sepsis und von Senium, nebst Bemerkungen über Marchi-Veränderungen bei acut verlaufenden Rückenmarksprocessen. (Mit Tafel IX und X) 192
X. Oppenheim, Nervenkrankheit und Lectüre. (Vortrag gehalten am 23. October 1898 in der IV. Versammlung mitteldeutscher Psychiater und Neurologen zu Dresden) 242
XI. Aus der Universitätsnervenklinik in Warschau (Prof. A. E. Schtscherbak).
Bregman, Ein casuistischer Beitrag zur progressiven Muskelatrophie. (Mit 4 Abbildungen) 254
XII. Emanuel, Ein Fall von Angioma arteriale racemosum des Gehirns nebst Bemerkungen zur Frage von dem Bau und der Genese der Hirnsandbildungen. (Mit Tafel XI und XII) 288
XIII. Aus der medicin. Universitätsklinik zu Kiel (Director Prof. Dr. Quincke).
Laspeyres, Anatomische Befunde bei einem Fall von Tabes mit Kiefernekrose 319
XIV. Kleinere Mittheilungen.
1. Higier, Zur Pathogenese der motorisch-paralytischen Aequivalente des epileptischen Anfalles 326
2. Lapinsky, Zusatz zu der in dieser Zeitschrift erschienenen Abhandlung „Zur Frage der Veränderungen in den peripherischen Nerven bei der chronischen Erkrankung der Gefässe“ 330
Literatur-Uebersicht 332
Berichtigungen 332

Fünftes und Sechstes (Doppel-)Heft

(ausgegeben am 20. April 1899).

XV. Goodhart, Psychopathologie und Neurologie 333
XVI. Strümpell, Ein weiterer Beitrag zur Kenntniss der sog. Pseudosklerose 348
XVII. Marina, Das Neuron des Ganglion ciliare und die Centra der Pupillenbewegungen. Eine experiment. Studie. (Mit Tafel XIII) 356
XVIII. Aus der medicinischen Klinik zu Bonn (Dir. Prof. Dr. Fr. Schultze).
Philipp, Anatomischer Befund im centralen Nervensystem bei einem Falle von Schüttellähmung 413

Digitized by Google

Seite

XIX. Frenkel, Die Veränderungen der Haut bei Paralysis agitans . . 423

XX. Aus der II. medicinischen Abtheilung des Neuen Allgemeinen Krankenhauses Hamburg-Eppendorf (Oberarzt Dr. Nonne).
Luce, Klinisch-anatomischer Beitrag zu den intermeningealen Blutungen und zur Jackson'schen Epilepsie 431

XXI. Schultze, Ueber Combination von familiärer progressiver Pseudohypertrophie d. Muskeln mit Knochenatrophie und von Knochenatrophie mit der „Spondylose rhizomélique" bei zwei Geschwistern (mit Sectionsbefund in einem der Fälle) 459

XXII. Besprechungen.
1. Hermann Schlesinger, Beiträge zur Klinik der Rückenmarks- und Wirbeltumoren. (Rich. Pfeiffer) 469
2. Leopold Laquer, Allgemeine Elektrotherapie. (Rich. Peiffer) 469
3. F. Raymond, Leçons sur les maladies du système nerveux. (Strümpell) 470

Digitized by Google

Digitized by Google

I.

(Aus der medicinischen Klinik des Herrn Professor STRÜMPELL in Erlangen.)

Untersuchungen über die Anatomie und Pathologie des untersten Rückenmarksabschnittes.

Von

Dr. Ludwig Robert Müller,

I. Assistenzarzt an der medicinischen Klinik zu Erlangen.

(Mit 22 Abbildungen im Text und Tafeln I—VI.)

Der unterste Rückenmarksabschnitt, der sog. Conus medullaris, bietet in seinen anatomischen und physiologischen Verhältnissen so viele Besonderheiten dar, dass auch die Erkrankungen desselben ein in vieler Hinsicht ganz eigenartiges Symptomenbild hervorrufen. Die Beurtheilung dieses Symptomenbildes macht aber gewisse Schwierigkeiten, weil durchaus ähnliche Krankheitsbilder auch durch manche Affectionen der aus dem Sacralmark austretenden Nervenwurzeln, der Cauda equina, entstehen. Die Unterscheidung der Conus-Erkrankungen von den Cauda-Affectionen hat nicht nur theoretisches, sondern auch praktisches Interesse. Denn während die ersteren kaum jemals einer chirurgischen Behandlung zugänglich sein werden, dürfte die Chirurgie bei Cauda-Erkrankungen in Zukunft gewiss noch manche höchst werthvolle therapeutische Erfolge erzielen. Wenigstens berechtigen die bisherigen, wenn auch erst spärlichen praktischen Erfahrungen zu dieser Hoffnung.

Die erwähnten Umstände machen es begreiflich, dass den Erkrankungen des Conus und der Cauda equina in den letzten Jahren ein besonders grosses ärztliches Interesse entgegengebracht worden ist. Trotzdem giebt es hier noch grosse Lücken in unserem Wissen und zahlreiche Punkte, die einer weiteren Aufklärung bedürfen. Vor Allem ist die normale Anatomie des untersten Rückenmarksabschnitts, welche doch die Grundlage für die Beurtheilung aller krankhaften Veränderungen sein muss, noch keineswegs mit der nöthigen Genauigkeit und Ausführlichkeit erforscht. Sodann fehlt es trotz der schon sehr umfangreichen Casuistik über die hierhergehörigen Erkrankungen [1]) doch noch sehr an genauen und verwerthbaren pathologisch-anatomischen Befunden. Zahlreiche Erörterungen über die Symptomatologie und Diagnostik der Conus-Erkrankungen stützen sich auf rein klinische Erfahrungen, deren Verwerthung in dem einen

1) Eine Zusammenstellung derselben siehe im Literaturverzeichniss am Schlusse der Arbeit.

Digitized by Google

oder anderen Sinne stets bis zu einem gewissen Grade zweifelhaft bleiben muss.

Aus diesen Gründen schien mir eine weitere Fortführung der Untersuchungen und Beobachtungen über den untersten Rückenmarksabschnitt und dessen Erkrankungen keine undankbare Arbeit zu sein. Ich habe zunächst die normale, insbesondere die mikroskopische Anatomie des Conus medullaris, soweit es mir möglich war, eingehender zu erforschen gesucht, als dies bisher geschehen ist. Um auch über die Anordnung der einzelnen Fasersysteme im Conus genaueren Aufschluss zu erhalten, wurde der Conus von Neugeborenen und Kindern in den ersten Lebensjahren untersucht. Ferner habe ich die primären Degenerationen der Hinterwurzel-Neurone bei der Tabes, sowie die secundären absteigenden Degenerationen bei verschiedenen Querschnittserkrankungen im oberen Rückenmark bis in das unterste Rückenmarksende zu verfolgen gesucht, wie dies bisher noch nicht geschehen ist. Endlich war ich in der Lage, eine verhältnissmässig nicht geringe Anzahl von Erkrankungen des untersten Rückenmarksabschnittes klinisch zu beobachten und wenigstens in einem Theil der Fälle später auch anatomisch zu untersuchen. So konnte ich manche Thatsachen der Pathologie und Diagnostik etwas genauer darstellen, als es bisher möglich war, und unsere Kenntnisse von der anatomischen Anordnung und physiologischen Bedeutung der einzelnen Centren im Sacralmark und im eigentlichen Conus in einigen Punkten theils befestigen, theils erweitern.

1. Anatomisch-physiologische Einleitung.

Der uns hier interessirende Theil des Rückenmarks (s. Fig. 1), das Lenden- und Sacralmark mit dem Conus terminalis, ist hinter den Wirbelkörpern des 11. und 12. Brustwirbels und dem Körper des 1. Lendenwirbels gelegen. Nach Eröffnung des Wirbelkanals und der Dura mater können wir den untersten Rückenmarksabschnitt selbst nicht sehen. Aus der Lendenanschwellung entspringen nämlich in continuirlicher Reihe dicke Nervenbündel, die alle nach unten verlaufend bald so zahlreich werden, dass sie den untersten Theil des Marks ganz verdecken. Erst, wenn wir diese Bündel, die Cauda equina, auseinanderdrängen (auf dem Bilde sind sie durch 2 kleine Stiftchen auseinandergehalten), können wir uns diesen untersten Abschnitt, den Conus terminalis, zu Gesicht bringen.

Eine Abgrenzung des Lendenmarks vom Sacralmark, wie eine solche zwischen Hals- und Brustmark oder Brust- und Lendenmark so leicht zu präcisiren ist, lässt sich nur schwer ausführen. Nur dann, wenn die Bündel der Cauda equina bis zu ihrem

Digitized by Google

Austritt aus dem Duralsack, also 10—14 cm unter dem Rückenmarksende, mit herausgenommen werden, kann durch das Abzählen der einzelnen Wurzeln und Verfolgen derselben von ihrer Austrittsstelle bis zu ihrer Ursprungsstelle im Rückenmark die künstlich gezogene Grenze zwischen Lumbal- und Sacralmark bestimmt werden. Das einzelne Bündel der Cauda equina lässt sich also nur aus der Höhe seines Austrittes aus dem Wirbelkanal genau feststellen. Ist die Grenze zwischen Lendenmark und Kreuzmark auch morphologisch nicht zu erkennen, so muss doch theoretisch eine Unterscheidung zwischen dem Kerngebiet des Plexus lumbalis und dem des Plexus sacralis oder ischiadicus streng aufrecht erhalten werden.

Ganz der Willkür des Einzelnen ist es überlassen, wo der Beginn des Conus medullaris s. terminalis festzusetzen ist.[1]) Weder in

Fig. 1. 1/2 der natürlichen Grösse.
Zur Demonstration des in situ verdeckten Conus wurden die Fasern der Cauda equina durch zwei Stiftchen auseinander gedrängt. Die 2. rechte Sacralwurzel wurde sowohl bei ihrem Ursprung aus dem Marke als kurz vor ihrem Durchtritt durch die Dura mater durch zwei Stecknadeln isolirt.

1) Bräutigam lässt den Conus mit der Verschmälerung des Rückenmarks nach der Lendenanschwellung beginnen.

Valentini und mehrere Andere beschreiben als Conusaffectionen Krankheiten, die auch noch das obere Sacralmark betrafen.

Raymond und die meisten anderen Autoren sprechen

Digitized by Google

den anatomischen, noch in den neurologischen Lehrbüchern ist präcis angegeben, wohin die obere Abgrenzung des Conus zu verlegen ist.

Wie wir später sehen werden, bestehen zwischen dem oberen und dem unteren Theil des Sacralmarks in der histologischen Structur sehr wesentliche Unterschiede. Die obere Begrenzung des Conus terminalis hingegen makroskopisch genau zu bestimmen, erscheint mir müssig. Der Name „Conus" soll auch nicht einen nach oben scharf begrenzten Theil der Medulla spinalis bezeichnen, sondern er ist lediglich ein Ausdruck für die Form des untersten Rückenmarksabschnittes, welcher die unteren 3 Sacralsegmente und das Coccygealsegment beherbergt. Es darf also nicht, wie es oft geschieht, zwischen Sacralmark und Conus unterschieden werden; die untere Hälfte des Sacralmarkes und der als Conus terminalis bezeichnete Abschnitt des Rückenmarkes sind vielmehr identisch.

Die Form dieses untersten Rückenmarksabschnittes ist bei verschiedenen Individuen nicht immer dieselbe. Bald setzt sich das Filum terminale an einen stumpfen Conus an, bald verliert sich das Rückenmark ganz allmählich in einer langen, schmal zulaufenden Spitze (siehe Figur 2).

Wie aus nebenstehender Figur ersehen werden kann, ist das Verhältniss der vorderen und hinteren Wurzeln am Conus kein so gleichmässiges, wie in den übrigen Rückenmarksabschnitten. Mehr als doppelt so viel hintere Wurzeln treten hier an das Mark heran, als vordere Wurzeln aus demselben entspringen; und nicht nur sehr viel zahlreicher, auch sehr viel kräftiger, als die vorderen Wurzeln, präsentiren sich die von hinten her dem Conus zustrahlenden Nervenbündel.

Im aller untersten Abschnitt des Conus entspringen gar keine vorderen Wurzeln mehr, während hintere Wurzeln noch ganz deutlich zu verfolgen sind.

Auf dieses Missverhältniss zwischen vorderen und hinteren Wurzeln, worauf meines Wissens bisher noch nicht hingewiesen war, soll weiter unten bei der Beschreibung des Faserverlaufes im Conus noch ausführlich eingegangen werden.

Wie schon einmal erwähnt, reicht das Rückenmark mit seinem unteren Ende nur bis zum oberen Rande des 2. Lendenwirbels, höchstens bis zur Mitte dieses Wirbelkörpers; von da ab beherbergt das daumendicke Faserbündel der Cauda equina nur mehr das Filum terminale in seiner Mitte.

---

die drei untersten Sacralsegmente und das Coccygealsegment als Conus an, die obere Grenze desselben würde also theoretisch zwischen den 2. und 3. Sacralsegment zu ziehen sein.

Digitized by Google

Die parallel verlaufenden Faserbündel der Cauda equina müssen innerhalb des Wirbelkanals einen weiten Weg zurücklegen, um zu ihren Austrittslöchern zu gelangen. So entspringt der 2. Sacralnerv (auf der Fig. 1 ist dieses Bündel sowohl am Rückenmark wie beim Durchtritt durch die Dura durch Nadeln isolirt) in der Höhe des ersten Lendenwirbels und verlässt den Duralsack erst im Kreuzbein, um aus dem 2. Foramen sacrale ins Becken einzutreten. Er muss also innerhalb des Duralsackes eine Strecke von 14 cm durchziehen. Ein Querschnitt in der Höhe des Conus terminalis trifft, wie auch

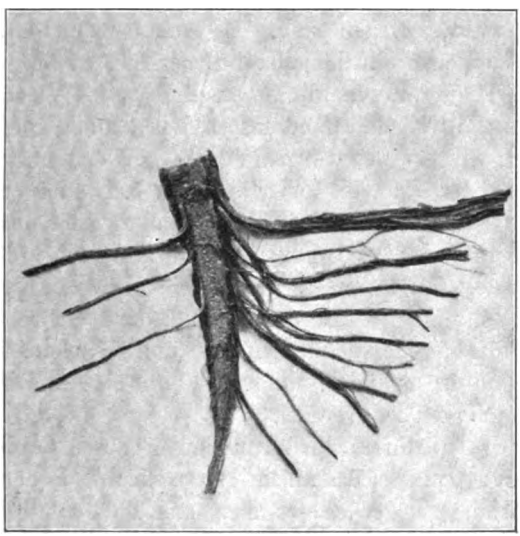

Fig. 2. Linke Hälfte des Conus terminalis eines erwachsenen Mannes (in natürlicher Grösse).

Der Conus wurde durch einen sagittalen Längsschnitt in zwei gleiche Theile getrennt und die eine Hälfte mit ihrer Schnittfläche aufgeklebt, die Wurzeln wurden zur übersichtlicheren Darstellung möglichst nach aussen fixirt.

aus Fig. 1 ersehen werden kann, ausser sämmtlichen Sacralnerven auch noch alle Lendenwurzeln mit Ausnahme der ersten.

Erst nach dem Austritt aus dem Duralsack bilden die sensiblen Wurzeln ihr Spinalganglion, welches bei den Lumbalnerven, besonders aber bei den Sacralnerven, eine recht bedeutende Grösse erreicht. Die Spinalganglien der Kreuzbeinnerven werden, da es recht mühsam ist, wohl selten bei der Herausnahme des Rückenmarkes aus dem Kreuzbein herauspräparirt. Sie unterscheiden sich durch ihre längliche, mehr spindliche Form von den übrigen Spinalganglien und erreichen im 1., 2. und 3. Sacralganglion die Grösse eines Dattelkerns. Erst

Digitized by Google

nachdem die sensible Wurzel das Spinalganglion durchsetzt hat, vereinigt sie sich mit der vorderen motorischen Wurzel zum peripherischen Nerven.

Die Fasern der Cauda equina sind also nicht, wie manchmal angegeben [1]), als peripherische Nerven, sondern als Wurzelfasern anzusprechen, d. h. es verlaufen in der Cauda motorische und sensible Fasern getrennt von einander; ja, wie man sich bei Processen, wo nur die sensiblen Fasern degeneriren (z. B. bei der Tabes) leicht überzeugen kann, verlaufen diese sensiblen Bündel alle in einem nach hinten zu gelegenen Felde, während die motorischen Wurzeln weiter vorn, auch zu Gruppen vereint, gelegen sind. Es leuchtet ein, dass diese Thatsache für die Diagnose und Localisation der hier in Betracht kommenden Störungen (Cauda-Erkrankungen) von grosser Wichtigkeit ist.

Nach dem Austritt der Caudafasern aus dem Wirbelkanal unterscheidet man [2]): 5 Paar Lendennerven, deren erster zwischen 1. und 2. Lendenwirbel, deren letzter zwischen dem 5. Lendenwirbel und dem Kreuzbein austritt; 5 Paar Kreuzbeinnerven, die durch die Foramina sacralia anteriora und posteriora ausstrahlen, und schliesslich ein Paar Coccygealnerven, das durch den Hiatus sacralis nach unten tritt. Während die Intercostalnerven kein Geflecht bilden, vermischen sich die austretenden Lenden- und Kreuzbeinnerven in je einem Plexus unter einander, um sich nun erst in die eigentlichen peripherischen Nerven zu trennen.

Der Plexus lumbalis wird von den 4 oberen Lumbalnerven gebildet, der Sacralplexus, das mächtigste Geflecht, an der Vorderfläche des M. pyriformis gelegen, setzt sich aus Theilen des 4., aus dem 5. Lumbalnerven und den 4 oberen Sacralnerven zusammen. Zum Plexus coccygeus endlich vereinigen sich der letzte Sacralnerv und der Steissbeinnerv. Der daraus entstehende Nervus ano-coccygeus versorgt die Haut in der Umgebung der Steissbeinspitze.

Um das für die Diagnose Wichtige aus der Innervirung des Beckens zusammenzufassen, so sei bemerkt, dass die Vorder- und Aussenseite des Beckens und der Oberschenkel ganz vom Plexus lumbalis aus sensibel gemacht wird, nur der Penis und das Scrotum werden von dem aus dem Plexus sacralis stammenden Nervus pudendus versorgt, die Hoden selbst aber, und das ist besonders hervorzuheben, erhalten ihre sensiblen Fasern durch den Nervus spermaticus externus aus den oberen Partien des Lumbalgeflechtes. So kommt es, dass bei Lähmungen im Gebiete des Sacralmarkes oder

1) So bei Thorburn.

2) Im Interesse einer einheitlichen Darstellung glaube ich nicht auf eine kurze Recapitulation der grob-anatomischen Verhältnisse verzichten zu dürfen.

Digitized by Google

des Sacralplexus Druck auf den Testikel zwar keine Empfindung von Seiten des Scrotums, wohl aber lebhaften Hodenschmerz auslöst.

Auch die äusseren und hinteren Partien des Beckens oder besser des Gesässes werden durch den Ramus iliacus des N. ilio-hypogastricus und durch den N. cutaneus femoris lateralis aus dem Lendengeflecht versorgt, nur eine etwa handgrosse, ovale Zone um den Anus und der Damm gehören zum sensiblen Hautgebiet des Plexus sacralis und Plexus coccygeus und werden von den im Sacralmark zuunterst entspringenden Fasern versorgt.

Noch complicirter liegen die Verhältnisse im Innern des Beckens. Von den dort gelegenen Muskeln werden der Psoas, der Iliacus internus, der M. obturator externus, der Cremaster und die Tunica dartos vom Lumbalgeflecht aus innervirt, alle anderen kleinen Beckenmuskeln (M. pyriformis, M. obturator internus, Mm. gemelli), die Musculatur des Dammes, der Sphincter ani externus und die grossen Gesässmuskeln beziehen ihre Nerven aus dem Sacralgeflecht.

Die Empfindung der Schleimhautpartien des Beckens wird in ihrem unteren Theil, d. h. am Ausgang des Mastdarms und in der Harnröhre durch den Nervus pudendus communis (tiefer Ast aus dem Sacralplexus) und den daraus entspringenden Nervus haemorrhoidalis inferior geleitet. Die oberen Partien des Mastdarms, die Schleimhaut der Blase und der Vagina werden durch kurze, directe Aeste aus dem Sacralgeflecht, durch die Nn. haemorrhoidales medii, Nn. vesicales inferiores und Nn. vaginales mit sensiblen Fasern versorgt, welche letztere ihrerseits mit den Beckengeflechten des Nervus sympathicus (Plexus haemorrhoidales, Plexus vesicales und Plexus utero-vaginales) in häufiger Communication stehen.

Viel einfacher liegen die Verhältnisse an den unteren Extremitäten; am Oberschenkel bezieht die vordere, die mediale und die laterale Seite ihre sensiblen Fasern ganz aus dem Lendengeflecht; ebenso werden die unter diesem Hautgebiet gelegenen Muskeln, die ganze Quadricepsgruppe und die Adductoren von diesem Geflecht aus versorgt. Von der Haut des Oberschenkels wird nur ein schmaler Streif an der Hinterseite desselben durch einen Nerven aus dem Plexus sacralis (N. cutaneus femoris posterior) innervirt. Umgekehrt wird der ganze Unterschenkel und Fuss bis auf einen schmalen Saum an der medialen Seite desselben, den der N. saphenus sensibel macht, ganz von Aesten des Ischiadicus innervirt. Die gesammte Musculatur des Unterschenkels wird ebenso wie die Musculatur an der Rückseite des Oberschenkels von demselben Nerven aus, also vom Plexus sacralis, versorgt.

Die Kenntniss des Verbreitungsgebietes der peripherischen Nerven genügt nicht zur Localisation von Störungen innerhalb des

Digitized by Google

Wirbelkanales oder gar zur Höhenbestimmung einer Rückenmarkserkrankung selbst. In dem Geflecht der Plexus vereinigen sich Nerven aus verschiedenen Wurzelgebieten zu einem peripherischen Nerven.

Es ist also die Vertheilung der Fasern in der Cauda equina und die Reihenfolge ihres Ursprunges aus dem Rückenmark eine andere, als die Anordnung in dem peripherischen Nervensystem.

Auf diese Thatsache wird in den anatomischen Darstellungen fast niemals hingewiesen, was dadurch zu erklären ist, dass anatomische und histologische Forschungen nicht über die Function der Wurzeln und der dazu gehörigen Kerngebiete Aufklärung verschaffen können. Um die „segmentäre" Reihenfolge der einzelnen Muskelcentren, die Anordnung der sensiblen Innervation, den Ort der Nervenzellen für die Blasen- und Mastdarmfunction kennen zu lernen, mussten klinische Erfahrungen bei localisirten Erkrankungen des Rückenmarks (Poliomyelitis, Quetschung, Blutungen), die zu bestimmten Ausfallserscheinungen geführt hatten, zusammengestellt werden. Dieser Mühe haben sich schon verschiedene, hauptsächlich englische Autoren unterzogen. Das nebenstehende Schema entspricht in der Anordnung der Muskelkerngebiete im Wesentlichen der von Kocher in seiner Monographie „Ueber Verletzungen der Wirbelsäule" entworfenen Zeichnung. Ich habe versucht, nach den Erfahrungen, die aus dem Studium der Literatur und aus den eigenen klinischen Beobachtungen geschöpft sind, dazu noch die Lage des Erections-, des Blasen- und Mastdarmcentrums und die Vertheilung der Sensibilität nach ihrer Zugehörigkeit zu den einzelnen Segmenten einzutragen.

	Motorische Functionen:	Sensibilität:
1. Lendensegment:	Unterer Theil der Bauchmuskeln, Quadratus lumborum.	Haut über der unteren Hälfte des Abdomens.
2. Lendensegment:	Psoas, Iliacus internus, Cremaster.	Sensibilität des Hodens und des Samenstranges, äussere Seite d. Hüfte, Mons Veneris.
3. Lendensegment:	Sartorius, Pectineus, Adductoren.	Vorder- und Innenseite der Hüfte.
4. Lendensegment:	Quadriceps femoris, Gracilis, Obturatorius externus.	Vorder- und Innenseite des Oberschenkels. Schmaler Streif an der Innenseite des Unterschenkels bis zum inneren Fussrand.

Digitized by Google

	Motorische Functionen:	Sensibilität:
5. Lendensegment:	Abductoren: Glutaeus medius und minimus Tensor fasciae latae. Semitendinosus, Semimembranosus, Biceps femoris.	Aussenseite des Oberschenkels.
1. Sacralsegment:	Auswärtsroller: Pyriformis, Obturator internus, Gemelli; Glutaeus maximus.	Hinterseite des Oberschenkels. Hinterseite des Unterschenkels.
2. Sacralsegment:	Grosse Wadenmuskeln: Gastrocnemius und Soleus; Tibialis anticus. Peronealmusculatur. Centrum der Erection.	Aussenseite des Unterschenkels und des Fusses. Sensibilität für die Blase selbst und die oberen Partien des Mastdarms.
3. Sacralsegment:	Ejaculationscentrum: Ischio- und Bulbocavernosus.	Haut des Penis und der mittleren Partien des Scrotums, Sensibilität d. Urethralschleimhaut.
4. Sacralsegment:	Blasencentren, Detrusor vesicae.	Haut des Perineums und des Kreuzbeins.
5. Sacralsegment u. Coccygealsegment:	Sphincter ani externus, Levator ani.	Haut über dem Steissbein und über dem After.

Zur besseren Uebersicht der Sensibilitätsstörungen bei Läsionen in den verschiedenen Segmenten sei in Tafel I und II eine Reihe von schematischen Zeichnungen gebracht. [1])

2. Mikroskopische Untersuchungen über den normalen Bau des untersten Rückenmarksabschnittes.

Vor der Schilderung der histologischen Structur des Conus terminalis sei noch beschrieben, in welcher Art dieser zur mikroskopischen

1) Auch bei der Zusammenstellung dieser Sensibilitätsschemata wurde neben anderen Literaturquellen das reichliche bei Kocher niedergelegte casuistische Material benutzt.

Digitized by Google

Untersuchung vorbereitet wurde. Die Herausnahme des Rückenmarks mit der Cauda equina im uneröffneten Duralsack erleichtert die Verfolgung der letzteren bis zur Kreuzbeinspitze und die mühselige Arbeit des Herauspräparirens der Spinalganglien. Vor dem Einlegen in die Conservirungsflüssigkeit (10 proc. Formollösung) wird aber, damit diese leichter und rascher einwirkt, die Dura von hinten der Länge nach gespalten. Zur besseren Handlichkeit trennt man den unteren Theil des Rückenmarkes oberhalb der Lendenanschwellung vom Brustmark ab. Mehr als 2, höchstens 3 Querschnitte dürfen nicht durch das Lumbal- und Sacralmark gemacht werden, wenn man verhüten will, dass die den Conus umgebenden und die Cauda bildenden Nervenbündel zwischen den einzelnen Schnittebenen ausfallen. Nach mehrtägigem Verweilen in der härtenden Formollösung wird das Präparat, je nachdem man die Ganglienzellen oder die Markscheiden färben will, in Alkohol oder in concentrirte Müller'sche Lösung gebracht. Nachdem es dort lange genug (3 Tage bezw. 3—4 Wochen) und dann einige Tage in dünner Celloidinlösung gelegen hat, näht man nun die Dura über der Cauda equina wieder zu und bringt das ganze Präparat in ein dickes Celloidingemisch. Erst jetzt, wenn dieses das Präparat durchdrungen hat und dadurch die einzelnen Caudafasern und der Conus zusammengehalten werden, kann der Duralsack mit seinem Inhalt durch zahlreiche Querschnitte in etwa 1 cm dicke Scheibchen zerlegt und können diese auf Klötzchen geklebt zu mikroskopischen Schnitten verarbeitet werden. Nur auf diese etwas umständliche Weise, die sich aber bei meinen zahlreichen Untersuchungen (35) recht gut bewährt hat, ist es möglich, das Verhältniss der Dura mater und des Conus zu den umgebenden Wurzeln und die lockeren Nervenbündel der Cauda equina zu fixiren. In vielen Fällen wurden die Spinalganglien auch einer Untersuchung unterworfen. Die weitere Behandlung der Schnitte wich in keiner Weise von den jetzt üblichen Methoden ab: die Ganglienzellen wurden nach Nissl dargestellt, die Markscheidenpräparate nach Weigert-Pal gebeizt und gefärbt, die Kerne durch Alauncarmin hervorgehoben. Die folgende Beschreibung beruht hauptsächlich auf der Untersuchung der Rückenmarke eines an Hitzschlag gestorbenen Soldaten, einer jugendlichen Tuberculösen und einer 76 Jahre alten Frau. Im zuerst erwähnten Falle wurden Serienschnitte durch den ganzen unteren Rückenmarksabschnitt angelegt.

Anordnung der Ganglienzellen im Conus terminalis.

Während am makroskopischen Präparate die obere Grenze des Conus terminalis nicht oder nur künstlich bestimmt werden kann, ist eine solche durch die histologische Structur desselben scharf präcisirt

Digitized by Google

In der Höhe des Markes, in welcher die grossen motorischen Ganglienzellen aus den Vorderhörnern verschwinden, also etwa im 2. Sacralsegment, ändern sich der ganze Charakter des Querschnittes, die Form der grauen Substanz und die Anordnung des weissen Markmantels ganz wesentlich. Vorzüglich ist aber die Gruppirung der Ganglienzellen eine wesentlich andere als im ganzen übrigen Rückenmark, und diese ist es hauptsächlich, welche uns eine Abgrenzung des Conus terminalis ermöglicht.

Die graue Substanz ist im Verhältniss zur weissen Substanz übermächtig entwickelt (s. Fig. 3). Die plumpen, breiten Vorderhörner sind nach vorne abgerundet und haben keine seitliche Aus-

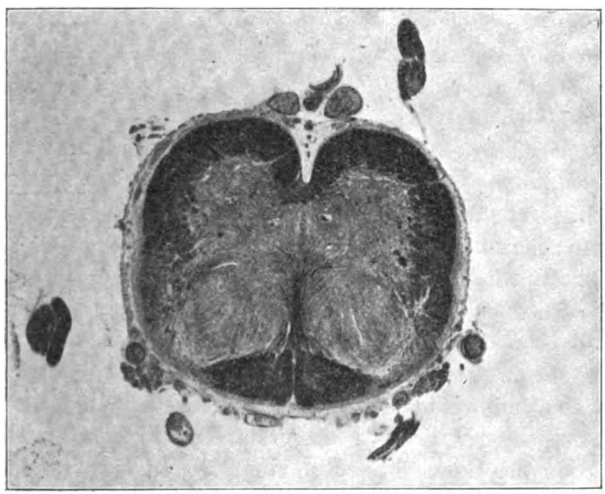

Fig. 3. Schnitt aus der oberen Häfte eines normalen Conus.

bauchung mehr, wie noch im oberen Sacralmark; die Hinterhörner sind durch reichliche Entwicklung der Substantia gelatinosa mächtig bauchig aufgetrieben.

Auf Präparaten [1]) aus dem 3. Sacralsegment, die nach der Nissl-schen Methode mit Methylenblau gefärbt wurden, ist zu ersehen, dass die grossen Vorderhornganglienzellen, welche man im Lumbalmark und

1) Die Reproductionen dieser Schnitte sind mit einem Zeiss'schen photographischen Apparat gewonnen. Für die Ueberlassung desselben bin ich Herrn Prof. Hermann zu Dank verpflichtet. Die graue Substanz aus dem unteren Theile des Conus ist bei stärkerer Vergrösserung photographirt als die Ganglienzellen der oberen Hälfte des Conus. Der grösseren Deutlichkeit wegen wurden einzelne Ganglienzellen durch Federzeichnung schärfer hervorgehoben.

Digitized by Google

in den ersten beiden Sacralsegmenten in mächtigen Gruppen so reichlich entwickelt findet, hier recht spärlich geworden sind. Nur in den lateralen Partien des Vorderhorns sind, wie auf Taf. III Fig. 1 zeigt, vereinzelte dieser grossen multipolaren Ganglienzellen zu finden, die sich nach unten zu bald völlig verlieren. Neu aufgetreten ist dagegen eine Gruppe von Ganglienzellen an einer Stelle, die weiter oben im Rückenmark so grosser und so zahlreicher Ganglienzellen völlig entbehrt.

Schon in Fig. 1 der Taf. III, deutlicher aber noch in den Abbildungen von Schnitten aus dem mittleren und unteren Theile des Conus, sind an der Uebergangsstelle vom Vorderhorn zum Hinterhorn Gruppen von Ganglienzellen zu finden. Die Zellen sind multipolar und relativ gross, erreichen aber doch nicht den Umfang der motorischen Vorderhornzellen. Ein Vergleich zwischen der Grösse der Vorderhornzellen und dieser Zellen in der intermediären Zone ist in Fig. 1 gut möglich.

Im oberen Theile des Conus stehen die Ganglienzellen in der intermediären Zone nicht so dicht und gehäuft, wie weiter unter. Je tiefer die Präparate aus dem Conus entnommen sind, um so reichlicher sind die Ganglienzellen hier an der Uebergangszone vom Vorderhorn zum Hinterhorn entwickelt; besonders zahlreich sind sie da, wo diese Zone an die Seitenstränge angrenzt (s. Fig. 2). Aber auch entlang dem lateralen Rande des Hinterhorns sind noch Ganglienzellen angeordnet, ja selbst in den angrenzenden Partien der Hinterseitenstränge finden wir hin und wieder grössere Ganglienzellen eingelagert.

Die Gruppen der grossen Ganglienzellen in den mittleren und unteren Partien des Conus bilden so einen Bogen, der von der vorderen (ventralen) Spitze der Hinterstränge nach vorne leicht geschwungen durch die mittleren Partien der grauen Substanz zu dem äusseren Rande des Hinterhorns und diesem entlang bis fast zur Spitze desselben verläuft (s. Fig. 2). Aber auch in den medialen Partien des Hinterhorns findet sich hin und wieder eine grössere Ganglienzelle. In diesem das Vorderhorn vom Hinterhorn trennenden Kranz von Zellen stehen die Ganglienzellen hier und dort zu dichteren Gruppen zusammengedrängt.

Die in der intermediären Zone gelegenen Ganglienzellen sind multipolar, sie strecken ihre zarten, weithin zu verfolgenden Fortsätze nach allen Richtungen aus. Die an der lateralen Seite der Hintersäulen befindlichen Zellen sind lang gestreckt (bipolar?), die Richtung ihres Zellkörpers ist dann dem äusseren Rande des Hinterhorns parallel. Vereinzelte besonders grosse, vielarmige Ganglienzellen finden sich immer an der Spitze des Hinterhorns. Die multipolaren Zellen in der

Digitized by Google

intermediären Zone zeigen deutliche Granulirung und scharfe Conturen eines Zellkerns. Die am äusseren Rande des Hinterhorns gelegenen länglichen Zellen haben sich viel dichter und gleichmässiger gefärbt, so dass keine solche Unterscheidungen zu machen sind. Wie die Photographien zeigen, sind im Conus auch die Vorderhörner mit einzelnen Ganglienzellen besetzt, doch sind diese lange nicht so gross und nicht so scharf conturirt, sie stehen auch nicht so dicht, wie die Ganglienzellen der intermediären Zone und die Zellen an der äusseren Seite des Hinterhorns. Die Hinterhörner und ihre Substantia gelatinosa sind mit zahlreichen kleinen, runden Zellen, die keinerlei Fortsätze zeigen, ausgefüllt.

Je tiefer die Schnitte aus dem Conus entstammen, desto grössere und mächtigere Ganglienzellen weisen sie in der das Hinterhorn vom Vorderhorn abgrenzenden intermediären Zone auf (s. Fig. 2).

Im alleruntersten Theile des Conus (s. Fig. 3) werden die Ganglienzellen der kümmerlichen Vorderhörner, welche als runde Kuppe dem Hinterhorn aufsitzen, ganz klein und rudimentär. Gut und deutlich sind hier unten nur noch die Ganglienzellen an der äusseren Seite der Hinterhornbasis und an der lateralen Seite des Hinterhorns selbst ausgebildet; sie sind sogar auffällig gross, meist bipolar, stehen hier aber nicht mehr so dicht wie weiter oben. Die bogenförmige Anordnung dieser grossen Zellen nach dem Inneren der grauen Substanz ist hier im alleruntersten Theile des Rückenmarkes nicht mehr so deutlich zu erkennen. Die kleinen, runden Zellen der Hinterhörner erstrecken sich jetzt unregelmässig weit nach vorne und es beginnt hier die Auflösung der Hintersäulen.

Anordnung der weissen Substanz und der Wurzeln im Conus.

Auch in der Anordnung der weissen Substanz und in dem Verhalten der ein- und austretenden Wurzeln lassen sich im Conus wesentliche Unterschiede gegenüber den übrigen Theilen des Rückenmarkes constatiren. In derselben Höhe des Markes, in der die grossen Ganglienzellen aus dem Vorderhorn verschwinden und neue Gruppen von solchen in der intermediären Zone auftreten, findet man, dass aus den medianen Feldern der Hinterstränge (s. Fig. 3 im Text) ein Büschel von Markfasern gerade nach vorn, also ventralwärts, gegen die Zellgruppe um den Centralkanal hinzieht und sich hinter diesem strahlenförmig nach beiden Seiten hin in das Fasergewirr der grauen Substanz verliert. Es ist also hier, und das charakterisirt den Beginn des Conus, keine hintere graue Commissur der grauen Substanz mehr vorzufinden. Verfolgt man die Fasern dieses ventralwärts ausstrahlenden Bündels,

Digitized by Google

welche auf Querschnitten meist der Länge nach getroffen sind, so weit wie möglich in die weisse Substanz der Hinterstränge, so lässt sich erkennen, dass die mittleren Fasern dieses Bündels in den mittleren Feldern der Hinterstränge, neben dem Septum medianum posticum entspringen. Die äusseren Fasern scheinen hier im oberen Theil des Conus Fortsetzungen der hinteren Wurzeln zu sein. Nach vorne zu verliert sich dieses Bündel beiderseits in einem dichten Markfasernetz, das sich beiderseits in der Uebergangszone zwischen Vorderhorn und Hinterhorn gebildet hat und im Wesentlichen der Zone entspricht, in der die oben ausführlich beschriebenen Ganglienzellengruppen gelegen sind. Je tiefer die Schnitte aus dem Conus stammen, desto ausgeprägter und faserreicher ist diese Ausstrahlung der Hinterstränge nach vorne (s. Fig. 4). Im untersten Theile des Conus scheinen sich die gesammten Hinterstränge nach vorne zu aufzulösen. Hier sind fast alle Fasern der Hinterstränge längs getroffen, und sie alle strahlen gegen die graue Substanz nach vorne zu aus.

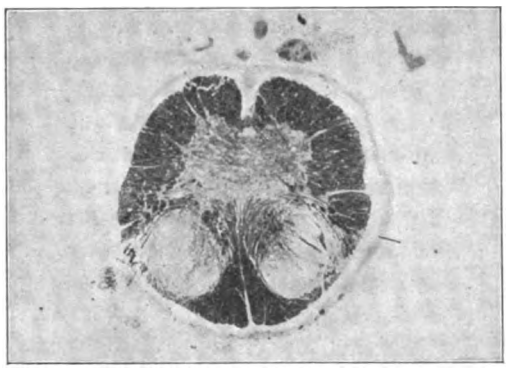

Fig. 4.

Von dem Markmantel des Conus erscheinen die hinteren äusseren Partien der Seitenstränge (Gegend der Py S) auf Markscheidenpräparaten entschieden etwas blasser und lichter als die Vorderstränge. Diese Lichtung der dorsalen Felder der Seitenstränge, die hier augenscheinlich nicht mehr mit den Pyramidenseitenstrangbahnen identisch sind, fand sich im oberen Theile des Conus bei all' den untersuchten normalen Rückenmarken und ist augenscheinlich dadurch bedingt, dass die Fasern hier dünnere Markscheiden haben und weniger dicht stehen, als in den übrigen Partien der weissen Substanz. Nur die der äusseren Seite des Hinterhorns anliegenden Fasern stehen dichter. Sie sind in Bündeln angeordnet, meistens schräg oder längs getroffen und werden nach unten zu immer zahlreicher.

Die Hinterstränge fallen schon makroskopisch auf dem gefärbten Schnitt durch eine tiefschwarze Tinction auf. Die Nervenfasern sind hier kräftig entwickelt und stehen sehr dicht. Die Form der Hinterstrangsfelder ist in den verschiedenen Höhen des Conus recht wechselnd, wie ein Vergleich von Fig. 3 mit Fig. 4 zeigt. Die büschel-

Digitized by Google

förmige Ausstrahlung der Hinterstränge nach vorne ist oben schon beschrieben.

In den Vordersträngen und Vorderseitensträngen ist gegen die höher gelegenen Partien des Rückenmarkes durchaus kein Unterschied zu constatiren; sie sind dicht markhaltig und bleiben es am weitesten nach abwärts von allen Strängen. Besonders faserreich ist hier auch überall die weisse vordere Commissur.

Von vorderen Wurzeln ist im eigentlichen Conus sehr wenig mehr zu finden. Nur ganz dünne, wenige Nervenfasern enthaltende Bündel liegen mit der Pia verbunden der vorderen Peripherie des Conus an. Der Durchtritt von Wurzelfasern durch die Vorderseitenstränge und ihr Entstehen in den Vorderhörnern ist nirgends zu erkennen. Es deckt sich dieser mikroskopisch erhobene Befund mit der schon bei der makroskopischen Beschreibung constatirten Thatsache, dass im untersten Rückenmarksabschnitt nur ganz wenige kümmerliche vorderen Wurzeln mehr entspringen.

Anders verhalten sich die hinteren Wurzeln. Von diesen liegen immer zahlreiche und ziemlich umfangreiche der hinteren Peripherie des Conus an. Im oberen Theil des Conus lassen sich aus den Wurzeln noch Fasern verfolgen, welche direct, mitten durch die gelatinöse Substanz der Hinterhörner nach vorne dringen; die meisten aber strahlen im Bogen nach dem inneren Rande der Hinterhörner zu und schliessen sich dann dem oben beschriebenen ventralwärts strahlenden Bündel an. Weiter unten im Conus liegen hintere Wurzeln nicht nur den Hintersträngen, sondern z. Th. auch weiter nach vorne zu, direct den Seitensträngen an. Sieht man viele Präparate aus dem unteren Theile des Conus durch, so kann man hier und dort constatiren, dass Fasern der Hinterseitenstränge direct in solche der hinteren Wurzeln übergehen. Diese merkwürdige Thatsache lässt sich nur bei genauem Studium der Präparate erkennen, da nur vereinzelte Fasern bei ihrem Durchtritt durch die Piascheide ihre Markscheiden behalten, während weitaus die meisten Axencylinder ihre Markumhüllung beim Austritt verlieren, um erst in der eigentlichen Wurzel wieder markhaltig zu werden. Auch auf Längsschnitten, die dem äusseren Rande des Hinterhorns parallel durch den Conus angelegt wurden, lässt sich mit Sicherheit der Uebertritt von Seitenstrangfasern in die Wurzeln verfolgen. Es ziehen hier die Nervenbündel der Seitenstränge schräg abwärts durch die Piascheide in die der Peripherie anliegenden Wurzeln. Aber nur in den mittleren und unteren Partien des Conus lässt sich diese auffällige Thatsache beobachten, und es sind hier auch die Faserverhältnisse in den Hinterseitensträngen andere, als oben beschrieben wurde.

Digitized by Google

War in den höher gelegenen Theilen des Conus die Gegend der Pyramidenseitenstränge etwas licht, so stehen in den unteren Partien des Conus die Fasern hier in den Hinterseitensträngen sehr dicht. Ihr Verlauf kann auf Querschnitten gut verfolgt werden, da sie meist schräg oder längs getroffen sind. Von der Mittelzone zwischen Vorderhorn und Hinterhorn strahlen sie, untereinander parallel, schräg nach hinten aussen zur Peripherie des Markes. In den untersten Theilen des Conus sind auf Querschnitten fast alle Fasern der Hinterseitenstränge auf ihrem Wege zur Peripherie längs getroffen.

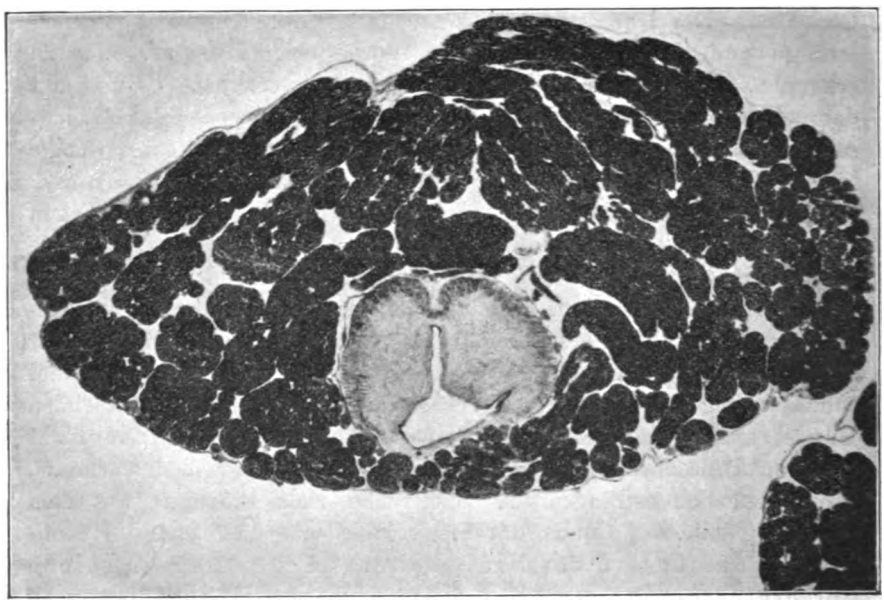

Fig. 5.

Noch ein merkwürdiger Befund ist hier zu erwähnen. An den Präparaten des an Hitzschlag verstorbenen Soldaten fiel in den den Conus umgebenden zahlreichen Wurzeln auch noch der Durchschnitt eines Gebildes auf, das nur als Spinalganglion gedeutet werden konnte. Dasselbe lag dem Conus unmittelbar an und enthielt mächtig grosse, runde Zellen, wie wir sie eben nur in Spinalganglien finden. Auch in den Querschnitten durch die hinteren Wurzeln zeigten sich vereinzelte Spinalganglienzellen. Uebrigens scheint das Vorkommen von Spinalganglien innerhalb der Dura mater und von Spinalganglienzellen in den hinteren Wurzeln kein allzu seltenes zu sein, denn auch bei den wei-

Digitized by Google

teren Untersuchungen (s. u.) konnte ein solches Verhalten noch in zwei Fällen constatirt werden.

Die Auflösung des Rückenmarkes erfolgt von hinten her. Die Kerngruppe um den Centralkanal wuchert nach hinten zu, die letzten Fasern der Hinterstränge strahlen noch nach den beiden Zonae intermediales aus, die Hinterhörner werden durch die Wucherung der Ependymzellen verdrängt, der Centralkanal erweitert sich auf Kosten der Hinterstränge (s. Fig. 5) und öffnet sich schliesslich nach hinten (s. Fig. 6).

Die kurzen, plumpen Vorderhörner, die Vorderstränge und Vorderseitenstränge sind hier, wo Hinterhörner und Hinterstränge schon verdrängt sind, noch erhalten, verlieren sich aber auch bald, so dass im Filum terminale nur vereinzelte markhaltige Fasern die Ependymzellengruppe umgeben.

Fig. 6.

3. Klinischer Theil.

Der Zufall fügte es, dass im Verlauf der letzten Jahre in der Erlanger medicinischen Klinik eine Reihe von Erkrankungen des untersten Rückenmarksabschnittes und der von dort abgehenden Nervenbündel zur Beobachtung kam. In einigen dieser Fälle konnte die Diagnose durch die Section bestätigt bezw. berichtigt werden. Im Folgenden sollen die Krankengeschichten[1]) der einzelnen Patienten und die Diagnose und deren Begründung mitgetheilt werden; die näheren anatomischen und mikroskopischen Untersuchungen sind, soweit solche angestellt werden konnten, im „Pathologisch-anatomischen Theil" niedergelegt.

Fall 1.

Theodor Fleischmann[2]), 37 Jahre, Handlanger, fiel im Frühjahr 1887 von einem Neubau 10 Meter hoch herab, ein nachfallender Gerüstbalken traf ihn ins „Kreuz", in die Gegend der mittleren Lendenwirbel. In die hiesige chirurgische Klinik verbracht, hatte Pat. beim Aufwachen aus längerer Bewusstlosigkeit, abgesehen von geringen Schmerzeu im Kreuz

1) Verfasser war in der Lage, die hier beschriebenen Krankheitsfälle bis auf einen alle selbst zu beobachten.

2) Die Krankengeschichte dieses Patienten wurde, allerdings mit anderer Deutung schon von R. Gerster: Ueber einen Fall von Compression der Cauda equina. Dissert. Erlangen 1890, veröffentlicht.

Digitized by Google

und Druck in der Blasengegend, keine stärkeren sensiblen Reizerscheinungen, vor Allem keine Schmerzen in den Beinen. Dagegen konnte er weder Beine noch Arme, noch auch den Kopf bewegen. Er lag „steif wie ein Besen" völlig unbeweglich im Bett. Die anfänglichen Schmerzen im Leib liessen nach der künstlichen Entleerung der übermässig gefüllten Blase bald nach. In der darauffolgenden Zeit war Pat. völlig schmerzfrei, aber noch so unbeweglich, dass er 6 Wochen lang von fremder Hand gefüttert werden musste. Erst anderthalb Monate nach dem Unfall stellte sich die Beweglichkeit der Arme und bald darauf die des Kopfes wieder her. Pat. wurde anfänglich katheterisirt, bald aber ging der Harn beim Husten oder Niesen und später bei stärkeren Bewegungen unwillkürlich und „ohne Fühlung" ab. Ebenso wie der Urin, war auch der Stuhl anfänglich angehalten und ging erst nach Verabreichung von grösseren Dosen Ricinusöl, ohne Empfindung zu verursachen, ab.

Mehrere Monate nach dem Unfall konnte Pat. die Oberschenkel wieder etwas heben und lernte schliesslich nach Jahresfrist mit Krücken nothdürftig gehen. Trotz der völligen Incontinentia urinae et alvi war die Geschlechtsfunction nicht erloschen. Pat. erzeugte nach seinem Unfall noch zwei Kinder. Die Erection war die ganze Zeit her noch möglich, doch ist das Glied dabei etwas schlaffer als früher. In den ersten Jahren nach dem Trauma hatte Pat. beim Coitus noch Wollustgefühl, was jetzt aber schon seit längerer Zeit geschwunden ist. Von der Ejaculation hatte er jedoch niemals eine Empfindung, der Samen soll nur ganz langsam und tropfenweise ausgeflossen sein. Die allmähliche Besserung in den motorischen Functionen war nur im Laufe der ersten zwei Jahre nach dem Sturze nachzuweisen und machte dann dem jetzt bestehenden, völlig stationären Zustande Platz.

Status praesens vom 19. December 1896.

Pat. ist gut genährt, sieht frisch aus; der Thorax ist normal gebaut. Von der Lendenwirbelsäule springen die ersten 3 Wirbel stark kyphotisch nach hinten vor, der Dornfortsatz des ersten Lumbalwirbels ist am besten zu palpiren. Die unteren Lendenwirbel zeigen eine übermässig lordotische Vertiefung nach vorne, ihre Dornfortsätze sind nicht abzutasten. Das Kreuzbein ist wieder nach hinten gekrümmt.

Die Musculatur am Kopf, an den Armen und am Rumpf ist normal, sogar recht kräftig entwickelt. Die Bauchpresse wird gut angewandt. Von den Bewegungen in den unteren Extremitäten ist die Beugung des Oberschenkels in der Hüfte, die Streckung des Unterschenkels im Knie, ebenso wie die Adduction und die Einwärtsrollung der Oberschenkel gut ausführbar, die Abduction und die Auswärtsroller der Hüftgelenke sind paretisch. Recht schwach ist auch die Beugung des Unterschenkels zum Oberschenkel im Knie.

Ganz gelähmt sind die beiden Glutaei maximi und sämmtliche Muskeln der Unterschenkel und der Füsse. Pat. ist also nicht im Stande, sich aus der sitzenden Stellung aufzurichten, auf dem Bauche liegend kann er die Unterschenkel im Knie nur mit geringer Kraft zum Oberschenkel beugen. Die Füsse hängen schlaff und bewegungslos nach unten.

Besonders in die Augen fallend ist die Atrophie der Glutäalmusculatur: die Haut über den Nates ist schlaff, hängt faltig herunter, unter ihr ist

Digitized by Google

keine Muskelsubstanz zu fühlen. Die Hinterseite der Oberschenkel ist abgeflacht, die Waden treten dagegen kräftig hervor, ihre Muskelsubstanz fühlt sich, obgleich sie völlig gelähmt ist, fest an. Der Wadenumfang beträgt r. 31 und l. 32 cm. Der Fuss hängt schlaff im Talocruralgelenk herab, ist passiv nach allen Seiten frei beweglich, also keine Contractur, kein Spasmus. Eine minimale Dorsalflexion im rechten Fuss ist der Rest der ganzen activen Beweglichkeit in beiden Füssen. Zu erwähnen ist noch, dass in der übermässig kräftig entwickelten Musculatur des Quadriceps cruris beiderseits beständige grob fibrilläre und fasciculäre Zuckungen sichtbar sind, die dem Pat. nicht zum Bewusstsein kommen. Der Gang ist nur

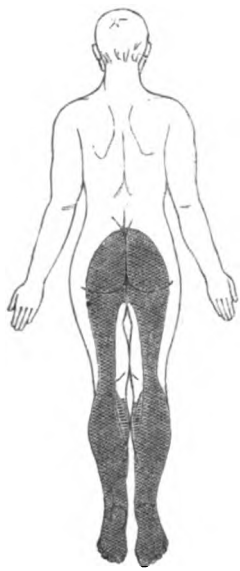

Fig. 7.

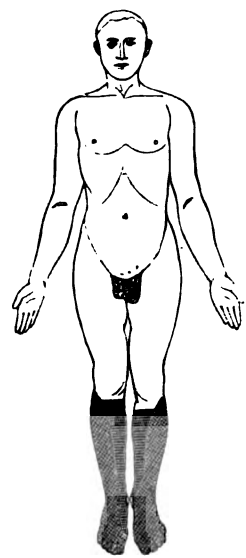

Fig. 8.

Hautstellen, an denen der Tastsinn erhalten, die Empfindung für Schmerz- und Temperatureindrücke verloren gegangen ist.

völlig anästhetische Hautpartien.

Das Einzeichnen der Testikel soll anzeigen, dass dieselben empfindlich sind.

bei doppelseitiger Unterstützung (Pat. benutzt beiderseits Krücken) möglich. Der Kranke kann gut den Oberschenkel heben und den Unterschenkel zum Oberschenkel strecken, aber beim Aufsetzen des Fusses und bei der Fixirung des Beines im Becken fehlt jeglicher Halt.

Die Störungen der Sensibilität werden durch die beiden Figuren 7 und 8 veranschaulicht. Vollkommen anästhetisch sind beide Füsse bis zu den Malleolen und die Aussen- und Hinterseite der Unterschenkel. An der Innenfläche der Unterschenkel empfindet Pat. Berührungen, wenn auch dumpf, so doch ganz deutlich. Die Schmerz- und Temperatur-Empfindung ist aber auch hier noch völlig verloren gegangen. In dem schmalen Streifen an der Hinterseite des Oberschenkels, am Damm und in

Digitized by Google

der ovalen Zone um den After wird keinerlei Empfindungsqualität mehr wahrgenommen. Am Scrotum und am Penis werden Berührungen dumpf empfunden, aber nicht localisirt. Tiefe Nadelstiche in die Glans penis werden ebenso wie starkes Kneifen des Scrotums nur als Berührung empfunden. Schmerz und Temperatureindrücke können an diesen Stellen auf keine Weise ausgelöst werden (Dissociation der Empfindung!). Dagegen löst ein geringer Druck auf den Hoden sofort lebhafte Schmerzäusserungen aus.

Der Muskelsinn ist gut erhalten. Pat. weiss jede passive Bewegung, die mit seinen unteren Extremitäten ausgeführt wird, gut und richtig anzugeben. Der Drucksinn (Druck auf die tieferen Theile, Muskeln und Knochen) ist ausser an den Füssen überall, also auch an den sonst anästhetischen Hautpartien noch gut erhalten.

Die elektrische Untersuchung der Muskeln fand den Quadriceps, den Tensor fasciae latae und die Adductoren beiderseits in normaler Weise zuckend. Die Muskeln des Unterschenkels und die Glutaei reagirten auf keine Stromart. Der rechte Biceps femoris, der Semimembranosus und Semitendinosus, welche Muskelgruppe ja auch willkürlich noch etwas angespannt werden kann, contrahirten sich schwach, aber blitzartig auf galvanische Reizung.

Von den Reflexen sind nur die Cremaster- und Bauchdeckenreflexe noch erhalten. Der Fussclonus und Achillessehnenreflex ist ebenso wie der Patellarreflex völlig erloschen. Von den Fusssohlen sind durch Stechen keine Reflexe mehr auszulösen. Urin und Stuhl gehen unwillkürlich und ohne Empfindung ab. (Der Kranke trägt ein Urinal und muss alle 8 Tage abführen.) In den oberen Partien des Mastdarmes und in der Blase hat Pat. noch dumpfe Empfindung.

Ueber dem Kreuzbein finden sich grosse, strahlige Narben (ausgeheilter Decubitus), an den Zehen frische Decubitalgeschwüre. Die inneren Organe sind gesund. Pat. fühlt sich, abgesehen von seinen Gehstörungen und den Urin- und Stuhlbeschwerden, ganz wohl und macht mit seinen Krücken, den Erlanger Spaziergängern eine bekannte Erscheinung, weite Wege.

Epikrise: Die in diesem Falle gestellte Diagnose „traumatische Conusaffection“ bedarf einer eingehenden Begründung. Sie bedarf einer solchen um so mehr, als der Befund an der Wirbelsäule (schwere Verletzung der Lendenwirbelsäule, der Wirbelkörper des 1. Lendenwirbels scheint zusammengepresst zu sein) mehr für eine Caudacompression spricht. Pat. giebt mit aller Bestimmtheit an, niemals, also auch nicht in der Zeit unmittelbar nach dem Unfall, Schmerzen in den Beinen gehabt zu haben, und solche müssten als „Wurzelreizung“ bei einer Caudacompression anfänglich doch bestanden haben. Von grösserer Bedeutung für die Differentialdiagnose ist die anschliessende, 6 Wochen lang dauernde allgemeine Unbeweglichkeit. Eine solche kann unmöglich durch eine Caudacompression oder eine Conusschädigung allein hervorgerufen worden sein. Auch die Annahme einer blossen Commotio spinalis erklärt nicht das sechswöchige Bestehen der schweren allgemeinen Lähmung. Es muss nothwendigerweise in oder um das

Digitized by Google

Rückenmark eine der Rückbildung fähige Schädigung stattgefunden haben und zwar entweder entlang seines ganzes Verlaufes (Unbeweglichkeit des Rumpfes und der Arme, Nackenstarre) oder nur im oberen Halsmark. Einen Bluterguss zwischen den Häuten und dem Mark müssen wir wegen der mangelnden Reizerscheinungen (Schmerzen, Krämpfe) ausschliessen. Mit der Annahme einer Röhrenblutung in den Centralkanal können dagegen alle diese Erscheinungen erklärt werden. Durch den vom Bluterguss ausgeübten Druck wurde eine zeitweise Functionsbehinderung, aber keine dauernde Schädigung der nervösen Substanz erzeugt. Jedenfalls hat nur im untersten Rückenmark, da wo die Ganglienzellen für das Ischiadicusgebiet gelagert sind und wo die Centren für Blase und Mastdarm zu suchen sind, eine stärkere traumatische Störung stattgefunden. Jedoch nicht nur durch die Anamnese allein begründen wir unsere Diagnose „Conus-Affection", auch aus dem jetzigen Befunde sprechen mancherlei Thatsachen für eine Spinalerkrankung. Es ist allerdings nicht zu leugnen, dass eine Compression der Cauda equina in der Höhe des 5. Lumbalwirbels, also nach Abgang der vier oberen Lumbalwurzeln, ein ganz ähnliches Bild wie das unseres Kranken, bieten kann. Die Blasen- und Mastdarmstörungen, die Lähmungen der Unterschenkelmusculatur und der Glutäalmuskeln, schliesslich auch die Ausbreitung der Sensibilitätsstörungen werden alle bei einer tiefer liegenden Caudaerkrankung ganz ähnlich zu finden sein, wie oben beschrieben wurde. Einige ungewöhnliche Erscheinungen weisen uns aber doch darauf hin, die primäre Störung im Rückenmark zu suchen. Der Patellarreflex ist beiderseits völlig aufgehoben. Da die Quadricepsmusculatur an beiden Beinen functionstüchtig, ja ungewöhnlich kräftig entwickelt ist, da des Ferneren die centripetalleitenden Fasern des Oberschenkels und des Knies intact sind und die Empfindungseindrücke gut befördern, müssen wir wohl annehmen, dass die Unterbrechung des Reflexbogens innerhalb des Rückenmarkes stattgefunden hat. Eine in den unteren Sacralsegmenten bestehende myelitische Narbe kann wohl auch in den darüber gelegenen Theilen des Rückenmarkes noch die Aufhebung eines Reflexes bedingen ohne dort zu grösseren motorischen oder sensiblen Störungen zu führen. Auch die beständig zu beobachtenden, grob-fibrillären Zuckungen in der Quadricepsmusculatur weisen uns bei der jetzt geltenden Annahme, dass solche immer von den Ganglienzellen der Vorderhörner ausgelöst werden, auf eine Rückenmarksläsion hin. Die motorischen Centren des Cruralis, oberhalb der Läsion gelegen, würden nach unserer Auffassung durch die darunter gelegene Narbe in beständigem Reizzustand gehalten werden, ohne in ihrer Functionstüchtigkeit dadurch wesentlich zu leiden.

Digitized by Google

Auch das Verhalten der Sensibilität lässt eine Conusaffection wahrscheinlich erscheinen. Sensible Reizerscheinungen, wie Schmerzen in den Beinen oder am Kreuzbein, waren weder in der Zeit nach dem Sturze noch jemals später aufgetreten. Wären die Bündel der Cauda equina durch einen vorspringenden Wirbel comprimirt worden, so hätten wir wohl früher oder auch jetzt noch bei Druck oder Klopfen auf die Lendenwirbelsäule oder auf das Kreuzbein Schmerzen auslösen können.

Des Ferneren ist eine ganz ausgesprochene Dissociation der Empfindung, wie eine solche für spinale Erkrankungen charakteristisch ist, nachzuweisen. An der Innenseite des Unterschenkels, am Penis und am Scrotum werden Berührungen ganz deutlich gefühlt, während Schmerz- und Temperatureindrücke dort auf keine Weise ausgelöst werden können.

In dem vorliegenden Fall kann auch von einer Dissociation der Urogenital-Functionen gesprochen werden: Die Blasen- und Mastdarmfunction war völlig gelähmt, dagegen war die Möglichkeit der Erection und Ejaculation und somit die Potentia coëundi et generandi erhalten geblieben (Patient zeugte in der Zeit nach dem Unfall noch 2 gesunde Kinder). Da wir nun wissen, dass die Fasern für die Blasen-, Mastdarm- und für die Geschlechtsfunctionen in der Cauda equina zusammen verlaufen, weist uns die Trennung der Functionen doch auch darauf hin, die Störung im Rückenmark zu suchen, dort wo die Kerngebiete für diese noch getrennt sind.[1])

Nach unserer Vermuthung würde also die Gewalteinwirkung des Sturzes und die Wucht des nachfolgenden Gerüstbalkens eine traumatische Myelitis des Conus terminalis verursacht haben, die zu secundärer Blutung führte. Inwieweit die aus dem Conus austretenden Wurzeln durch das Trauma mitgelitten haben, lässt sich schwer beurtheilen. Aus den wenigen autoptischen Befunden, die uns in der Literatur zur Verfügung stehen (Oppenheim, Sarbó, Schultze),

1) In der Literatur sind in dem von M. Rosenthal mitgetheilten Falle ähnliche Verhältnisse beschrieben. Dort hatte sich innerhalb kurzer Zeit, allerdings ohne bekannte Ursache, völlige Blasen- und Mastdarmlähmung entwickelt, die Libido und Potentia coëundi blieb aber erhalten. Auch Rosenthal vermuthet, dass es sich um eine Erkrankung der spinalen Reflexcentren handelt.

Bei einem von Bernhardt beschriebenen Kranken war neben einer Lähmung der Blasen- und Mastdarmfunctionen das Gebiet für die Geschlechtsfunctionen kaum beeinträchtigt; nur die austreibenden Kräfte für den ergossenen Samen (Ischio- und Bulbocavernosus) waren gelähmt. Es bestand also Potentia und Libido coëundi und Impotentia generandi.

In dem Falle von Schiff war nach einem Sturz auf die Beine Ischuria paradoxa und Sphincter ani-Lähmung aufgetreten, das Erectionsvermögen aber erhalten geblieben; Diagnose: Hämatomyelie des Conus medullaris.

Digitized by Google

lernen wir, dass die zarte Structur des Conus bei Gewalteinwirkungen viel eher und stärker leidet, als das derbere, widerstandsfähigere Gewebe der umgebenden Wurzeln.

Fall 2.

Joh. Wagner, 22 Jahre, Tischler aus Plösberg. Aufenthaltszeit in der medic. Klink vom 3. bis 21. Mai 1897.

Der bis dahin völlig gesunde, junge Mann sprang am 16. October 1893 aus einem 4 Meter über der Erde gelegenen Fenster auf die Strasse; er kam auf die Füsse zu stehen, fiel aber unter plötzlich im Kreuz auftretenden, heftigen Schmerzen zusammen. Das Bewusstsein hat Pat. nicht verloren. Die Beine waren aber nach dem Sturze gelähmt, Pat. musste nach Hause getragen werden. Die „Schmerzen im Rücken" dauerten in ihrer grössten Heftigkeit nur 3—4 Tage und liessen dann rasch nach. An den Beinen hatte Pat. nie über Schmerzen oder Gefühlsveränderungen zu klagen.

Die Beweglichkeit der Beine stellte sich bald theilweise wieder her, so dass Pat. schon 2 Monate nach dem Fall mit 2 Stöcken etwas gehen konnte. Er hatte dabei noch das Gefühl von grosser Schwäche in den Beinen und musste die Oberschenkel, da die Füsse immer nach abwärts hingen, beim Gehen hoch heben (Steppage).

Die Urinentleerung war nach dem Sturze etwa 2 Monate lang völlig behindert, Pat. musste während dieser Zeit zweimal täglich katheterisirt werden. Später trat Harnträufeln ein, das bei ruhigem Liegen oder Sitzen ein bis zwei Stunden aussetzte. Der Kranke konnte den Urin weder zurückhalten, noch auch die Entleerung in irgend einer Weise unterstützen. Dieser Zustand änderte sich aber nach 5—6 Monaten. Der Kranke lernte wieder den Urin willkürlich zu entleeren. Bei eintretendem Bedürfniss muss Pat. aber „pressiren", bei körperlichen Anstrengungen, beim Husten und Niesen fliesst Urin noch unwillkürlich ab.

Die Stuhlentleerung kann jetzt willkürlich vollzogen werden. In den ersten Tagen nach dem Sturze hatte Pat. Stuhlabgang ohne Wissen und Empfindung. Der Kranke fühlt jetzt die Kothsäule im Mastdarm und ihren Durchtritt durch den After. Bei eintretendem Bedürfniss kann aber der Stuhl nicht in genügender Weise zurückgehalten werden, auch bei stärkeren Bewegungen, namentlich beim Bücken, geht oftmals etwas Stuhl unwillkürlich ab.

Die Geschlechtsfunctionen (Erection, Ejaculation) scheinen in keiner Weise gestört zu sein.

Sechs Monate nach dem Sturze versuchte Pat. die Arbeit wieder aufzunehmen, was ihm, da das Stehen und Gehen noch recht mühevoll war, anfänglich recht schwer fiel.

Status praesens. Patient zeigt einen kräftigen, dabei schlanken Körperbau. Die Brustwirbelsäule ist leicht kyphotisch nach hinten gekrümmt, in der Lendenwirbelsäule besteht eine stärkere Lordose als gewöhnlich. Die Musculatur ist leidlich gut entwickelt. Ernährungszustand günstig. Die Untersuchung von Herz, Lunge nnd Abdomen giebt normalen Befund. Am Urogenitalapparat ist äusserlich nichts Krankes zu sehen. Der Urin ist weisslich getrübt, geht nach kurzem Stehen in ammoniakalische Gährung

Digitized by Google

über. Leichte Cystitis. Die Digitaluntersuchung findet den Sphincter ani etwas schwach, in der weiten Ampulle des Rectums kann man das normale Kreuzbein abtasten. Das Stehen ist bei geschlossenen Füssen sehr schwankend, fast unmöglich, Pat. sucht durch Spreizen der Beine einen sicheren Stand zu bekommen. Der rechte Fuss steht nur mit dem äusseren Fussrand auf; die Zehen sind, wie um sich einzukrallen, stark gebeugt. In der Musculatur der Unterschenkel beim Stehen beständige Unruhe.

Der Gang zeigt ausgesprochene Steppage: Beim Erheben jedes Beines fällt der Fuss mit seiner Spitze ab- und einwärts (Equinovarus-Stellung) und wird beim Auftreten mit den Zehen und dem äusseren Fussrande zuerst aufgesetzt. Die leichte Lordose der Lendenwirbelsäule tritt beim Gehen um so deutlicher hervor, als zur Erhaltung des Gleichgewichtes das Abdomen stärker nach vorn geschoben wird. Beim Aufsetzen des Beines wird die Beckenhälfte der betreffenden Seite nach oben geschoben, während die der anderen Seite nach unten tritt, wodurch beim Gehen eine eigenartige Schaukelbewegung des Beckens entsteht.

Die Muskeln des Rumpfes und der oberen Extremitäten sind in Ordnung, die Bauchdecken werden beim Aufrichten des Körpers und beim Pressen gut contrahirt. Die Glutäalmusculatur ist beiderseits sehr stark atrophisch, links noch stärker als rechts. Die Glutäalgegend ist dadurch ganz abgeflacht, die Haut über ihr ist faltig. Der Quadriceps femoris und die Adductoren beiderseits sehr kräftig entwickelt, die Musculatur an der Hinterfläche der Oberschenkel dagegen entschieden atrophisch. Die Wadenmusculatur ist beiderseits sehr kümmerlich, die Gegend des Tibialis anticus und der Peronealmusculatur besonders stark abgeflacht.

Bei der Functionsprüfung der einzelnen Muskeln zeigt sich, dass die Flexion im Hüftgelenk (Psoas und Iliacus) mit grosser Gewalt ausgeübt werden kann, dass aber die Streckung des Hüftgelenkes, also die Rückwärtsbewegung des Oberschenkels, beiderseits sehr paretisch ist (Glutaeus-Atrophie). Streckung des Unterschenkels sehr gut und kräftig (Extensor cruris quadriceps vollständig functionstüchtig erhalten). Die Beugung des Unterschenkels im Knie, bei Bauchlage geprüft, ist zwar noch ganz gut ausführbar, kann aber durch stärkeren Widerstand gehemmt werden, d. h. Biceps femoris, Semimembranosus und Semitendinosus sind etwas paretisch. Die Adduction und Innenrotation der Beine in den Hüftgelenken ausgiebiger und mit grösserer Kraft möglich, als die Abduction und Aussenrotation. Der Musculus tibialis anticus kann sich, wenn auch nur mit geringer Kraft, so doch noch deutlich contrahiren und eine Dorsalflexion und Hebung des inneren Fussrandes bewerkstelligen. Die Peronealmusculatur dagegen ist, ebenso wie die Bewegung der Zehen, fast ganz gelähmt, nur rechts sind noch Andeutungen von Bewegungen zu sehen. In der Bettlage können die Fusssohlen beider Füsse passiv flach an einander gelegt werden. Die elektrische Untersuchung zeigt in den paretischen Muskeln (Glutaeus maximus, Biceps femoris, Semitendinosus und Semimembranosus, Tibialis anticus, Gastrocnemius, Mm. interossei und peronei) die verschiedenen Stadien deutlich ausgesprochener Entartungsreaction.

Die Sensibilität ist nirgends vollständig aufgehoben. Herabgesetzt ist die Tastempfindung am Scrotum, am Perineum und der dem Mittel-

Digitized by Google

fleisch angrenzenden Partie über dem linken Glutaeus maximus. Undeutlich oder gar nicht empfunden werden beiderseits Berührungen an der lateralen Seite des Fussrückens und an der äusseren Seite der unteren Hälfte des Unterschenkels. Die Schmerzempfindung ist am Penis, wo Tasteindrücke gut empfunden werden, entschieden herabgesetzt, ebenso auch am Perineum. Am After und um denselben kann eine Nadelspitze keinen Schmerz auslösen. Kälte wird in dieser Gegend manchmal lebhaft, aber nur als Schmerz empfunden.

Die Sensibilitätsstörungen sind also nicht als völlige Anästhesien, sondern als Hypästhesien zu bezeichnen und beschränken sich auf den Damm, das Scrotum, die Partien um den After und auf die äussere Seite der Füsse und der Unterschenkel. Dissociirte Empfindungslähmung ist am Penis angedeutet; dort ist die Empfindung für Tasteindrücke noch gut erhalten, die für Schmerzeindrücke aber verloren gegangen.

Reflexe. Die Pupillen reagiren normal. Reflexe an den oberen Extremitäten wie gewöhnlich. Von den Bauchdeckenreflexen ist der obere und mittlere leicht auszulösen, der untere nur undeutlich. Die Cremasterreflexe treten beim Streichen in der Adductorengegend deutlich auf. Patellarsehnenreflexe sehr lebhaft, wohl etwas gesteigert. Achillessehnenreflex beiderseits deutlich vorhanden. Fussclonus nicht auslösbar. Während des kurzen Spitalaufenthaltes änderte sich der Zustand des Pat. nicht.

Epikrise. Die Daten der Anamnese sprechen ebenso wie der objective Befund entschieden dafür, dass wir den Sitz der Erkrankung im Rückenmark selbst und zwar in dessen unterem Abschnitt zu suchen haben. Von einer traumatischen Veränderung der Wirbelsäule konnte weder anfänglich noch später etwas nachgewiesen werden. Die sich später entwickelnde leichte Kyphose der Brustwirbelsäule und die Lordose der Lendenwirbelsäule war durch die in Folge der Muskelatrophien (Parese der Glutäalmusculatur) bedingte Veränderung der statischen Verhältnisse hervorgerufen. Schon 3—4 Tage nach dem Sturze liessen die Schmerzen „im Rücken“ nach, niemals bestanden Schmerzen in den Beinen. Ebenso sprechen die Störungen in der Blasen-Mastdarmfunction, das Erhaltenbleiben der Potentia coëundi, die dissociirte Empfindungslähmung für eine Rückenmarkserkrankung und zwar für eine Affection des Conus. Die anfänglich gestellte Diagnose „Hämatomyelie des Conus medullaris“ glaube ich nach Untersuchungen[1]) von Rückenmarken, die ein schweres Trauma erlitten hatten, dahin berichtigen zu müssen, dass es sich nicht allein um eine Blutung, sondern wohl mehr um eine traumatische Erweichung im Conus handle. Es scheint mir auch in diesem Falle unwahrscheinlich, dass nur die Gefässwand, nicht aber das viel zartere Nervengewebe primär durch das Trauma gelitten haben soll.

1) Lax und L. R. Müller, Ein Beitrag zur Pathologie und pathol. Anatomie der traumatischen Rückenmarkserkrankungen (sog. Hämatomyelie). Deutsche Zeitschr. für Nervenheilkunde. Bd. 12.

Digitized by Google

Dass bei einem Trauma, wie wir es für diesen Fall annehmen, gewöhnlich nur der Conus, nicht aber die umgebenden, derberen Wurzelfasern geschädigt werden, ist in drei von den vier durch die Autopsie bestätigten Conuserkrankungen constatirt worden.[1])

Nach unserer Auffassuug würde also bei dem in Rede stehenden Kranken durch das schwere Trauma (Sturz aus einer Höhe von 4 Metern) der untere Theil des Sacralmarkes und lediglich dieser geschädigt worden sein. Eine solche Schädigung kann u. E., ohne dass es zu einer Fractur oder zu einer bleibenden Dislocation der Wirbel kommt, sehr wohl durch eine momentane Ueberdehnung oder durch eine starke Contusion der Wirbelsäule bedingt worden sein.

Auch der weitere Verlauf der Erkrankung lässt sich gut mit der Diagnose „spinale Affection" vereinbaren, ja eigentlich nur durch eine solche erklären. Der Umstand, dass einander naheliegende motorische Centren, wie die der Abductoren des Hüftgelenks, der Glutaei, der Peroneal- und Wadenmusculatur, schwer geschädigt worden sind, während die Adductoren des Hüftgelenks, die Muskeln an der Hinterseite des Oberschenkels sich rasch erholten, spricht ebenfalls dafür, dass die Läsion im Rückenmark selbst zu suchen ist. Vollständig ausgesprochene dissocirte Empfindungslähmung entwickelt sich auch später nicht. Doch scheint darin, dass neben deutlichen hypästhetischen Zonen an den Genitalien, am Damm und am After und über der äusseren Seite des Fussrückens und des Unterschenkels hin und wieder Hyperästhesie für Kälte zu finden ist, ein weiterer Hinweis zu liegen, dass wir es mit einer spinalen Erkrankung zu thun haben. Bei der Zerstörung der jene Partien versorgenden Caudawurzeln oder der peripherischen Nerven würden wir wohl vollkommene Anästhesie vorfinden.

Im Laufe der Jahre lernte unser Patient, der anfänglich durch Monate katheterisirt werden musste, den Urin wieder einige Zeit zurückzuhalten. Doch ist der Sphincter vesicae noch so schwach, dass bei körperlichen Anstrengungen oftmals unwillkürlich Urin abfliesst. Ganz ebenso verhält es sich jetzt mit der Stuhlentleerung. Nachdem anfänglich fast völlige Incontinentia alvi bestanden hatte, fühlt der Kranke nunmehr die Kothsäule in der Ampulle und kann sie einige Zeit zurückhalten. Die Geschlechtsfunction ist jetzt vollständig intact und scheint nie wesentlich beeinträchtigt gewesen zu sein. Nach dem Befunde, wie er sich im weiteren Verlaufe der Erkrankung gestaltet

1) In den von Oppenheim, Schultze und Sarbó veröffentlichten Fällen sind die nervösen Gebilde des Conus durch traumatische Myelitis zerstört worden, während die umgebenden Caudabündel intact geblieben waren.

Digitized by Google

hat, und wie er im Status vom 3. Mai 1897 geschildert ist, müssen wir annehmen, dass die wesentlichste Störung im oberen Sacralmark, dort wo die grossen Ganglienzellen für die Glutäal- und Peronealmusculatur gelagert sind, stattgefunden hat. Die unteren Sacralsegmente, der eigentliche Conus, scheinen verschont geblieben zu sein. Die Functionen der dort localisirten Centren der Erection und Ejaculation, der Blase und des Mastdarms waren erhalten geblieben oder erholten sich wenigstens wieder.

Die anfänglichen Störungen dieser Functionen scheinen auf Unterbrechung der Leitung zwischen diesen Centren und dem Gehirn zurückzuführen zu sein. Nach der Zurückbildung der entzündlichen Erscheinungen in den oberen Sacralsegmenten stellte sich die Leitung z. T. wieder her. Die in den oberen Sacralsegmenten gelegenen motorischen Ganglienzellen konnten sich aber nicht regeneriren, und somit war die von dort aus versorgte Musculatur der Unterschenkel und der Glutäalgegend der degenerativen Atrophie verfallen.

Fall 3.

Johann Haag, 22 Jahre, Müllerbursche in Unteraltenbernheim. Aufenthaltszeit in der Klinik vom 23. Januar bis 27. Februar 1896.

Anamnese. Der aus gesunder Familie stammende, arbeitskräftige, junge Mann bekam vor 2 Monaten nach langem, anstrengenden Sacktragen heftige, stechende Schmerzen im Kreuz, so dass ihm jede Bewegung und Drehung des Rumpfes recht beschwerlich wurde. Nach 2 Tagen liessen die Schmerzen nach und Pat. arbeitete 14 Tage wieder in voller Rüstigkeit. Da überraschte ihn einige Tage vor Weihnachten 1895 ein zweiter Schmerzanfall. Wiederum waren die Schmerzen hauptsächlich auf das „Kreuz" localisirt, bald strahlten sie aber auch nach den Beinen aus, die Beine wurden allmählich schwächer, ebenso die Rumpfbewegungen, so dass Pat. mit Beginn des Jahres 1896 bettlägerig wurde und es bisher geblieben ist. Am stärksten waren die Schmerzen im linken Bein. Sie werden als reissend, von oben nach unten stechend bezeichnet. Erst einige Tage, nachdem das linke Bein ganz gelähmt war, stellten sich Bewegungsstörungen in dem bis dahin gesunden rechten Bein ein. Dazu gesellten sich bald Blasenbeschwerden. Pat. musste zum Uriniren eine halbe Stunde drängen und pressen und auch dann entleerten sich nur wenige Tropfen Urin.

Luetische oder gonorrhoische Infection wird glaubwürdig in Abrede gestellt. Ein stärkeres Trauma kann nicht beschuldigt werden. Pat. hatte als Müller schon seit vielen Jahren schwere Säcke zu tragen.

Status praesens vom 24. Januar 1896:

Ueberaus kräftig gebauter, gut genährter, stämmiger Mensch. Gesichtsfarbe etwas bleich. Temperatur erhöht, 39,2 °. Die Untersuchung der Lungen und des Herzens ergiebt ebenso wie die der Gehirnnerven und der Nerven der oberen Extremitäten und des Rumpfes normale Resultate. Der Leib ist gespannt und aufgetrieben, seit 14 Tagen keine Stuhlentleerung mehr. Zwerchfellstand rechts am oberen Rande der 5. Rippe. Zur Zeit besteht

Digitized by Google

vollständige Retentio urinae, Pat. muss dreimal täglich katheterisirt werden. Stärkere sensible Reizerscheinungen bestehen zur Zeit nicht mehr: Weder in den Beinen, noch im Kreuz stärkere Schmerzen.

Motilität: Beide Beine können mühelos im Bett emporgehoben werden, beide Unterschenkel können, wenn auch mit recht geringer Kraft, so doch noch im Kniegelenk gebeugt werden. Die Füsse dagegen sind völlig bewegungslos; sie sind schlaff, plantarflectirt, mit der Fussspitze nach innen gekehrt. Passive Bewegungen im Fussgelenk leicht möglich, schlotternd. Am linken Fussrücken leichtes Oedem. Die Epidermis ist am äusseren Fussrand in grossen Blasen abgehoben. Active Bewegungen in den Zehen sind ganz unmöglich. Rollbewegungen im Hüftgelenk noch

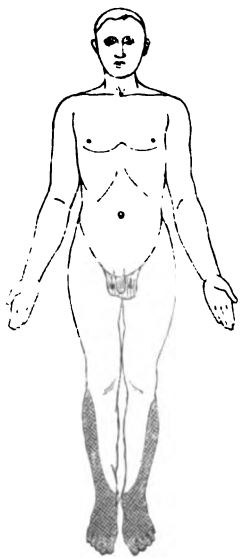

Fig. 9.

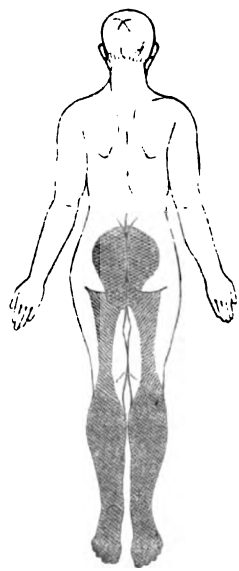

Fig. 10.

Doppelt schraffirt völlige Anästhesie. Einfach schraffirt entspricht den hypästhetischen Hautpartien.

ausführbar, doch ist die Auswärtsrollung sehr erschwert, die Adduction kräftig, die Abduction fast ganz unmöglich. Alle diese Bewegungen sind im linken Bein noch weniger gut ausführbar als im rechten.

Das elektrische Verhalten der Muskeln entspricht ihrer Functionstüchtigkeit, d. h. die vom Nervus cruralis und Nervus obturatorius versorgten Muskeln verhalten sich elektrisch normal. In der an der Hinterseite des Oberschenkels gelegenen Beugemusculatur des Unterschenkels und in der ganzen Unterschenkelmusculatur finden wir dagegen ausgesprochene galvanische Entartungsreaction. Die Glutaei maximi sind fast unerregbar, nur bei den stärksten galvanischen Strömen sieht man ganz schwache, träg verlaufende Zuckungen. Beim Kniehackenversuch mit dem rechten Bein tritt neben der Parese auch deutliche Ataxie zu Tage, eine solche ist wohl auch im linken Bein vorhanden,

Digitized by Google

wird aber durch die noch stärkere Parese mehr verdeckt. Der Gang ist nur bei doppelseitiger, kräftiger Unterstützung möglich; dabei fällt die schleudernde Ataxie stark auf. Die Füsse hängen, wenn der Oberschenkel in der Hüfte gebeugt wird, vollständig schlaff mit den Fussspitzen nach innen und unten gerichtet herab und werden patschend und stampfend aufgesetzt. Pat. kann ohne Unterstützung nicht stehen.

Die Sensibilität (s. Fig. 9 und 10) ist an der Vorderseite der Oberschenkel, an der Vorder- und Innenseite der Unterschenkel bis fast zu den Malleolen ebenso wie am Rumpf und an den oberen Extremitäten vollständig normal erhalten. Ganz unempfindlich sind die Füsse. Dort wird auch tiefer Druck auf die Weichtheile und auf die Knochen nicht empfunden. Ebensowenig können mit den Füssen ausgeführte passive Bewegungen richtig angegeben werden. Völlig anästhetisch ist auch die Innen- und Aussenseite der Unterschenkel. An der Hinterseite des Oberschenkels ist noch Gefühl vorhanden, aber die Empfindung, hauptsächlich die für Schmerz, doch deutlich etwas abgeschwächt. Völlig anästhetisch dagegen ist wieder der After, eine ovale Hautpartie um denselben und der Damm. An der Haut des Penis und des Scrotums werden Berührungen dumpf, Schmerzeinwirkungen gar nicht mehr empfunden. Druck auf die Testikel löst dagegen prompt Schmerzäusserungen aus.

Von den Reflexen können die Bauchdecken- und Cremasterreflexe leicht und lebhaft ausgelöst werden. Das Kniephänomen ist gar nicht oder höchstens undeutlich zu erzielen. Der Achillessehnenreflex und die Stichreflexe von der Fusssohle sind ganz erloschen. Seit Beginn der Erkrankung hat Pat. keine Erectionen und Ejaculationen mehr.

Während des Spitalaufenthaltes sind wesentliche Veränderungen des oben beschriebenen Befundes nicht eingetreten. Vorübergehende Temperatursteigerungen waren auf eine Cystitis zurückzuführen. Die Retentio urinae hat einer Incontinentia Platz gemacht. Der Patellarsehnenreflex hat sich in Spuren eingestellt, im rechten Quadriceps siud vorübergehend fibrilläre Zuckungen zu beobachten. Pat. glaubt an der Hinterseite des Oberschenkels jetzt etwas besser wie früher zu fühlen. Auf seinen dringenden Wunsch wird Pat. am 25. Februar 1896 nach Hause entlassen.

Nach den Mittheilungen des Herrn Dr. Federschmid in Windsheim haben sich die nervösen Störungen auch im Verlaufe der nächsten Zeit nicht wesentlich verändert. Grosse, am Kreuzbein und an den unteren Extremitäten auftretende jauchige Decubitalgeschwüre brachten den jugendlichen Pat. im Verlauf der nächsten anderthalb Jahre so herunter, dass im Juni 1897 der Exitus letalis eintrat. Herrn Dr. Federschmid verdanke ich die Zusendung der Lendenwirbelsäule des verstorbenen Pat. mit dem in derselben eingeschlossenen Sacralmark und der Cauda equina.

Die Deutung und Erklärung des hier geschilderten Krankheitsbildes erschien von Anfang an recht schwierig. Weder die Anamnese (kein Trauma), noch die Untersuchung der Wirbelsäule konnte irgend einen Anhaltspunkt für die Diagnose geben. Die anfänglichen Schmerzen im Kreuz, die später recht heftig nach den Beinen zu ausstrahlten, sprachen wohl für eine extraspinale Erkrankung. Andererseits mussten die rasche Verschlimmerung ohne nachweisbare Einflüsse, das baldige

Digitized by Google

Nachlassen der Schmerzen bei der zweiten Attacke, die völlige Paralyse der ergriffenen Muskeln die Vermuthung erwecken, dass es sich um eine Transversalmyelitis im Kreuzmarke handle. Eine solche wurde auch in der klinischen Diagnose angenommen und wir glaubten, nachdem Patient während des Spitalaufenthaltes gar nicht mehr über Schmerzen zu klagen hatte, nachdem am Scrotum und am Penis Dissociation der Empfindung angedeutet war und Decubitalgeschwüre auffällig rasch und zerstörend aufgetreten waren, die Annahme einer medullären Erkrankung gut begründen zu können. Die Blasen- und Mastdarmstörungen und die Störungen der Potenz hatten weder für Conus- noch für Caudaerkrankung etwas Charakteristisches. Entscheidend für unsere Diagnose Myelitis im untersten Rückenmarksabschnitt war das rasche Entstehen der schweren nervösen Störungen ohne nachweisbare äussere Einwirkung.

Zu unserem grossen Erstaunen zeigte sich nun bei der mikroskopischen Untersuchung der Präparate, dass sowohl das obere Sacralmark als auch der eigentliche Conus terminalis völlig normale histologische Verhältnisse darboten, und zwar waren die Ganglienzellen des Sacralmarkes in gleicher Weise gut erhalten und scharf gezeichnet, wie der Gehalt an Markfasern im Conus, abgesehen von einer, weiter unten ausführlicher zu beschreibenden, aufsteigenden Degeneration in den Hintersträngen, durchaus nicht reducirt war. In den unteren Theilen des Rückenmarkes, dort also, wohin die klinische Diagnose den vermeintlichen myelitischen Herd localisirt hatte, war nirgends eine wesentliche Vermehrung der Rundzellen oder eine Verdichtung des Gliagewebes nachzuweisen.

Deutliche und grobe Veränderungen zeigten dagegen die das obere Sacralmark und den Conus umgebenden Wurzeln der Cauda equina (s. Fig. 21 S. 51). Sie waren durch zellreiches, entzündliches Exsudat mit einander verklebt, von Markscheiden fast völlig entblösst. Das interstitielle Gewebe der Nervenwurzeln war in Wucherung begriffen, die sich hauptsächlich durch die stark Vermehrung der Rundzellen auf den Nervenquerschnitten kund gab. Diese Entzündungserscheinungen nahmen nach unten an Intensität zu. In der Höhe des oberen Sacralmarkes sind vorzüglich die hinteren Wurzeln in dem zellreichen, entzündlichen Exsudate eingeschlossen, die vorderen Wurzeln sind hier noch frei und zeigen normalen Markgehalt. Weiter unten ist die ganze Cauda equina durch die Entzündung zerstört. Es lassen sich in dem zellreichen, von der Dura umschlossenen Granulationsgewebe nur hier und dort vereinzelte Nervenfasern nachweisen, daneben finden sich alte Eiterherde, die sich durch nekrotische Zelltrümmer und kernlose coagulirte Massen als solche kennzeichnen. Kurz, wir hatten es in

Digitized by Google

diesem Falle mit einer Entzündung der Cauda equina-Fasern zu thun, während der von diesen Bündeln eingeschlossene Theil des unteren Kreuzmarkes ganz normal geblieben war. Welcher Natur diese Entzündung ist, lässt sich aus dem mikroskopischen Bild nicht bestimmen. Gegen Tuberculose und Lues spricht der plötzliche Beginn der Erkrankung, ferner der für diese Affectionen keineswegs charakteristische histologische Befund und der Umstand, dass man auch in der Anamnese keinerlei Anhaltspunkte für eine solche Annahme eruiren konnte. Geschlechtliche Infection wurde in glaubwürdiger Weise in Abrede gestellt. In der in guten Verhältnissen lebenden Familie herrscht keine Tuberculose. Somit erscheint es am wahrscheinlichsten, dass es sich um einen, aus nicht näher bekannten Ursachen entstandenen acut-entzündlichen Process gehandelt hat. Eine rasch eintretende Entzündung in der Cauda equina konnte zu den geschilderten klinischen Erscheinungen führen. Wenn seiner Zeit bei der Stellung der Diagnose trotz der anfänglichen Schmerzen eine Caudaaffection ausgeschlossen wurde, so geschah dies deshalb, weil der Eintritt von Caudastörungen entweder, wie bei einem comprimirenden Tumor oder wie bei einer tuberculösen oder syphilitischen Neubildung, ein sehr langsamer, oder, wie bei einem Trauma, ein ganz plötzlicher ist. Ein derartiges acutes, wenn auch nicht gerade plötzliches Auftreten der nervösen Erscheinungen erschien uns für die Diagnose: Entzündung des Markes, Myelitis, maassgebend zu sein. An eine primäre Entzündung in der Cauda equina wurde nicht gedacht, weil uns ein derartiges Vorkommen bis dahin noch gar nicht bekannt war.[1])

Von den zahlreichen in der Literatur beschriebenen spontan, d. h. ohne nachweisbare Ursachen aufgetretenen angeblichen Conuserkrankungen, wie solche von Bregmann, Clemens, Eulenburg Koester, M. Rosenthal u. A. mitgetheilt wurden, ist nicht ein einziger durch die Autopsie[2]) bestätigt worden. Bei der Durchsicht dieser

1) In der Literatur konnte ich nirgends die Beschreibung eines ähnlichen Falles von acut auftretender Cauda-Entzündung beim Menschen vorfinden. Von Eisenlohr ist eine Meningitis spinalis chronica der Cauda equina beschrieben, von Osler ein Syphilom der Cauda equina.

Ein ganz ähnliches patholog. anatomisches Bild jedoch, wie es unser Fall dargeboten hat, beschreibt H. Dexler in der Wiener klinischen Wochenschrift 1897, Nr. 13 als bei Pferden vorkommend; dort wäre der nicht selten vorkommende Symptomencomplex: Lähmung und Anästhesie der Schweifrübe, der Blase und des Mastdarmes, Unempfindlichkeit der Scheide und der Mastdarmschleimhaut, durch eine Entzündung des Interstitiums der Cauda equina bedingt, die mit einer Neubildung des Bindegewebes einhergeht.

2) Die 4 durch die Section bestätigten Fälle von Conuserkrankungen (Kirchhoff, Oppenheim, Sarbó und Schultze) sind alle nach einem schweren Trauma entstanden.

Digitized by Google

Fälle scheint es mir bei der grossen Aehnlichkeit des Auftretens sowie der Art und der Ausbreitung der Störungen durchaus nicht ausgeschlossen zu sein, dass in einem oder dem anderen Falle statt der vermutheten Conuserkrankung auch ähnliche, acute entzündliche Vorgänge in der Cauda equina vorgelegen haben.

Auf welchem Wege die Entzündungserreger in den unteren Duralraum gelangen, lässt sich kaum vermuthen. Immerhin muss an die Möglichkeit gedacht werden, dass vom unteren Darmabschnitt oder von den Harnwegen aus, bei Frauen auch von den Geschlechtstheilen aus eine Infection stattfinden kann.

Von den einzelnen Erscheinungen in unserem Falle bedürfen zwei noch einer besonderen Erwähnung. Stärkere Ataxie wurde bisher bei Caudaaffectionen, soweit mir bekannt, noch nicht beobachtet. Der Fall Haag ist ein Beweis dafür, dass dieses Symptom, ebenso wie manchmal bei peripherischen Affectionen (Polyneuritis), auch bei Caudaerkrankungen stark ausgesprochen vorkommen kann.

Am Penis und am Scrotum, ebenso an der Hinterfläche des Oberschenkels war die Tastempfindung noch dumpf vorhanden, die Schmerz- und Temperaturempfindung aber völlig erloschen: angedeutete Dissociation der Empfindung. Eine solche spricht gewöhnlich für eine spinale, beziehungsweise für eine Conuserkrankung. Nach vorliegender Beobachtung kann eine partielle Empfindungslähmung, allerdings in wenig scharf ausgesprochener Form, auch bei Cauda-Erkrankungen vorkommen.

Der Fall Haag kann als Beweis dienen, dass die Differentialdiagnose zwischen Conus-und hochliegenden Cauda-Affectionen sehr schwierig sein kann, ja eigentlich kaum zu stellen ist. Jedenfalls muss in Zukunft bei acut (nicht traumatisch) entstandenen ähnlichen Symptomencomplexen stets auch an die Möglichkeit einer acuten Entzündung im Gebiete der Caudastränge gedacht werden.

Fall 4.

Tobias Hoffmann, 15 Jahre, Schlosserlehrling aus Nürnberg. Aufenthaltszeit in der med. Klinik vom 3. bis 5. April 1894.

Am 20. August 1892 fiel dem Jungen, als er sich in hockender Stellung befand, ein mehrere Centner schwerer eiserner Cylinder aufs Kreuz und auf den linken Fuss. Beide Beine waren anfänglich vollständig gelähmt. Vier Zehen des linken Fusses waren zerquetscht worden und mussten amputirt werden. Mehrere Wochen lang nach dem Unfall bestand Retentio urinae. Der Urin wurde durch den Katheter entnommen. Pat. hatte anfangs öfters krampfartige Schmerzen in den Beinen, die sich auch jetzt noch manchmal einstellen. Acht Wochen nach dem Unfall fing Pat. an, wieder Gehversuche

Digitized by Google

zu machen. Seit December 1892 ist der Zustand des Pat. im Wesentlichen stationär.

Status praesens vom 4. April 1894.

Gut genährter, frisch aussehender junger Mensch. Am Kopf, Rumpf und an den oberen Extremitäten nichts Krankes nachzuweisen. Herz und Lungen gesund. Hals-, Brust- und Lendenwirbelsäule normal. Die drei oberen Kreuzbeinwirbel bilden einen Gibbus nach hinten, der fest verknöchert und auf Druck nicht empfindlich ist. Harn und Stuhl kann gut entleert werden. Pat. kann sich aufsetzen und mit dem Rumpf alle Bewegungen ausführen. Der rechte Fuss hängt in Equinovarus-Stellung herab, der äussere Rand steht tief, die Fusssohle ist nach innen gekehrt. Der rechte Unterschenkel ist gegen den linken stark atrophisch. Der grösste Wadenumfang beträgt rechts 20 cm, links 30 cm. Die Abflachung am rechten Bein betrifft hauptsächlich die Peroneal- und Wadenmusculatur. Die Gegend des Tibialis anticus wölbt sich noch leidlich gut vor. Die Dorsalflexion des Fusses durch den Tibialis anticus ist fast normal zu nennen, die Peronei dagegen sind sehr paretisch. Die Plantarflexion des Fusses ist sehr erschwert, nur mit minimaler Kraft ausführbar. Auch die Plantarflexion der Zehen des rechten Fusses ist fast unmöglich.

Am linken Fuss ist nur die grosse Zehe erhalten, die übrigen sind amputirt. Die Bewegungen im linken Fussgelenk sind, wie alle Bewegungen im linken Bein, in völlig normaler und kräftiger Weise ausführbar.

Soll Pat. ruhig stehen, so finden beiderseits fast beständige Anspannungen der Dorsalflectoren der Zehen, resp. der linken grossen Zehe und der Dorsalflectoren des Fussgelenkes statt. Der Kranke kann ohne Unterstützung gut gehen, tritt rechts mit dem äusseren Fussrand auf.

Bei Betrachtung des Pat. von rückwärts fällt die starke Atrophie der rechten Glutäalmusculatur auf. In Folge dieser Atrophie kann Pat. nicht mit dem rechten Bein, wohl aber mit dem linken noch Treppenstufen steigen. Eine geringere Abflachung ist auch an den Flexoren des rechten Unterschenkels an der Hinterseite des Oberschenkels bemerkbar; der rechte Unterschenkel wird im Stehen mit geringerer Kraft als der linke Unterschenkel flectirt.

Die elektrische Untersuchung findet den rechten Glutäus unerregbar, die Muskeln an der Hinterseite der Oberschenkel reagiren prompt. Vom rechten Nervus peroneus am Fibulaköpfchen lassen sich rasche Zuckungen in allen Extensoren auslösen; bei directer Reizung der Peronealmusculatur erhält man aber deutliche Entartungsreaction. Ausgesprochen träge Zuckung findet man auch am Gastrocnemius; vom Nerven aus und mit dem faradischen Strom ist dieser Muskel gar nicht mehr erregbar.

Die Sensibilität (s. Fig. 11 u. 12 im Text) ist an der oberen Körperhälfte, an der Bauchhaut, an den Genitalien und am Damm vollkommen normal. Auch die Analöffnung hat normale Empfindung. Dagegen ist in der rechten Glutäalgegend und in den auf nachstehendem Schema eingezeichneten Hautpartien des rechten Beines die Empfindung für alle Qualitäten, für Tast-, Schmerz- und Temperatureindrücke sehr herabgesetzt; die Schmerzempfindung ist hier deutlich verlangsamt. Häufig treten schmerzhafte Sensationen an der Hinterseite des Oberschenkels und Aussenseite des rechten

Digitized by Google

Fusses spontan auf. Zu gleicher Zeit stellen sich dann manchmal Krämpfe im rechten Bein ein, wobei der rechte Fuss und die Zehen krampfhaft dorsal flectirt werden, so dass Pat. einige Minuten nicht im Stande ist, den rechten Fuss zu strecken. Von den Reflexen lassen sich die Bauchdecken- und Cremasterreflexe beiderseits leicht auslösen, die Patellarreflexe sind auch lebhaft, der Achillessehnenreflex fehlt nicht nur rechts, sondern auch links. Der Fusssohlenstichreflex ist rechts nicht auszulösen, links dagegen leicht zu bekommen.

Epikrise: Die seiner Zeit gestellte klinische Diagnose „Verletzung der Cauda equina" muss auch heute noch aufrecht erhalten werden; sie kann durch die genauere Bezeichnung „Compression von rechts-

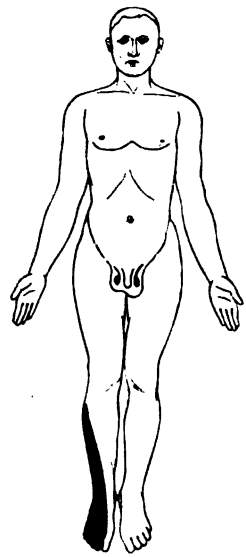

Fig. 11.

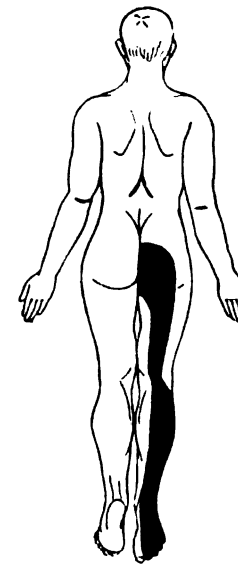

Fig. 12.

seitigen Cauda equina-Fasern" noch mehr präcisirt werden. Die vorherrschende Einseitigkeit der Symptome lässt eine Conusaffection von vorneherein unwahrscheinlich erscheinen. Würde wirklich nur die rechte Hälfte der den motorischen Ischiadicuskernen entsprechenden Segmente zerstört sein, so hätten wir den Sensibilitätsausfall auf der anderen, der linken Seite zu suchen; wir würden dann wohl auch ausgesprochenere Dissociation der Empfindung nachweisen können. Dies Alles war aber nicht der Fall, die Sensibilitätsstörungen entsprachen vollständig dem Ausfall der Motilität. Die Gefühlslähmung war nur rechts und nur über den Hautpartien der gelähmten oder paretischen Muskeln nachzuweisen. Die Hypästhesie betraf alle Empfindungsarten

Digitized by Google

gleichmässig. Der Umstand, dass der Ausfall der Musculatur segmentäre Anordnung zeigte, d. h. dass die Glutäal- und Wadenmusculatur fast ganz gelähmt, die dazwischenliegende Beugemusculatur an der Hinterseite des Oberschenkels noch ganz leidlich gut erhalten war, spricht nicht gegen eine Caudaaffection; denn die Anordnung der Nervenbündel in der Cauda selbst und bei ihrem Durchtritt durch die Foramina sacralia entspricht vollständig den einzelnen Segmenten, und erst in dem Plexus ischiadicus findet eine andersartige Vertheilung und Durchmischung der Fasern statt.

Die Schmerzen, die sonst immer das Bild einer Cauda-Erkrankung beherrschen, treten bei unserem Patienten, wenn sie auch nicht fehlen, doch wenig störend hervor. Es ist das, glaube ich, leicht erklärlich, wenn man bedenkt, dass die betreffenden Nervenbahnen durch ein einmaliges Trauma geschädigt wurden und nicht, wie in anderen Fällen, durch eine langsam wachsende Geschwulst allmählich comprimirt werden. Die Difformität, welche das Kreuzbein durch das schwere Trauma erlitten hat, führte anfänglich zu völliger Paraplegie mit Blasenstörungen (Retentio urinae). Nach Ausheilung der Fractur des Kreuzbeines scheinen dessen Lumen und die linksseitigen Foramina sacralia doch noch genügend weit gewesen zu sein, um die Wurzeln der Cauda nicht zu comprimiren. Nur die Nerven des rechtsseitigen Ischiadicus scheinen bei ihrem Austritt aus den Kreuzbeinlöchern durch Verschiebung des Kreuzbeines so comprimirt zu sein, dass eine Wiederherstellung derselben nicht mehr möglich war.

Die Compression der Wurzeln des rechten Plexus ischiadicus bei ihrem Austritt aus dem Kreuzbein muss noch fortbestehen, denn sonst würden sich die motorischen Fasern, deren Kerne und trophische Centren im Sacralmark zweifellos noch gut erhalten sind, wieder erholt haben, und nur durch die Einwirkung eines Callus oder durch die Verengung der vielleicht zusammengedrückten rechtsseitigen Kreuzbeinlöcher können die zeitweise auftretenden, tetanieähnlichen Krämpfe und auch die diese begleitenden Schmerzen im rechten Bein erklärt werden.

Die Differentialdiagnose zwischen Conus- und Caudaaffection bietet also in diesem Fall, wo wir noch dazu durch einen spitzwinkligen Gibbus des Kreuzbeines auf den Ort der Schädigung hingewiesen werden, keine wesentlichen Schwierigkeiten, und wir werden wohl mit Recht annehmen dürfen, dass durch das schwere Trauma das Kreuzbein fracturirt und die aus dem 2. und 3. rechten Sacralloche austretenden Nervenfasern sehr stark geschädigt, wenn auch nicht vollständig durchtrennt wurden.

Digitized by Google

Fall 5.

Anna B., 28 Jahre, aus Lauf bei Nürnberg, früher Zimmermädchen, jetzt Näherin. Untersuchung am 29. Mai 1896.[1])

Das Leiden der Patientin begann vor 9 Jahren.

Anfänglich bestanden nur Schmerzen im rechten Fussgelenk; dieselben waren sehr hartnäckig und breiteten sich nach Verlauf eines Jahres bis zum Knie, nach dem Ablauf eines weiteren Jahres bis zur rechten Hüfte aus und strahlten bis ins Kreuz. Die Kranke wurde während der ganzen Zeit wegen Rheumatismus und Ischias behandelt. Auf Anrathen eines „Naturarztes" wandte sie heisse Wasserdämpfe an und verbrannte sich hierbei das Gesäss — ohne Schmerz zu empfinden. Sie bekam grosse Brandblasen und die daraus entstehenden Wunden heilten erst nach jahrelangem Bestehen wieder zu. Vor 3 Jahren entstand an der rechten Ferse ohne irgend welche nachweisbare Ursache ein tiefes Loch. Pat. hatte auch davon keine Empfindung. Die Wunde an der Ferse soll später geheilt und dann wieder aufgebrochen sein, ohne dass Pat. irgend etwas davon fühlte. Vor 9 Wochen endlich begannen Schmerzen an dem bisher gesunden linken Fuss, und zwar genau in derselben Weise wie rechts. Die Schmerzen begannen auch hier zuerst an dem äusseren Fussrand und der Ferse, nur schritten sie diesmal im linken Beine rascher vorwärts. Schon nach wenigen Wochen strahlten die Schmerzen über das ganze linke Bein aus. Schon seit Jahren, seit der Zeit, als die Pat. die Verbrennung am Gesäss erlitt, hat die Kranke Schwierigkeit mit der Kothentleerung: es ging öfters Stuhl ohne Fühlung ab, so dass Pat. genöthigt war, aus Vorsicht sehr oft auf den Abort zu gehen. Bei stärkeren Bewegungen, beim Husten und Niesen geht Urin spontan ab, sitzt die Kranke dagegen auf dem Stuhl, so muss sie sehr heftig mit dem Leibe pressen, um Urin entleeren zu können. Zur Linderung dieser Beschwerden unterzog sich die Kranke vor 3 Jahren einer Operation, die aber gänzlich erfolglos geblieben ist. Die Schmerzen in den Beinen bestehen den ganzen Tag über, steigern sich aber gegen Abend zu grosser Heftigkeit. Eine Erschwerung des Ganges sei bald nach Beginn des Leidens eingetreten. Infectio syphilitica wird in Abrede gestellt.

Status vom 29. Mai 1896.

Grosses, gut genährtes Mädchen, von kräftigem Körperbau und guter Musculatur. An der Haut des Körpers kein Ausschlag. Die Untersuchung des Schädels, der Function der Gehirnnerven giebt ebenso wie die der Lungen, des Herzens, des Abdomens und seiner grossen Drüsen normale Resultate. Die Mammae sind sehr atrophisch. Die Innervation der oberen Extremitäten wie die des Rumpfes vollständig normal. Der 5. Lendenwirbel ist ebenso wie das Kreuzbein gegen Druck sehr schmerzempfindlich; beim Beklopfen der Kreuzbeinwirbel strahlen die Schmerzen gegen die Beine zu aus.

---

1) Die Krankengeschichte dieser Pat. ist schon von Herrn Dr. med. Hagen in seiner Dissertation „Ueber einen Fall von Erkrankung des Conus terminalis medullae spinalis", Erlangen 1897, beschrieben. Ich glaube aber den Fall entschieden als Cauda-Affection deuten zu müssen.

Digitized by Google

An den Nates finden sich breitstrahlige, eingezogene Narben, die von Verbrennungen herrühren (s. o.).

Das Gefühl über der oberen Hälfte des Kreuzbeines ist stark abgestumpft, nach unten zu vollständig aufgehoben. Die anästhetische Zone reicht am Gesäss nicht sehr weit nach aussen und umgiebt, wie Fig. 14 zeigt, den After in der bekannten ovalen Form. Die Unempfindlichkeit erstreckt sich des Weiteren auf den Damm, auf die Schamlippen; auch die Vagina ist durchweg anästhetisch, ebenso die Portio vaginalis. Die vaginale bimanuelle Untersuchung wird von der Pat. gar nicht empfunden, dieselbe ergiebt, abgesehen von einem reichlichen Fluor, normale Verhältnisse. Das Becken ist ziemlich weit, das Kreuzbein schwer zu erreichen, an demselben kein Tumor zu fühlen. Die Sensibilität ist auf der ganzen vorderen,

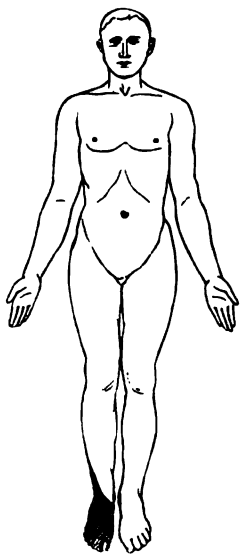

Fig. 13.

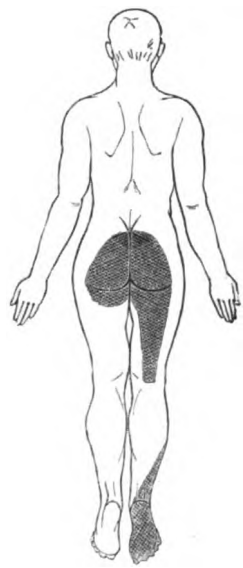

Fig. 14.

medialen und lateralen Seite beider Oberschenkel und Unterschenkel, ebenso wie am Abdomen und in der Leistengegend in keiner Weise gestört. An der Hinterseite des rechten Oberschenkels erstreckt sich die Anästhesie von der unempfindlichen Zone an den Nates in einem schmalen Streifen, entsprechend dem Ausbreitungsgebiet des Nervus cutaneus femoris posterior, bis zur Mitte des Oberschenkels; von da ab bis zur Kniekehle ist zwar Empfindung vorhanden, aber sehr dumpf. Aufgehoben ist das Gefühl an der äusseren Seite des unteren Drittels des rechten Unterschenkels, am rechten äusseren Fussrand und an der rechten Fusssohle. Stiche werden dort nicht mehr empfunden und lösen an der Fusssohle auch keinen Reflex mehr aus.

Am linken Bein erstreckt sich die Anästhesie nur etwa handbreit über die Nates auf die Hinterfläche des Oberschenkels. Sonst werden am ganzen linken Ober- und Unterschenkel alle Gefühlsqualitäten gut wahrgenommen.

Die Beweglichkeit der Beine ist in allen Gelenken links und rechts

Digitized by Google

vollkommen frei. Der Gang ist ohne Unterstützung ganz gut möglich, aber etwas langsam und schleppend. Pat. kann sich frei, ohne Hülfe der Arme gut vom Stuhl erheben und ganz gut Treppen steigen. Die elektrische Untersuchung der Muskeln und Nerven ergiebt vollständig normalen Befund. Die Patellarsehnenreflexe sind beiderseits deutlich vorhanden, das Fussphänomen ist nicht auszulösen.

Auf eine Anfrage im Sommer 1898 bei der Pat., die sich in Lauf ihr Brot als Näherin verdient, wurde uns der Bescheid, dass sich die Kranke viel besser befinde und dass sowohl die Schmerzen wie die übrigen Beschwerden bedeutend geringer wären. Ueber den gegenwärtigen objectiven Befund vermag ich keine Angabe zu machen.

Epikrise: Der ganz langsame, spontane Beginn des Leidens mit Schmerzen, die während der ganzen Zeit das Bild beherrschen, die Druckempfindlichkeit des Kreuzbeines, die allmählich, erst im Laufe der Jahre sich vollziehende Ueberwanderung der Schmerzen vom rechten Bein auf das linke, die sich langsam ausbildende Anästhesie am Gesäss, an den Genitalien und an den unteren Extremitäten, die vollständig gleichartige Störung für alle Empfindungsqualitäten, alle diese Momente müssen uns zur Diagnose „Affection der Cauda equina im Kreuzbeinkanal" drängen. Welcher Natur das schädigende Moment ist, ob eine gutartige, langsam wachsende Geschwulst, ein Neurofibrom, die untersten Caudanerven comprimirt, oder ob dieselben durch eine Narbe, durch eine schleichende Entzündung des Perineuriums oder durch eine Caries des Kreuzbeines alterirt werden, lässt sich schwer entscheiden. Eine Schädigung der aus dem Kreuzbein austretenden Nerven, wie sie in dem später zu beschreibenden Falle Jourdan stattgefunden hat, können wir ausschliessen; denn abgesehen davon, dass an der Vorderseite des Kreuzbeines keine Geschwulst zu fühlen war, spricht auch der Umstand, dass vorzüglich sensible Fasern ergriffen sind, dafür, die Localisation der Schädigung dort zu suchen, wo sensible und motorische Fasern noch getrennt voneinander verlaufen, also centralwärts von den in den Kreuzbeinlöchern liegenden Spinalganglien.

Da die Beschwerden und die Schmerzen zur Zeit der Untersuchung immer noch im Fortschreiten begriffen waren, ja seit wenigen Wochen auch auf das verschont gebliebene linke Bein übergegriffen hatten, konnte man seiner Zeit der Patientin den Rath ertheilen, sich einer Operation unterziehen zu lassen. Die Aufmeisselung des Kreuzbeines bietet ja keine grosse Gefahr, und es wäre doch wahrscheinlich möglich gewesen, nach Freilegung der Cauda equina das schädigende Moment finden und entfernen zu können.[1])

1) L. Laquer beschreibt im Neurol. Centralblatt 1891, Nr. 7 einen Fall, wo nach Exstirpation eines Lymphangioma cavernosum aus dem Kreuzbeinkanal sehr quälende Beschwerden fast völlig beseitigt wurden.

Digitized by Google

Zu einer solchen Operation wird man allerdings jetzt, nachdem sich die Beschwerden gebessert haben sollen, nicht mehr so dringend rathen.

Fall 6.

Th. D., Bahnbeamter, 61 Jahre.

Aufenthaltszeit in der medicinischen Klinik vom 27. October bis 11. November 1896.

Anamnese: Patient ist seit 33 Jahren verheirathet und Vater von 3 erwachsenen, gesunden Kindern; er hat noch nie eine ernstliche Krankheit durchgemacht. Vor 2½ Monaten trat während einer Eisenbahnreise beim Sitzen auf Holzbänken zum ersten Male ein dumpfer Schmerz auf der „inneren Seite des Steissbeines" auf; dazu gesellte sich in den nächsten Tagen ein heftiger Harndrang, so dass Pat. öfter als sonst uriniren musste, dazu aber jedesmal grosser Anstrengung bedurfte. Der Urin sei langsamer wie früher abgegangen. Die Reise wurde wegen der „geringen Beschwerden" nicht unterbrochen. Herr D. machte nach seiner Rückkehr noch 3 Wochen lang Dienst. Die Urinbeschwerden nahmen aber in dieser Zeit wesentlich zu, Pat. musste in der Nacht 5—6 mal aufstehen und konnte immer nur wenige Tropfen Urin unter heftig brennenden Schmerzen entleeren. Jetzt traten auch, obgleich reichlich Abführmittel genommen wurden, Schwierigkeiten bei der Defäcation auf. Zu den vorübergehenden Schmerzen im Steissbein gesellten sich nach einigen Wochen äusserst heftige Schmerzen in der rechten Wade und in der rechten Kniekehle. Die Krankheit wurde, da die Schmerzen im Gebiete des Ischiadicus localisirt waren, vom hinzugezogenen Arzte als Ischias angesprochen. Anfangs October stellten sich Parästhesien (Ameisenkriechen, das Gefühl der Entzündung) an der Hinterseite des rechten Oberschenkels ein, zu gleicher Zeit bemerkte Pat., dass die Gegend des Anus, des Penis und des Scrotums gefühllos war. Das Uriniren wurde nun völlig unmöglich. Der behandelnde Arzt constatirte, dass die Blase ad maximum gefüllt war. Der Stuhl ging nach Einnahme von Abführmitteln ohne Empfindung ab. Die spontan eintretenden „wimmernden" Schmerzen im Steissbein steigern sich beim Sitzen und bei der Rückenlage bis zur Unerträglichkeit.

Status praesens vom 28. October 1896.

Pat. ist gut gebaut, in sehr gutem Ernährungszustande, das Gesicht ist schmerzverzerrt. Der Kranke verweilt den ganzen Tag ausser Bett und ist stets auf den Beinen, da er beim Sitzen oder Liegen noch heftigere Beschwerden hat. Der Gang ist vorsichtig, bietet aber kein charakteristisches Bild, bei längerem Gehen rasche Ermüdung. Die Musculatur ist nirgends atrophisch. In den unteren Extremitäten können alle Bewegungen mit guter Kraft, frei ausgeführt werden, bei stärkerer Flexion des rechten Beines in der Hüftbeuge treten wohl in Folge der Zerrung im „Steissbein" heftige Schmerzen auf.

Patellarsehnen- und Adductorenreflexe beiderseits lebhaft, Achillessehnenreflexe trotz wiederholter Prüfung nie zu erzielen. Bauchdecken-, Cremasterreflexe, Strichreflexe von den Fusssohlen leicht auszulösen.

Die Sensibilität ist an der oberen Körperhälfte gut erhalten; auch an den unteren Extremitäten werden feine Berührungen richtig empfunden und gut localisirt. Unempfindlich dagegen ist der Penis von seiner Wurzel

Digitized by Google

ab, die Haut des Scrotum mit Ausnahme der seitlichen, den Oberschenkeln anliegenden Partien, das ganze Perineum, der After, die untere Mastdarmschleimhaut und ein schmaler, ovaler Hautbezirk der Nates um den After (s. Fig. 16), und zwar in gleicher Weise unempfindlich gegen Tast-, Schmerz-, und Temperatureindrücke. Die Anästhesie reicht etwa handbreit bis über das Steissbein hinauf, darüber liegt eine schmale, nicht scharf abgrenzbare hyperästhetische Zone. Druck auf die Steiss- und Kreuzbeingegend wird, wenn er nur oberflächlich, d. h. nicht stark ausgeübt wird, nicht empfunden; wird aber stärker gepresst oder geklopft, so hat Pat. Druckempfindung, die sich rasch zu heftigem Schmerz steigert. Pat. muss täglich katheterisirt werden. Mit einem weichen Katheter ist es nicht mög-

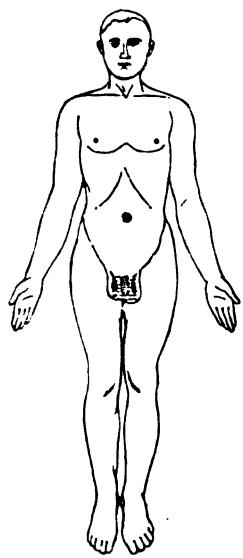

Fig. 15.

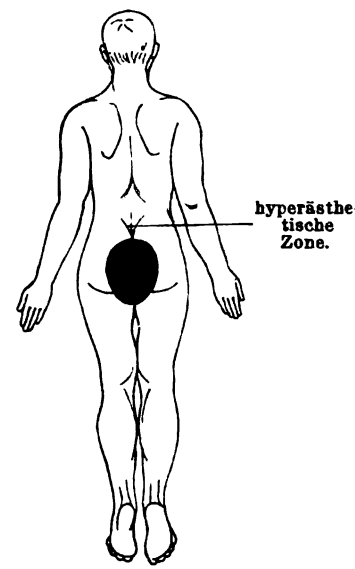

Fig. 16.

Die eingezeichneten Testikel sollen anzeigen, dass dieselben druckempfindlich sind.

lich, den Widerstand in der Gegend der Prostata zu überwinden; auch der metallene Katheter dringt erst nach längeren Versuchen in die Blase ein. Der zuerst ausfliessende Harn ist blutig gefärbt, in dem späteren ist weder Blut, noch Zucker, noch Eiweiss nachzuweisen.

Das Einführen des Katheters spürt Pat. in dem der Glans angrenzenden Theile der Harnröhre nicht, während die Ausdehnung der hinteren Partien der Urethra wahrgenommen wird. Bei der Digitaluntersuchung vom Mastdarm aus keine auffallende Vergrösserung der Prostata nachzuweisen, der Finger wird, wenn er den Sphincter ani überwunden hat, von der Mastdarmschleimhaut gut empfunden.

Temperatur und Puls stets normal.

11. November 1896. Der Zustand des Pat. ist unerträglich. Der Kranke kann vor Schmerzen weder liegen noch sitzen, er geht mit kleinen

Digitized by Google

Schritten im Zimmer auf und ab, nimmt das Essen stehend ein. Er stützt sich, wenn er ermüdet ist, mit einem Knie auf einen Stuhl, da ihm das Abbiegen des Oberschenkel in der Hüfte die heftigsten Schmerzen verursacht. Diese werden handbreit über dem Anus in die hintere Medianlinie localisirt und als bohrend, im Knochen entstehend geschildert.

Pat. wird heute mit der Diagnose „Compression des untersten Theiles der Cauda equina, vermuthlich durch einen Tumor" zur Operation der chirurgischen Klinik überwiesen.

Bei der am 16. November 1896 von Herrn Prof. v. Heineke vorgenommenen Operation wurde die Incision über den beiden untersten Lendenwirbeln und den oberen Kreuzbeinwirbeln gemacht. Dabei zeigte sich, dass in die unterste Lendenmusculatur zahlreiche, mit dem Auge nicht scharf abgrenzbare, kleine harte Knötchen eingelagert waren. Der Bogen des 5. Lendenwirbels und die hintere Wand des oberen Kreuzbeinkanales wurde abgemeisselt. In den abgetrennten Knochenstückchen fanden sich ähnliche graue Knötchen, wie in den Muskeln. Schon beim Aufmeisseln fiel die Nachgiebigkeit und Bröckligkeit der Wirbel auf. An der Dura mater selbst und an den unteren Caudawurzeln wurde keine Veränderung gefunden.

In der Operationswunde wuchern bald neue Geschwulstknoten. Pat. liegt in einem festen Verband und ist so elend und matt, dass von weiteren neurologischen Untersuchungen abgesehen werden muss.

Eine complicirende Lungenerkrankung führt am 13. December 1896 den Exitus letalis herbei.

Die Section wurde von Herrn Prof. Hauser vorgenommen, die Leichendiagnose lautete:

Carcinom der Prostata, Metastasen im Kreuzbein. Hypertrophie der Blase. Lobulär-pneumonische Herde im l. Unterlappen. Fettige Degeneration des Herzmuskels.

Das Kreuzbein war ganz von Geschwulstmetastasen durchsetzt, auch im Innern des Kreuzbeinkanales fanden sich solche. Am Rückenmark und der Cauda equina selbst war makroskopisch gar nichts Krankhaftes nachweisbar. Eine eingehendere Untersuchung, inwieweit die untersten Bündel der Cauda im Kreuzbeinkanal oder bei ihrem Austritt aus demselben comprimirt waren, liess sich aus äusseren Gründen nicht ausführen. Die histologischen, secundären Veränderungen im Rückenmark, speciell der Faserausfall in den Hintersträngen sollen am Schluss der Arbeit bei der Besprechung der pathol. Anatomie des untersten Theiles des Rückenmarkes mitgetheilt werden.

Epikrise: Unsere Vermuthung, dass es sich im vorliegenden Falle um eine Compression der Fasern der Cauda equina durch Geschwulstbildung handle, wurde durch die Section bestätigt. Das Kreuzbein war ganz von Geschwulstknötchen durchsetzt, solche sprangen auch in das Innere des Kreuzbeinkanals vor.

Die Diagnose „Caudacompression durch Tumorbildung" bot ja auch keinerlei Schwierigkeiten dar. Alle Symptome, der ganz langsame Beginn des Leidens, die unerträglichen bohrenden Schmerzen, das allmähliche Weitergreifen der Beschwerden, die völlige Anästhesie der

Digitized by Google

ergriffenen Hautpartien, die Druckempfindlichkeit des Kreuzbeines, dies Alles konnte nur durch eine Caudacompression erklärt werden, und kein Symptom war vorhanden, das auf eine Miterkrankung des Conus spinalis hinwies.

Grösser war die Schwierigkeit der genauen Localisation der Compression. Die schulmässige Reihenfolge im Auftreten der Ausfalls- und Reizerscheinungen: der Beginn mit Schmerzen im Steissbein, die Urin- und Stuhlbeschwerden, das Auftreten der Anästhesie in der Anal- und Genitalgegend, das Uebergreifen der Schmerzen auf die unteren Extremitäten und zwar zuerst auf die rechte Wade, d. h. das rechte Peronealgebiet, wies darauf hin, dass, was wohl auch der Fall war, die Geschwulstmassen von der unteren Kreuzbeinspitze aus im Sacralkanal nach oben weiterwucherten. Ganz ebenso gut hätte aber ein Tumor des Filum terminale kurz unterhalb des Conus spinalis, also etwa 15 cm über den untersten Kreuzbeinwirbeln das in der Krankengeschichte beschriebene Bild der Blasen- und Mastdarmstörung erzeugen können. Durch wiederholte Beobachtungen [1]) ist es festgestellt, dass bei einer Compression im oberen Theil der Cauda equina die am meisten in der Mitte gelegenen Fasern (das sind dieselben, die am weitesten unten aus dem Wirbelkanal austreten) zuerst leiden, so dass ein in der Höhe des 2. oder 3. Lendenwirbels gelegener Tumor ähnliche klinische Erscheinungen wie in unserem Falle bewirken kann. Schliesslich konnte auch eine Compression der Nerven beim Austritt aus dem Sacralkanal durch Verlegung der unteren Foramina sacralia mit Geschwulstmassen ganz dieselben Symptome machen.

Kurz, die Differentialdiagnose zwischen Conus- und Caudaaffection war eine viel leichtere, als die Localisation der Störung im Fasergebiet der Cauda equina und die Unterscheidung zwischen intra- und extravertebral. Wie sich bei der Section herausstellte, war nicht nur der untere Kreuzbeinkanal durch Geschwulstmassen verengt, sondern auch noch die Foramina sacralia durch solche verlegt. Wäre es möglich gewesen, die Störung genau zu localisiren und dadurch zu erkennen, dass es sich nicht um einen einzelnen, umschriebenen Tumor, sondern um eine völlige Durchwachsung des Kreuzbeines mit Geschwulstmetastasen handelte, so hätten wir unserem Patienten nicht zu einer Operation gerathen, durch die er augenscheinlich vorzeitig geschwächt wurde und dadurch wohl früher als ohne Eingriff zu Grunde ging.

Bei diesem Falle war, wie wohl bei den meisten Caudacompres-

---

1) Vgl. insbesondere die Publication von Lachmann: Gliom im obersten Theil des Filum terminale mit isolirter Compression der Blasennerven. Arch. f. Psychiatrie 1882.

Digitized by Google

sionen, die theoretisch interessante Beobachtung zu machen, dass lange Zeit die heftigsten sensiblen Reizerscheinungen in den Beinen bestehen können, ohne dass die geringste Abnahme der Empfindungsfähigkeit nachzuweisen ist, und dass sich bei Compressionen in der Cauda equina sensible Reizerscheinungen in Form der heftigsten Schmerzen weit früher einstellen, als motorische Ausfallserscheinungen.

Fall 7.

G. Jourdan, 20 Jahre alt, Gärtner aus Erlangen. Aufenthaltszeit in der Klinik vom 10. August 1897 bis zu seinem Tode am 8. April 1898.

Patient stammt aus gesunder Familie, er war bis zum Beginne seines jetzigen Leidens nie krank. Im October 1896 stellten sich bei dem blühenden, gesunden Menschen reissende Schmerzen im rechten Bein ein; dieselben waren am heftigsten im rechten Oberschenkel, von der Kugel anfangend bis in die Kniekehle ausstrahlend. Die Schmerzen traten anfallsweise auf; zur Zeit solcher Schmerzanfälle krümmen sich die Zehen des rechten Fusses krampfhaft einwärts. Pat. bekam lange Zeit, als an Ischias leidend, grosse Salicyldosen. Als die Schmerzen darauf hin gar nicht weichen wollten, bekam der Kranke Morphium.

Vor etwa 8 Wochen stellten sich auch im linken Beine Schmerzen ein. Zu derselben Zeit bemerkte Pat. zufällig, dass er am Glied, am Damm und in der Analgegend keine Empfindung mehr hatte. Kurz darauf blieb eines Tages der Urin aus, so dass Pat. katheterisirt werden musste. Nach einigen Tagen konnte der Kranke wieder selbst uriniren, zu gleicher Zeit traten aber Harnträufeln und heftiger Schmerz im Kreuzbein auf. Der Stuhl ist angehalten; kommt nach Einnahme von Abführmitteln endlich Stuhl, so merkt Pat. dessen Durchtritt durch den After nicht.

Erectionen noch erhalten, wie früher. Bei der Ejaculation „kommt die Natur nur bis in die Harnröhre und kann dann nicht heraus".

Der Gang ist seit einigen Monaten etwas erschwert.

Pat. hat bis zu seinem heutigen Eintritt ins Spital als Gärtner gearbeitet und trotz der heftigsten, ischiasartigen Schmerzen die Arbeit nie ausgesetzt.

Status praesens vom 11. August 1897.

Pat. ist gracil gebaut, mager, Temperatur normal. Die Gesichtsfarbe bleich, der Gesichtsausdruck schmerzverzerrt. Intelligenz intact. Von Seiten der Gehirnnerven keine Störung. Lungen und Herz erweisen sich als gesund. Puls kräftig, regelmässig, 98. Abdomen etwas eingesunken, nur in der Blasengegend vorgewölbt. An den Genitalien ist, abgesehen davon, dass aus der Harnröhre beständig Urin träufelt und dadurch die Haut des Scrotums feucht-schmierig geworden ist, nichts Krankes zu bemerken. Wie in der Anamnese schon erwähnt, kommt wohl noch Erection, aber niemals mehr normale Ejaculation zu Stande.

Die Atrophie der rechten unteren Extremität fällt schon bei der Inspection auf. Bei der Messung zeigt sich, dass der Umfang des rechten Oberschenkels und Unterschenkels um 2 cm geringer ist als links.

Mit beiden Beinen können alle Bewegungen noch rasch und vollständig gemacht werden, doch ist die Kraft der rechten Peronealmusculatur und des

Digitized by Google

rechten Tibialis anticus eine geringe und kann durch leichten Widerstand aufgehoben werden.

Auch die Plantarflexion im rechten Fussgelenk ist recht paretisch. Beim Gehen Andeutung von Steppage. Auf dem linken Fuss kann Pat. ohne Unterstützung stehen, auf dem rechten Fuss ist dies nicht möglich.

Die Nates sind rechts nicht so scharf conturirt wie links. Aufgefordert, die Glutaei anzuspannen, contrahirt Pat. nur den linken Hinterbacken, der rechte bleibt ganz schlaff und faltig.

Die Gegend des Kreuzbeines ist leicht vorgewölbt und schon gegen geringen Druck und gegen Klopfen sehr empfindlich. Der Sphincter ani ist schlaff und lässt 2 Finger leicht eindringen. Die Innenfläche des Kreuzbeines ist glatt bis etwa 4 cm oberhalb der Steissbeinspitze; von dort ab wölbt sich nach vorne zu ein etwa mannsfaustgrosser, prall-elastischer Tumor, der augenscheinlich fest mit dem Kreuzbein verwachsen ist. Nach oben lässt sich dieser Tumor durch die Bauchdecken nicht abgrenzen.

Sensibilität der Haut: Vollständig anästhetisch und zwar für alle Gefühlsqualitäten ist die Gegend des Dammes, eine handbreite Zone um den After und ein schmaler Streifen an der Hinterseite des oberen Drittels des rechten Oberschenkels. Stark abgestumpft ist das Gefühl am Penis, aufgehoben ist es in den mittleren Partien des Scrotum, während in den seitlichen Partien desselben die Empfindung ganz intact ist (s. Fig. 17 und 18). Hodenschmerz ist durch geringen Druck auf die Testikel auszulösen. Die Druckempfindung in der Tiefe ist auch über den Stellen, an denen die Hant ganz anästhetisch ist, gut erhalten. Stärkerer und geringerer Druck wird immer richtig unterschieden.

Die Empfindung an den unteren Extremitäten ist ganz intact.

Elektrische Untersuchung: Der rechte Glutaeus maximus giebt deutliche Entartungsreaction, ebenso der Biceps, der Semimembranosus und Semitendinosus des rechten Oberschenkels. Die Wadenmusculatur des rechten Beines zuckt nicht so blitzartig wie gesunde Muskeln, ohne deutliche Entartungsreaction zu geben. Auf den faradischen Strom reagiren die Muskeln des rechten Unterschenkels fast gar nicht mehr. In der vom rechten Cruralis versorgten Musculatur und in den Muskeln des linken Beines ganz normale elektrische Verhältnisse.

Bei stärkeren Bewegungen träufelt Urin ab. Pat. muss katheterisirt werden. Die Urethra ist unempfindlich, Pat. spürt den Katheter erst beim Einführen in die Blase. Bei der Digitaluntersuchung des Rectum empfindet Pat. den untersuchenden Finger im Mastdarm ganz gut.

Reflexe: Patellarsehnenreflex beiderseits leicht auszulösen, Achillessehnenreflex links ganz deutlich, rechts nicht zu erhalten, Fusssohlenstrichreflex, Cremaster- und Bauchdeckenreflex intact.

1. September 1897.

Pat. ist andauernd von den heftigsten Schmerzen im rechten Bein gequält, die durch Morphium nur wenig gelindert werden. Neu aufgetreten ist jetzt eine Anästhesie am rechten äusseren Fussrand, die aber nicht über den Malleolus externus nach oben reicht (s. Fig. 17 und 18). Ein Versuch, die comprimirende Geschwulst am Kreuzbein durch Operation zu entfernen, musste, da sich bei der Operation zeigte, dass der Tumor schon zu weit nach oben gewuchert war und da eine theilweise Resection desselben erfolglos schien, unterlassen werden.

Digitized by Google

Die mikroskopische Untersuchung eines kleinen, aus der Geschwulst exstirpirten Stückchens zeigte, dass es sich um ein kleinzelliges Sarkom handelte.

20. September 1897.

Das Befinden des Kranken im Ganzen unverändert. Die Anästhesie am rechten Bein beschränkt sich nicht mehr auf den äusseren Fussrand, sondern erstreckt sich auch auf die äusseren und hinteren Partien des Unterschenkels. Leicht unterstützt kann Pat. noch leidlich gehen. Das rechte Bein ist jetzt sehr atrophisch. Obgleich die Musculatur am rechten Unterschenkel ganz ausgesprochene galvanische Entartungsreaction giebt, können alle Bewegungen im rechten Fussgelenk ausgiebig, wenn auch nur mit geringer Kraft ausgeführt werden. Druck auf den rechten Fuss, der durchaus keine Schwellung oder Entzündung zeigt, verursacht heftige Schmerzen, auch an den Stellen, über welchen die Haut

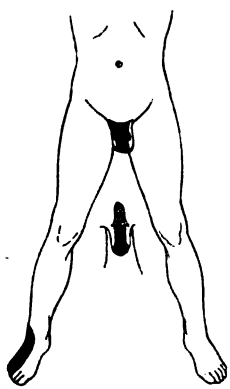

Fig. 17.

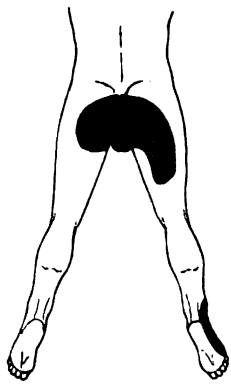

Fig. 18.

Die anästhetische Zone über dem rechten äusseren Fussrande ist erst im Verlaufe des Spitalaufenthaltes entstanden (siehe Krankengeschichte).

anästhetisch ist. Eine auftretende Cystisis bedingt vorübergehend hohe Temperatursteigerungen.

10. October 1897. Beständig reissende und stechende Schmerzen in allen Muskeln des ganzen rechten Beines mit Ausnahme des Quadriceps. Neuerdings treten auch Schmerzen an der Hinterseite des linken Oberschenkels auf. Ausserdem sind jetzt in der Musculatur beider Adductorengruppen beständig fasciculäre Zuckungen zu sehen. Muskelgefühl und Lageempfindung im rechten atrophischen Bein ganz intact; „höher und tiefer" wird bei geschlossenen Augen immer richtig angegeben. Der rechte Fusssohlenstichreflex ist seit einiger Zeit nicht mehr auszulösen.

15. December 1897. Der Tumor am Kreuzbein reicht jetzt viel weiter gegen die Steissbeinspitze herab, wie bei den früheren Untersuchungen, und wölbt sich nach oben so stark vor, dass er die Blase verdrängt und durch die Bauchdecken hindurch palpirt werden kann.

3. Januar 1898. In der letzten Zeit keine wesentliche Veränderung. Pat. hat immer noch sehr viel quälende Schmerzen, z. Z. hauptsächlich in

Digitized by Google

der linken unteren Extremität. Die Hinterseite des Kreuzbeines wölbt sich jetzt tumorartig vor. In den anästhetischen Hautpartien keine Veränderung gegen früher.

5. Februar 1898. Der Kranke ist in einem bejammernswerthen Zustand, grosse Morphiumdosen (8×0,04 subcutan) können die in beide Beine ausstrahlenden Schmerzen immer nur auf kurze Zeit dämpfen. Das Gesicht ist bis auf die Knochen abgemagert, schmerzdurchfurcht, Sensorium immer vollständig klar. An der oberen Körperhälfte keinerlei Störung. Stuhl und Urin geht ohne Empfindung ab. Bei der elektrischen Untersuchung bekommt man im Quadriceps femoris beiderseits noch blitzartige Zuckungen, auch die Patellarreflexe sind beiderseits noch leicht auszulösen. In der rechten Adductorenmusculatur verlaufen die Zuckungen träge und

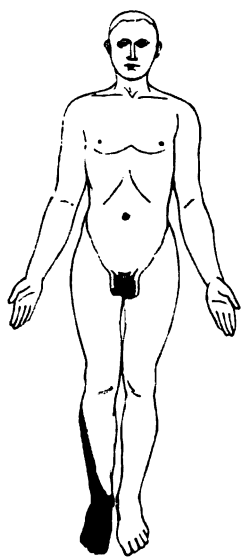

Fig. 19.

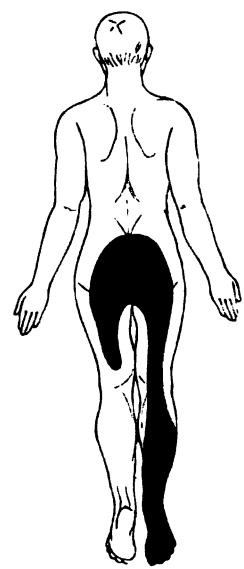

Fig. 20.

langsam, in der Musculatur an der Hinterseite des rechten Oberschenkels sind ebenso wie in der gesammten Musculatur des rechten Unterschenkels durch keinerlei Stromart Contractionen auszulösen.

Im linken Bein zeigen die vom Nervus peroneus versorgten Muskeln bei directer Reizung Entartungsreaction, vom Peroneuspunkt am Fibulaköpfchen aus gereizt, zucken diese Muskeln aber blitzartig.

28. Februar 1898. Die Sensibilität ist jetzt am rechten Fuss und an der Hinterseite und Aussenseite des rechten Unterschenkels völlig aufgehoben; am linken Bein ist nur ein schmaler Streif an der Hinterseite des Oberschenkels anästhetisch (s. Fig. 19 und 20). Die bohrenden Schmerzen werden jetzt vorzugsweise in die linke untere Extremität localisirt. Durch die dünnen, fettarmen Bauchdecken ist der vom Kreuzbein her wuchernde Tumor deutlich durchzupalpiren, er scheint den grössten Theil

Digitized by Google

des kleinen Beckens auszufüllen. Pat. ist sehr elend, so dass er bei der mehrmals täglich vorzunehmenden Reinigung (Blasen- und Mastdarmlähmung!) von zwei Männern gehoben werden muss.

1. April 1898. Pat. zum Skelet abgemagert bietet einen trostlosen Eindruck. Die Schmerzen bestehen in derselben Heftigkeit weiter und werden jetzt hauptsächlich in die Blasengegend localisirt. Die Temperatur ist subnormal, meist gegen 35 °. Sensorium immer klar.

Das rechte Bein ist seit einigen Tagen ödematös angeschwollen, deshalb nur sehr schwer beweglich. Nahrungsaufnahme sehr gering.

8. April 1898. Der Kranke wird heute Nacht von seinem qualvollen Zustande durch den Tod erlöst.

Leichendiagnose: Tumor im kleinen Becken, vom Kreuzbein ausgehend, Cystitis purulenta, Pyelonephritis.

Aus dem Sectionsprotokoll ist auszugsweise mitzutheilen: Im höchsten Grade abgemagerte, männliche Leiche, die Knochenconturen springen überall scharf hervor, am Kreuzbein ein handgrosser Decubitus, kleinere Decubitalgeschwüre an den Tubera ischii und an den Fersen. Das rechte Bein stark ödematös. Das Kreuzbein scheint etwas nach hinten vorgewölbt zu sein. Bei der Aufsägung des Kreuzbeines von hinten zeigt sich, dass die Knochensubstanz ganz von sehr bluthaltigem Tumorgewebe durchwuchert und dadurch morsch und bröcklig geworden ist.

Die Fasern der Plexus sacrales und die unteren Fasern der Cauda equina sind vollständig von den Tumormassen umwachsen. Beim Herauspräpariren der Sacralwurzeln zerfällt das ganze Kreuzbein in bröcklige Massen, die von einer schmierigen, rothbraunen Flüssigkeit durchtränkt sind. Lenden-, Brust- und Halswirbelsäule normal. An dem Rückenmark und an der Dura mater lässt sich makroskopisch keine Veränderung feststellen. Nach Eröffnung der Bauchhöhle wölbt sich aus dem Becken ein über kindskopfgrosser, weicher, fluctuirender Tumor vor. Das Peritoneum über demselben ist glatt, nirgends mit Darmschlingen verwachsen. Die Blase ist ganz klein, an die Symphyse angedrängt, ihre Wandung ist sehr hypertrophisch. Nirgends sind Metastasen zu finden.

Die weitere Section ergiebt ausser einer Pyelonephritis und Cystitis nichts für das klinische Interesse Belangreiches.

Die mikroskopische Untersuchung des Tumors zeigte, dass es sich um ein sehr zell- und blutreiches Rundzellensarkom handelte.

Epikrise: Wir haben in dieser langen Leidensgeschichte das typische Krankheitsbild eines Patienten mit Compression des unteren Theiles des Sacralplexus und des Coccygealgeflechtes vor uns. Die Diagnose einer solchen Erkrankung konnte keinerlei Schwierigkeiten machen: abgesehen davon, dass schon bei der ersten klinischen Untersuchung vom Rectum aus der comprimirende Tumor an der Vorderseite des Kreuzbeines deutlich abgetastet werden konnte, sprachen auch alle klinischen Erscheinungen dafür, dass wir es mit einer extravertebralen Störung und nicht mit einer Compression der Cauda equina innerhalb des Kreuzbeinkanales zu thun hatten. Vor Allem ist es die lange bestehende Einseitigkeit der Symptome (die Schmerzen waren

Digitized by Google

ein Jahr lang auf das rechte Bein beschränkt), die eine extravertebrale Störung wahrscheinlich machte. Dreiviertel Jahr nach Beginn dieser Schmerzen traten Blasen- und Mastdarmstörungen und erst nach einem Jahre traten Schmerzen auch im linken Beine auf. Wäre die Geschwulst im Kreuzbeinkanal selbst entstanden, so wären die Störungen in beiden Beinen, wenn auch nicht gleichzeitig, so doch in viel rascherer Folge aufgetreten. Gegen eine intravertebrale Störung sprach vorzüglich auch noch der Umstand, dass erst relativ spät (dreiviertel Jahr nach Beginn des Leidens) die Blasen- und Mastdarmlähmungen entstanden sind. Da uns die vielfache Erfahrung zeigte, dass bei einer Raumbeengung im unteren Theil des Wirbelkanals die zur Blase und zum Mastdarm führenden Nerven zu allererst leiden, musste uns das lange Erhaltenbleiben der Blasen- und Mastdarmfunctionen auf einen extracanaliculären Sitz der Störung hinweisen. So liess sich schon aus den Symptomen vermuthen, dass die untersten Nerven des rechten Sacralplexus bei ihrem Austritt aus den Kreuzbeinlöchern comprimirt wurden, dass eine wachsende Neubildung den Austritt der Coccygealnerven und schliesslich auch die linken unteren Foramina sacralia beengte. Eine Conuserkrankung konnte von vorneherein ausgeschlossen werden; kein Symptom sprach für eine Affection des Rückenmarkes selbst.

Der Fall Jourdan lehrt uns, wie wichtig es ist, rechtzeitig die Diagnose auf Ort und Art der Läsion zu stellen. Wäre unser Patient, der dreiviertel Jahr wegen Ischias behandelt worden war, frühzeitig, mit richtiger Localisationsdiagnose dem Chirurgen überwiesen worden, so hätte die solitäre Geschwulst im Beginn ihres Wachsthums ohne besonders grosse Schwierigkeiten herausgenommen und dadurch der Patient vielleicht geheilt werden können. Nach dem Eintritt des Patienten in die Klinik war die Geschwulst schon so gross und so umfangreich, dass bei der versuchten Operation von einer Exstirpation der Neubildung abgesehen werden musste.

Noch einige Symptome aus dem klinischen Verlauf des oben beschriebenen Falles sind zu besprechen: Es war auffällig, dass die Schmerzen trotz der zweifellos stets gleichmässig einwirkenden Schädigung anfallsweise auftraten. Solche Schmerzparoxysmen waren häufig durch äussere Umstände, durch eine Wendung im Bett, durch Druck aufs Kreuzbein und dergl. bedingt, traten oft aber auch spontan auf. Des Weiteren ist zu bemerken, dass die Sensibilitätsstörungen sich, wenigstens in den ersten fünfviertel Jahren der Erkrankung, auf die Haut beschränkten. Die anästhetischen Hautpartien, wie der Damm und der rechte äussere Fussrand, waren für alle Empfindungsarten in gleicher Weise unempfindlich. Die tieferen Organe, wie die Weichtheile, die Muskeln und die Knochen, hatten jedoch gute Empfindung. So wurde Druck am Damm

Digitized by Google

und am Gesäss ebenso wie an den anästhetischen Hautstellen des rechten Fusses immer gut empfunden und die feinsten Unterschiede im Druck richtig angegeben. Ebenso konnten später, als die ganze Oberfläche des rechten Fusses unempfindlich war, passive Bewegungen im rechten Fussgelenk und in den Zehen richtig empfunden und angegeben werden. Es müssen also die Muskeln, ja alle unter der Haut gelegenen Gebilde ihre sensiblen Fasern aus anderen Nerven beziehen, als die Hautdecken selbst. Der rechte Fuss war ebenso wie der ganze rechte Unterschenkel trotz der Anästhesie der Haut gegen tieferen Druck sogar übermässig empfindlich; passive Bewegungen im Fussgelenk und in den Zehen verursachten heftige Schmerzen. Diese Hyperästhesie ist um so schwerer zu deuten, als die primären Schmerzen im Fuss zweifellos am Kreuzbein ausgelöst wurden und am Fuss sich keinerlei Entzündungserscheinungen nachweisen liessen.

Auffällig war auch, dass der Kranke noch zu einer Zeit ausgiebige Bewegungen mit dem rechten Fuss machen konnte, wo die gesammte rechte Wadenmusculatur deutlich ausgesprochene Entartungsreaction zeigte. Auch später, in den letzten Stadien der Krankheit, als beiderseits die Musculatur an der Hinterfläche des Oberschenkels auf den galvanischen Strom mit ganz trägen Contractionen reagirte, konnte Patient die Unterschenkel, wenn auch nur mit geringer Kraft, im Knie noch beugen. Es zeigte sich somit aufs Neue, dass Entartungsreaction und völlige Lähmung des Muskels durchaus nicht parallel gehen müssen. Die Beobachtnng von fasciculären und fibrillären Zuckungen in der paretischen Musculatur lehrt uns, dass solche nicht nur, wie bisher angenommen, vom Rückenmark aus, sondern auch bei peripherischen Störungen entstehen können.

Während die Urethra und der After völlig anästhetisch waren, hatte die Schleimhaut des Mastdarms und die der Blase bis zuletzt gute Empfindung. Letztere beziehen also ebenso wie die lateralen Partien des Scrotums und die Testikel ihre Fasern nicht aus dem Plexus coccygeus, sondern aus Fasern, welche höher oben aus dem Kreuzbein austreten und somit im Rückenmark höher oben entspringen.

Interessant war endlich, dass trotz der schweren Blasen-Mastdarmstörungen die Erectionen sich wie früher einstellten. Dagegen war die Ejaculatio seminis gestört, indem die Samenflüssigkeit wohl in Folge der Lähmung des Musculus ischio- und bulbo-cavernosus nur bis in die Harnröhre befördert wurde. Die Fasern, welche die Erection auslösen, entspringen also nicht nur im Rückenmark höher, sondern sie haben augenscheinlich auch eine andere Austrittstelle, als die für die Blasen- und Mastdarmfunction.

Digitized by Google

4. Pathologisch-anatomischer Theil.

In diesem Abschnitt soll nicht nur der anatomische Rückenmarksbefund bei den drei zur Autopsie gekommenen, klinisch beobachteten Kranken näher beschrieben werden, sondern vorzüglich auch auf die Veränderungen des Conus bei verschiedenen anderen Rückenmarkskrankheiten, sowie bei auf- und absteigender Degeneration eingegangen werden. Durch das Studium des erkrankten Rückenmarks haben wir am ehesten Aussicht, Aufklärung über den Bau und die Faserverhältnisse des Conus terminalis zu bekommen.

Befund des Rückenmarkes im Fall Haag (s. o. Fall 3, S. 29). Das Lenden- und Sacralmark wurde mit den umgebenden Wurzeln und der Dura mater eingebettet und geschnitten, so dass auf den Präparaten eine gute Uebersicht über die einzelnen Gewebselemente gewonnen werden konnte. Wie schon oben erwähnt, ist der pathologische Process auf die Wurzeln der Cauda equina beschränkt. Der Innenseite der verdickten Dura mater haftet vom Sacralmark ab ein zellreiches Exsudat an, welches sich auch zwischen die einzelnen Nervenfasern ausbreitet und diese mit einander verklebt. Die Fasern selbst sind, wie sich aus der kleinzelligen Infiltration zeigt, im Zustand der Entzündung und entbehren ganz der Markscheiden. An der oberen Grenze der Entzündung, in der Höhe des unteren Lendenmarkes, sind nur die hinteren Wurzeln, wie eben beschrieben, verändert. Die Entzündung erstreckt sich auch auf die Eintrittsstelle der hinteren Wurzeln, welche Rundzelleninfiltration aufweist. Die vorderen Wurzeln sind hier noch frei von Entzündung, gut markhaltig und nicht mit einander verwachsen. Von der Höhe des mittleren Sacralmarkes an sind aber fast alle den untersten Rückenmarksabschnitt umgebenden Wurzeln in entzündliches Exsudat eingebettet und in Degeneration begriffen, völlig marklos (s. Fig. 21). Weiter unten, in der Höhe des Conus, sind in dem entzündlichen Gewebe die Nervenfaserquerschnitte kaum mehr als solche zu erkennen und hier und dort treten schon Zerfallsherde auf (s. Fig. 21). Die Structur des Conus terminalis selbst hat aber in keiner Weise gelitten. Sowohl die Markscheiden als die graue Substanz und die in ihr enthaltenen Ganglienzellen sind völlig intact, und nirgends ist an diesem Theil des Rückenmarks Entzündung oder gliomatöse Narbenbildung nachzuweisen. Noch tiefer unten, da wo die Caudafasern keinen Theil des Rückenmarkes mehr einschliessen, sind die Nervenfasern zum grösseren Theil völlig zerstört, zum anderen Theil vom Granulationsgewebe so umwuchert, dass die einzelnen, marklos, selbst in Entzündung begriffen, kaum von diesem unterschieden werden können.

Die secundären Degenerationen im Rückenmark sind je nach der Höhe, in welcher wir die Querschnitte untersuchen, von sehr verschiedener Ausdehnung.

Im oberen Lendenmark ist das relativ grosse Gebiet der Hinterstränge fast ganz markscheidenlos, d. h. in Degeneration begriffen, nur vorne an der grauen Commissur und beiderseits neben der hinteren Hälfte des Septum medianum posticum sind Gruppen von markhaltigen Fasern

Digitized by Google

erhalten. Diese bilden also das normal gebliebene ventrale Hinterstrangsfeld und das Flechsig'sche ovale Feld.

Weiter unten im oberen Sacralmark nehmen diese Bündel an Markfasern zu und werden dadurch umfangreicher. Das Flechsig'sche Feld dehnt sich jetzt beiderseits entlang dem ganzen Septum aus („dorsomediales Sacralbündel"), reicht nach vorne bis zum ventralen Hinterstrangfeld und fliesst mit diesem zusammen.

Im eigentlichen Conus, also da, wo die Ausstrahlung der Hinterstränge in die graue Substanz beginnt und die Vorderhörner der grossen motorischen

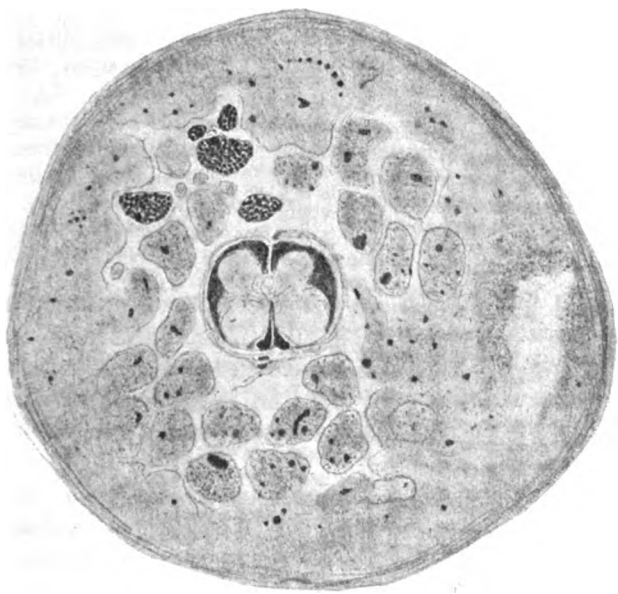

Fig. 21.

Von den Wurzeln der Cauda equina sind wenige, links vorne vom Conus gelegene Bündel gut erhalten und markhaltig; alle übrigen sind in Degeneration begriffen. Die weiter nach aussen gelegenen Nervenbündel liegen in den entzündlichen Zellmassen eingebettet und sind kaum mehr als solche zu erkennen. Rechts aussen ein nekrotischer Herd. Die zahlreichen, strotzend gefüllten Gefässdurchschnitte haben sich bei der Pal'schen Tinction schwarz gefärbt.

Ganglienzellen entbehren, werden die beiden markhaltigen Bündel neben dem Septum so umfangreich, dass in dem hier beschränkten Gebiet der Hinterstränge nur noch ein ganz schmaler markloser Streif zwischen diesen eben erwähnten Bündeln (dreieckiges Feld) und dem medialen Rande der Hinterhörner übrig bleibt: letzter Rest der Wurzeleintrittszone (s. Fig. 21). Die Ausstrahlung der Hinterstränge nach vorne, das markhaltige Fasernetz in der grauen Substanz, die grossen Ganglienzellen in der intermediären Zone und schliesslich die Markfasern in den Seiten- und Vordersträngen sind so gut und dicht entwickelt, wie in einem gesunden Conus.

In den nach der Marchi'schen Methode dargestellten Präparaten finden wir dieselben Veränderungen, wie sie eben nach den Präparaten mit Mark-

Digitized by Google

scheidenfärbung geschildert wurden, nur dass hier die degenerirten Stellen nicht blass, sondern tiefschwarz hervortreten. Auch an diesen Präparaten lässt sich nachweisen, dass die Degeneration in den Hintersträngen des Conus sehr gering ist und auf zwei ganz schmale Streifen längs der Hinterhörner beschränkt bleibt.

Eines ist aber an ihnen deutlich zu erkennen, was an den Markscheidenpräparaten nicht zu sehen war, nämlich eine aufsteigende Degeneration in den vorderen Wurzeln, und zwar zeigt sich diese am deutlichsten dort, wo die vorderen Wurzeln von der vorderen Peripherie des Markes horizontal durch die Vorderseitenstränge zu den Vorderhörnern ziehen. Auf Marchi-Präparaten sind diese Fasern, welche auf den Querschnitten längs getroffen sind, schwarz gekörnt. Auch der Verlauf dieser Bündel in den Vorderhörnern und ihre Verzweigung um die einzelnen Ganglienzellen ist durch ihre schwarze Färbung recht gut zu erkennen. An den Vorderhornganglienzellen selbst sind gröbere histologische Veränderungen nicht zu sehen. Diese aufsteigende Degeneration der vorderen Wurzeln lässt sich sowohl im oberen Sacralmark als noch im Lendenmark nachweisen.

Da uns nur das Lenden- und Kreuzmark mit der Cauda equina zur Verfügung stand, können wir über den weiteren Verlauf der Degenerationen nach oben, im Brust- und Halsmark, keinen Aufschluss mehr geben.

In diesem Falle von fast völliger Ausschaltung der Caudawurzeln bot die Degeneration in den Hintersträngen fast ganz dasselbe Bild dar, wie wir es bei der fortgeschrittenen Tabes finden. Im Lendenmark war das weite Gebiet der Hinterstränge bis auf die wenigen Fasern in dem ovalen und dem ventralen Hinterstrangsfelde ganz marklos, in völliger Degeneration.

Weiter unten, nach dem primären Herde zu, werden die erhaltenen Markfasern in den Hintersträngen immer reichlicher, die beiden Felder fliessen zu einem continuirlichem Streifen neben dem Septum zusammen. Im Conus selbst sind schliesslich die Hinterstränge so reich an Markscheiden geworden, dass nur ganz schmale marklose Streifen längs dem inneren Rande der Hinterhörner geblieben sind, und auch von diesen ist im untersten Theile des Conus nichts mehr zu erkennen.

Diese in den Hintersträngen erhalten gebliebenen Bündel sind zweifellos absteigender Natur. Der weitere Verlauf dieser Bündel lässt sich auch auf den Präparaten ganz deutlich verfolgen. Sie strahlen nach der Mitte der grauen Substanz zu aus, und es erscheint wahrscheinlich, dass diese Bündel, nachdem sie sich in dem Fasergewirr an der Basis der Hinterhörner aufgelöst haben, mit den Fasern in den Seitensträngen in Verbindung stehen.

Handelt es sich in diesem ersten Falle um eine Zerstörung fast aller Fasern der Cauda equina, so liegt bei dem zweiten zur Autopsie gekommenen Patienten nur eine Schädigung der alleruntersten Caudawurzeln vor. Bei dem Patienten D. (Fall 6, S. 41) wurden durch

Digitized by Google

eine diffuse carcinomatöse Durchwucherung des Kreuzbeines diejenigen Fasern der Cauda equina geschädigt, welche bis in den unteren Kreuzbeinkanal verlaufen.

Auf einem Querschnitt durch die Cauda equina in der Höhe des 3. Lumbalwirbels finden wir die meisten Fasern derselben gut markhaltig und völlig normal. Nur in der Mitte, etwas nach hinten von dem Zellconglomerat des Filum terminale, liegt eine Gruppe von relativ dünnen Wurzeln, die der Markscheiden völlig entbehren und sich augenscheinlich in Degeneration befinden. Auf Schnitten etwas weiter oben (Höhe des 2. Lumbalwirbels) ist schon der unterste Theil des Conus terminalis mit getroffen (vergl. Taf. IV, Fig. 1). An diesem Conusquerschnitt, der etwa die Grösse der seitlichen und vorderen Wurzeln hat, ist hier noch keinerlei Zeichen einer Degeneration nachzuweisen. Die Hinterstränge und Hinterhörner sind hier noch nicht ausgebildet und sind noch durch Ependymgewebe ersetzt, die Seitenstränge sind dicht markhaltig, ihre Fasern sind auf den Querschnitten vielfach längsgetroffen und der Uebergang solcher Fasern in seitlich anliegende Wurzeln ist deutlich zu erkennen (s. Taf. IV, Fig. 1).

Wie sich auf den Serienschnitten, die durch den Conus angelegt wurden, nachweisen lässt, ist da, wo die Hinterstränge und Hinterhörner zuerst auftreten, noch nichts von Degeneration in den Hintersträngen nachzuweisen, die Fasern der Hinterstränge strahlen alle nach vorne und verlieren sich in dem Fasergewirr an der Basis der Hinterhörner. Wenige Schnitte höher treten zwischen dichten Markfasergruppen neben dem Septum medianum posticum und an der hinteren Peripherie des Markes einerseits und dem medialen Rande der Hinterhörner andererseits schmale, marklose Streifen auf (Fig. 2 auf Tafel IV).

Diese gewinnen im oberen Conus und im oberen Kreuzmark an Umfang und drängen sich zwischen die markhaltigen, augenscheinlich abwärts leitenden Bahnen, d. i. das dreieckige Feld (Fig. 3), und den inneren Rand der Hinterhörner.

Im oberen Sacralmark nehmen, wie in den nach der Marchi'schen Methode dargestellten Präparaten zu sehen ist, die degenerirten, schwarz tingirten Zonen in den Hintersträngen einen schon recht beträchtlichen Platz ein. Von dort aus strahlen in die mediale Seite der Hinterhörner schwarz gefärbte, also in Entartung begriffene Fasern in die Hintersäulen ein (s. Fig. 4). (Von Fig. 4 ab sind die degenerirten Partien nicht mehr blass, wie in den ersten drei, nach Markscheidenpräparaten dargestellten Zeichnungen, sondern, um die Marchi-Schnitte möglichst genau zu copiren, gekörnt schwarz gezeichnet.)

Im Lendenmark werden die markhaltigen Partien in den Hintersträngen allmählich auf das kleine ovale Feld von Flechsig reducirt. Aber, wie auf Fig. 5 zu erkennen ist, wird die schwarz gezeichnete, degenerirte Zone durch neu eintretende, intacte, gut markhaltige hintere Wurzelfasern auf einen schmalen Streif neben dem Septum und an der hinteren Peripherie zusammengedrängt. Beim Uebergang vom Lenden- zum Brustmark verschwindet das bis hierher in dem schmalen degenerirten Streifen erhalten gebliebene ovale Feld (Fig. 6).

Im Brustmark nimmt dieser Degenerationsbezirk neben dem Septum med. postic. nach vorne gegen die graue Commissur an Intensität ab (Fig. 7)

Digitized by Google

und ist ebenso wie im Halsmark (Fig. 8 und 9) auf die mittleren Theile der hinteren Peripherie des Markes beschränkt. In der Halsanschwellung wird die degenerirte Zone von zwei seitlichen Gliasepten begrenzt (Fig. 8).

Dieser Fall bietet deshalb Interesse, weil er uns zeigt, welchen Verlauf die zu unterst eintretenden sensiblen Bahnen, also diejenigen Fasern, welche die Empfindung vom Damm, von der Analgegend und den Genitalien nach aufwärts leiden, in der Cauda equina und im weiteren Verlaufe des Rückenmarks haben. Auch aus dieser Untersuchung erhellt wieder, dass die Hinterstränge im Conus zum grössten Theil centrifugal leitende Fasern beherbergen und dass Fasern aus den Seitensträngen direct in anliegende Wurzeln übertreten.

In den beiden bisher beschriebenen Fällen handelt es sich um eine primäre Schädigung der Cauda equina, bei dem Patienten Jourdan (Fall 7, S. 45) war die Läsion ausserhalb des Wirbelkanals zu suchen. Durch ein augenscheinlich vom Periost des Kreuzbeines ausgehendes Sarkom wurde der Plexus sacralis der rechten Seite, später auch der der linken Seite so comprimirt, dass die oben beschriebenen, ausserordentlich qualvollen und lange währenden Krankheitserscheinungen dadurch bedingt wurden. Das Ergebniss der mikroskopischen Untersuchung war folgendes:

In den untersten Sacralganglien, die ganz in Tumormassen eingebettet waren und nur mit Schwierigkeit aus diesen herauspräparirt werden konnten, liessen sich bei der mikroskopischen Untersuchung keine Ganglienzellen mehr finden. Die Structur dieser Ganglien war durch die Compression, durch Blutungen ins Gewebe so verändert, dass man zweifelhaft werden konnte, ob man überhaupt Spinalganglien vor sich hatte.

Anders bei den zwei oberen Paaren von Sacralganglien! Diese selbst waren vom Tumorgewebe nicht alterirt worden; ihre zugehörigen zu- und ableitenden sensiblen Nerven waren dagegen in Folge der Compression des Plexus sacralis in völlige Degeneration gerathen. Die Ganglienzellen in diesen oberen Sacralganglien sind in grosser Zahl, sehr dicht stehend, gut entwickelt. Der grosse runde Zellleib und das Zellkörperchen in dessen Mitte wiesen keinerlei Abweichung vom Normalen auf; die die einzelnen Ganglienzellen ringförmig umgebenden kleinen Rundzellen waren vielleicht etwas vermehrt. Die einzig deutlich ausgesprochene Veränderung in den sacralen Spinalganglien war die, dass die Markscheiden der sich dort auffasernden Nervenbahnen in starkem Zerfall befindlich waren. Ebenso, wie an den zu- und ableitenden Fasern des Ganglions, waren auch im Ganglion selbst nur noch kleine, blassgrau gefärbte Marktrümmer, gar keine gut erhaltenen Nervenfasern zu finden.

Der Markgehalt der neben den Spinalganglien vorbeileitenden motorischen Wurzeln war sehr viel besser; der ganze Nerv färbte sich bei der Pal'schen Methode tiefschwarz. Bei der mikroskopischen Untersuchung zeigte sich aber, dass die Markscheiden nicht in continuo als schmale, schwarze Bänder gefärbt waren, sondern in lauter einzelne, ziemlich grosse, perlschnurähnlich angeordnete Markschollen zerfallen waren.

Digitized by Google

Von den Fasern in der Cauda equina entbehren auf einem Querschnitt aus der Höhe des 4. Lumbalwirbels die nach hinten zu gelegenen Bündel der Markscheiden vollständig. Die weiter vorn gelegenen, meist etwas umfangreicheren, zweifellos motorischen Bündel sind gut markhaltig; doch lässt sich da, wo die Fasern schräg oder längs getroffen sind, der beginnende Zerfall der Markscheiden, welche nicht mehr aus continuirlichen Röhren, sondern aus lauter Schollen und Körnern bestehen, erkennen. Auch noch weiter oben in der Cauda equina sind die leidlich gut erhaltenen motorischen, nach vorne gelegenen Nervenbündel ziemlich scharf von den in völliger Degeneration begriffenen sensiblen, dorsal gelegenen Fasern getrennt. Die zwischen den einzelnen Lendenwirbeln eintretenden Wurzeln sind durchweg, also auch die sensiblen, gut markhaltig, so dass dort, wo der Conus terminalis beginnt, die Gruppe der marklosen, nach hinten vom Conus gelegenen Fasern ziemlich klein ist.

Auf Präparaten, die nach der Marchi'schen Methode dargestellt wurden sind die vorderen Wurzelfasern des Sacralmarkes von ihrem Austritt aus den Vorderhörnern bis zur Peripherie des Markes in ihrem ganzen Verlaufe mit schwarzen, reihenweise angeordneten Körnchen besetzt. Sie sind also in beginnendem Zerfall begriffen (aufsteigende Degeneration der vorderen Wurzeln!).

Bemerkenswerth ist noch, dass in den Querschnitten der hinteren sensiblen Wurzeln hier und dort zweifellos als solche zu erkennende Ganglienzellen vorkommen, wie wir sie sonst nur in den sensiblen Spinalganglien vorfinden.

Der degenerative Faserausfall im Rückenmark verhält sich in diesem Fall von Compression des Plexus ischiadicus fast ebenso wie bei den oben beschriebenen Caudaerkrankungen.

In den Hintersträngen des alleruntersten Conus ist noch keinerlei Ausfall zu bemerken. Weiter oben bildet sich an der inneren Seite der Hinterhörner ein schmaler markloser Streif, der in den höher gelegenen Partien des Conus breiter wird und die markhaltigen Fasern zu zwei, dem hinteren Septum anliegenden, schmalen Bündeln zusammendrängt (Taf. V, Fig. 1 und 2).

Der weitere Verlauf der Degeneration lässt sich aus den in Taf. V gegebenen photographischen Abbildungen gut verfolgen. Im Sacralmark (s. Fig. 3) sind die beiderseitigen degenerirten Felder noch durch ein dichtes markhaltiges Bündel (ovales Feld Flechsig's) von einander getrennt; das gut erhalten gebliebene ventrale Hinterstrangsfeld trennt sie von der grauen Commissur. Auf der rechten[1]) Seite entbehren die hinteren Wurzeln und die Wurzeleintrittszone der Hinterstränge noch völlig der Markscheiden, während diese auf der linken Seite gut entwickelt sind.

Im obersten Lendenmark (Fig. 4 Taf. V) ist die Degeneration beiderseits auf einen schmalen Streifen neben dem Septum medianum posticum beschränkt. Die letzten Fasern des ovalen Feldes lassen sich an dem dorsalen Ende des Septums nachweisen. Nach vorne reichen die degenerirten

1) Auf den photographischen Reproductionen sind die Schnitte im Spiegelbilde wiedergegeben, die Degeneration ist also dort links stärker ausgebildet als rechts. Die Bilder der Tafel V sind ebenso wie die der Tafel VI mit dem mikrophotographischen Apparat von Leitz gewonnen worden.

Digitized by Google

Felder bis an die graue Commissur. Rechts ist die Degeneration immer etwas umfangreicher als links.

Im Brust- und Halsmark beschränken sich die marklosen Partien der Hinterstränge auf 2 Streifen neben dem Septum in der hinteren Hälfte der Goll'schen Stränge. Sie reichen nicht über die Mitte des Septums nach vorne.

Die hier mitgetheilten Untersuchungen lehren uns, dass die aufsteigende Degeneration der sensiblen Bahnen in den Hintersträngen bei Schädigungen, welche peripherwärts von den Spinalganglien einwirken, ganz ebenso zu Stande kommt, wie bei Schädigungen centralwärts von denselben. Bei dem letztbeschriebenen Fall Jourdan waren die untersten Sacralganglien durch die ins Kreuzbein einwuchernde Geschwulst zerstört worden. In den oberen Sacralganglien und den unteren Lumbalganglien konnte mikroskopisch keinerlei Veränderung nachgewiesen werden, obgleich die zuleitenden sensiblen Nerven in völliger Entartung waren und auch die zur Cauda führenden Wurzeln normaler Markscheiden entbehrten. Die Ganglienzellen waren in diesen Spinalganglien so reichlich und gut entwickelt wie normaler Weise. Nur die zwischen den Ganglienzellengruppen sich auffasernden Nervenbündel zeigten durch den weit fortgeschrittenen Zerfall der Markscheiden ihre Entartung an.

Der Verlauf der zu unterst eintretenden sensiblen Bahnen im unteren Rückenmarksabschnitt, ihr Verhältniss zu den übrigen Hinterstrangssystemen, ihre Lagerung im Lenden-, Brust- und Halsmark lassen sich an allen drei Fällen gut studiren und scheinen, so wie es geschildert ist, gesetzmässig zu sein.

An den motorischen Bahnen war in allen diesen Fällen auch eine deutlich ausgesprochene aufsteigende Degeneration nachzuweisen.[1]) Auf den nach der Pal'schen Methode gefärbten Präparaten war da, wo motorische Fasern schräg oder längs geschnitten waren

---

1) Aufsteigende Degeneration motorischer Fasern nach Caudacompression beschreibt auch Darkschewitz: Zur Frage von den secundären Veränderungen der weissen Substanz des Rückenmarks bei Erkrankungen der Cauda equina. Neurolog. Centralblatt. 1896. S. 5.

Bei einer Erkrankung der Cauda equina im Anschluss an ein ausgedehntes Carcinom des Beckens hatte sich eine mit der Marchi'schen Methode nachzuweisende Entartung der vorderen Wurzeln im Gebiet des Kreuz- und Lendenmarks ausgebildet. Darkschewitz konnte experimentell durch Verletzung des Nervus ischiadicus beim Meerschweinchen Degeneration der motorischen Wurzeln erzeugen.

Dass bei Verletzung peripherischer motorischer Gehirnnerven auch eine leichte Degeneration im centralen Abschnitt nachzuweisen ist, war schon seit längerer Zeit bekannt.

Digitized by Google

(wie z. B. bei den Schnitten durch die Spinalganglien), an der Segmentirung der Markscheiden und Umwandlung derselben in perlschnurähnliche Gebilde zu erkennen, dass dieselben sich in beginnendem Zerfall befinden. Am besten konnte der Beweis einer aufsteigenden Degeneration der motorischen Wurzeln durch die Marchi'sche Chrom-Osmiumsäurefixirung gebracht werden. Auf den Schnitten durch das Lendenmark waren die vorderen Wurzeln, da wo sie, die Vorderseitenstränge durchquerend, zu den Ganglienzellen der Vorderhörner ziehen, ihrem ganzen Verlaufe nach mit schwarzen Körnchen besetzt. Auch die feine Auffaserung dieser Wurzeln in den Vordersäulen zeigte sich durch die schwarze Körnelung der Fasern besonders schön.

An den grossen motorischen Ganglienzellen der Vorderhörner des oberen Kreuz- und des unteren Lendenmarks konnten bei der angewandten Nachfärbung (Alauncarmin) gröbere histologische Veränderungen nicht nachgewiesen werden.

Zu den weiteren Untersuchungen über die Faserverhältnisse des Conus terminalis stand mir das reiche Material der Sammlung der Erlanger medicinischen Klinik zur Verfügung. Ausserdem wurde fast von allen in den letzten 3 Jahren zur Autopsie kommenden Rückenmarkskranken der unterste Rückenmarksabschnitt mikroskopisch untersucht. Zum Studium der absteigenden Degeneration wurden hauptsächlich Fälle von Querschnittserkrankungen im Lenden-, Brust- und Halsmark verwendet. Diese waren meistens durch Wirbelcaries und durch Compression, die von tuberculösen Granulationen ausgeübt wurde, bedingt. Von vornherein ist zu betonen, dass absteigende Degenerationen im untersten Rückenmarksabschnitt, speciell in den Hintersträngen desselben, nur dann zu Stande kommen, wenn die Querschnittsunterbrechung eine fast vollständige ist. In den meisten Fällen von Paraplegie finden wir das untere Sacralmark, also den Conus, ganz normal. So konnten in 17 Fällen von tuberculöser Compressionsmyelitis, die in der medicinischen Klinik von Herrn Fickler auf secundäre Degenerationen untersucht worden waren [1]), nur 5mal ausgesprochene Degenerationen im eigentlichen Conus terminalis nachgewiesen werden, und das waren Fälle, in denen die Querschnittsunterbrechung eine vollständige war. Am deutlichsten trat die absteigende Degeneration im unteren Kreuzmark bei einer Patientin zu Tage, deren Wirbelsäule in Folge einer cariösen Erkrankung des 9., 10. und 11. Brustwirbels fast rechtwinklig abgeknickt war. Das Rückenmark war in dieser Höhe ausserdem noch durch dicke, tuberculöse Granulationen comprimirt.

1) Die Resultate dieser ausführlichen Untersuchungen sollen demnächst in einer besonderen Arbeit veröffentlicht werden.

Digitized by Google

Eva Schmid, 30 Jahre alt, † 5. April 1897.

Querschnittserkrankung in der Höhe des 10. Brustwirbels. Die Pyramidenseitenstrangbahnen im Lendenmark und im oberen Sacralmark sind in völliger Degeneration begriffen. Im unteren Sacralmark erholen sich die Hinterseitenstrangbahnen wieder; insbesondere sind die dem äusseren Rande der Hinterhörner parallel gerichteten, zur Peripherie verlaufenden Fasern gut markhaltig.

In den Hintersträngen des Lendenmarkes ist das ovale Feld, im oberen Sacralmark die Fortsetzung desselben, das dorsomediale Sacralbündel, ausgefallen. Die Lichtung erstreckt sich, beiderseits neben dem Septum gelegen, von der hinteren Peripherie nach vorne bis zur grauen Commissur. Da, wo der Conus beginnt, also mit dem Verschwinden der grossen Ganglienzellen in den Vorderhörnern, ist die Ausstrahlung der Hinterstränge nach vorne gegen die graue Substanz zu viel weniger ausgebildet, als in Präparaten vom normalen Conus. In den untersten Sacralsegmenten und in dem Coccygealsegment fällt keinerlei Degeneration auf. Die Hinterstränge sind durchaus markhaltig, die Ausstrahlung der Fasern von dort nach vorne ist sehr reichlich entwickelt. Auch die Seitenstränge, speciell die Gegend der Pyramidenbahnen, haben gut entwickelte, dicht stehende Nervenfasern.

Also, nach einer fast vollständigen Querschnittsunterbrechung des Rückenmarkes in der Höhe des 10. Brustwirbels finden wir einen Ausfall der Pyramidenseitenstrangbahnen und des dorsomedialen Hinterstrang-Bündels im Lumbalmark und im oberen Sacralmark. Im Conus verliert sich bald die Degeneration dieser Felder, so dass ein Querschnitt aus dessen unterem Abschnitt normalen Markgehalt und normale Structur zeigt. Die Ausstrahlung der Hinterstränge nach vorn (ventralwärts) ist im oberen Theile des Conus deutlich reducirt, weiter unten aber so scharf und reichlich ausgeprägt, wie in einem gesunden Rückenmark.

Vier weitere Fälle, in denen nach tuberculöser Compressionsmyelitis neben den Pyramidenbahnen im Lumbal- und oberen Sacralmark das dorso-mediale Sacralbündel degenerirt war, zeigten im Conus ganz dasselbe eben geschilderte Verhalten, so dass von einer ausführlichen Beschreibung wohl abgesehen werden kann.

Die secundären, absteigenden Degenerationen eines Rückenmarkes, in dem der obere Lendentheil durch einen solitären, intramedullär entstandenen Tuberkel völlig zerstört worden war [1]), verhielten sich ganz ebenso, wie oben beschrieben. Auch hier fand sich ausser dem Ausfall der Pyramidenbahnen auch ein solcher des ovalen Feldes im Lendenmark und des dorsomedialen Sacralbündels im oberen Sacralmark (s. die betreffende Beschreibung und Abbildung l. c.). Im eigentlichen Conus war aber, wovon ich mich noch durch eine genaue nach-

1) L. R. Müller, Ueber einen Fall von Tuberculose des oberen Lendenmarks mit besonderer Berücksichtigung der secundären Degeneration. Deutsche Zeitschrift für Nervenheilkunde. Bd. X.

Digitized by Google

trägliche Untersuchung überzeugt habe, weder eine Degeneration in den Hintersträngen, noch eine solche in den Seitensträngen zu finden.

Etwas anders liegen die Verhältnisse bei einer Kranken, bei der sich im Anschluss an ein Fingerpanaritium in wenigen Tagen eine acute Querschnittsmyelitis entwickelt hatte. Die Querschnittsunterbrechung scheint eine vollständige gewesen zu sein. Die Kranke ging an der durch grossen, jauchigen Decubitus bedingten Entkräftung zu Grunde.

E. Holler, 16 Jahre, † 16. Februar 1898.

Vollständiger Zerfall des 10. Dorsalsegmentes. Auf Querschnitten durch die myelitische Stelle fand sich keine intacte Nervenfaser mehr, auch die graue Substanz war zu Grunde gegangen, das Lumen des Rückenmarks ganz mit Körnchenzellen ausgefüllt. Die secundären absteigenden Degenerationen stellten sich auf den nach der Marchi'schen Methode dargestellten Präparaten anders dar, als erwartet. Im Lendenmark waren neben dem Septum medianum posticum nur wenig schwarzgefärbte, zerfallene Nervenfasern gelegen; dagegen fanden sich in der Mitte zwischen diesem Septum und dem inneren Rande der Hinterhörner beiderseits zwei Felder mit zahlreichen schwarzen Zellen, die in ihrer Lage etwa den Schultze'schen Kommafeldern, wie sie bei absteigenden Degenerationen in den Hintersträngen des Hals- und Brustmarkes gefunden werden, entsprachen.

Ein Ausfall des ovalen Feldes im Lendenmark konnte also nicht constatirt werden. Erst im Sacralmark sammelten sich neben der Mitte des Septums zahlreichere schwarze Punkte, so dass an der oberen Grenze des Conus, da, wo der Ausfall der Pyramidenbahnen nur noch angedeutet ist, das dorsomediale Sacralbündel dicht mit schwarzen Körnern besetzt, sich scharf von den übrigen Hintersträngen abhebt.

Aehnlich ist der Befund auf den nach Weigert-Pal gefärbten Schnitten. In den Hintersträngen des Lendenmarkes kein stärkerer Ausfall, in dem ovalen Feld von Flechsig nur eine geringe Lichtung der Hinterstränge. Im oberen Sacralmark tritt eine scharfbegrenzte Degeneration des dorsomedialen Sacralbündels auf. Auch in der oberen Hälfte des Conus, da, wo die Hinterseitenstränge (Gegend der PyS) wieder markhaltig werden, noch deutlicher Ausfall dieses Bündels. Die Ausstrahlung der Hinterstränge nach vorne, gegen die graue Substanz ist hier gegen die Norm ganz entschieden vermindert.

In der unteren Hälfte des Conus sind die Hinterstränge auf Markscheidenpräparaten wieder durchweg dicht markhaltig, und es ist keinerlei Degeneration in ihnen mehr zu erkennen; die Ausstrahlung nach vorne ist hier wieder stark ausgeprägt. Noch tiefer unten schliesslich sind die Hinterstränge durch Ependymgewebe ersetzt und der Centralkanal erweitert sich und öffnet sich nach hinten. Die umgebenden Wurzeln, sowie die sorgfältig untersuchten Spinalganglienzellen scheinen alle normal zu sein.

In einem Rückenmark, dessen 10. Dorsalsegment durch eine Myelitis völlig ausgeschaltet war, fand sich demnach in den Hintersträngen des Lendenmarks keine circumscripte, auf ein Bündel be-

Digitized by Google

schränkte Degeneration. Die Gegend des ovalen Feldes war hier markhaltig geblieben, und nur in den seitlichen und dorsalen Partien der HS konnte ein schwacher Faserausfall constatirt werden. Im oberen und mittleren Sacralmark, also auch in der oberen Hälfte des Conus, vereinigen sich die in Zerfall begriffenen Fasern zum dorsomedialen Sacralbündel, dessen Ausfall aber nicht weiter nach unten zu verfolgen ist. In der unteren Hälfte des Conus terminalis war keinerlei Degeneration mehr nachzuweisen. Die Hinterstränge sind bis zu ihrer Auflösung dicht markhaltig, ihre Ausstrahlung nach vorne völlig normal. Die im Lendenmark so hochgradige Degeneration der Pyramidenseitenstränge lässt sich nur bis ins 3. Sacralsegment nachweisen; von da ab werden die hinteren Partien der Seitenstränge wieder dicht markhaltig.

Die Untersuchung der Rückenmarke von zwei Patienten, die lange an cerebraler Hemiplegie gelitten hatten, konnte in den Hintersträngen des Sacralmarks keinen Faserausfall constatiren; die einseitige Degeneration des Pyramidenseitenstrangs reicht in beiden Fällen nicht weiter als bis ins 2. Sacralsegment Ganz derselbe Befund konnte bei einer spinalen Hemiplegie, die durch einen Solitärtuberkel im oberen Brustmark bedingt war[1]), erhoben werden; auch hier fand ich im Sacralmark weder in den Hintersträngen noch in den Seitensträngen absteigende Degeneration. Zum Zustandekommen einer Entartung der absteigenden Hinterstrangfasern des oberen Sacralmarks bedarf es also augenscheinlich einer vollständigen doppelseitigen Querschnittsunterbrechung.

Die Pathologie des unteren Rückenmarksabschnittes und seiner Hinterstränge bei der Tabes dorsalis ist schon häufig eingehend studirt und beschrieben worden. Eine Zusammenstellung der Literatur darüber und sämmtlicher Befunde finden wir bei Redlich[2]). Meine Untersuchungen beschränkten sich auch hier auf das Lenden- und Sacralmark. Es standen mir fünf Fälle zur Verfügung und zwar drei Fälle von sehr weit fortgeschrittener Tabes. Bei zwei anderen war der Degenerationsprocess noch nicht so weit fortgeschritten, insbesondere bei einer 59jährigen Patientin L., die vorzeitig an Tuberculose gestorben war.

In den Vordersträngen und Seitensträngen konnte bei diesen

1) Vergl. L. R. Müller, Ein weiterer Fall von solitärer Tuberculose des Rückenmarks, zugleich ein Beitrag zur Lehre von der Brown-Sequard'schen Halbseitenlähmung. Deutsche Zeitschrift für Nervenheilkunde. Bd. XII.

2) Redlich, Die Pathologie der tabischen Hinterstrangserkrankung. Jena, G. Fischer.

Digitized by Google

typischen Fällen von Tabes keinerlei Ausfall constatirt werden. Die Degeneration in den Hintersträngen verhält sich ganz ebenso wie bei Caudaerkrankungen, so dass auf die dort gegebene Schilderung hingewiesen werden kann. Wie bei hochliegender Caudacompression, so ist auch bei der fortgeschrittenen Tabes das weite Feld der Hinterstränge im Lendenmark von Markscheiden fast ganz entblösst (s. Tafel VI, Fig. 1). Nur das ventrale Hinterstrangsfeld und vereinzelte Fasern neben der hinteren Hälfte des Septum med. postic. sind noch markhaltig. Die an der medialen Seite der Hinterhörner einstrahlenden Wurzeln sind fast marklos und scheinen in ihrer Faserzahl entschieden etwas reducirt zu sein. Im unteren Lendenmark und im oberen Sacralmark werden die Fasern des ovalen Feldes immer zahlreicher (s. Fig. 2 auf Tafel VI). Weiter unten gegen das Sacralmark zu rückt das ovale Feld neben dem Septum nach vorne und fliesst mit dem ventralen Hinterstrangsfeld zusammen. Im oberen Kreuzmark dehnen sich diese beiden Felder neben dem Septum nach hinten aus, so dass dort in den sonst marklosen Hintersträngen zwei schmale Streifen von gut erhaltenen Nervenfaserquerschnitten beiderseits längs des Septum verlaufen (siehe Fig. 3). In den unteren Sacralsegmenten nimmt dieses absteigende Bündel noch weiter an Umfang zu und verdrängt dadurch die marklose Zone (Wurzeleintrittszone) auf zwei schmale Streifen entlang der inneren Begrenzung der Hinterhörner. Im unteren Conusabschnitt sind bei allen Fällen von Tabes, auch bei den fortgeschrittensten, die Hinterstränge dicht mit Markfasern besetzt, so dass keinerlei Degeneration in ihnen mehr nachzuweisen ist (vergleiche Fig. 4 auf Tafel VI). Auch die Ausstrahlung der Hinterstränge nach vorne ist hier reichlich ausgebildet, während sie auf Schnitten aus der oberen Conushälfte, wohl in Folge des Ausfalls der einstrahlenden hinteren Wurzelfasern, entschieden an Faserzahl etwas reducirt ist.

Die Fasern der Seitenstränge sind im untersten Theil des Conus meist längs getroffen, sie stehen sehr dicht und sind gut markhaltig, ihr Uebergang in seitlich anliegende Wurzeln lässt sich oft überzeugend nachweisen.

In zwei Fällen von Tabes, welche während des letzten Jahres zur Autopsie gekommen sind, wurden Stückchen aus dem untersten Rückenmark nach der Formolhärtung in Alkohol gebracht und, nachdem sie in Paraffin eingebettet und geschnitten waren, zur Darstellung der Ganglienzellen nach der Nissl'schen Methode gefärbt.

Die Ganglienzellen des Conus präsentirten sich auf diesen Präparaten an Zahl, Form und Zeichnung ganz ebenso wie auf normalen Präparaten. In der Uebergangszone zwischen Vorder- und Hinterhorn,

Digitized by Google

dort wo wir das dichte Markfasernetz finden, ist ein Kranz von grossen, multipolaren Ganglienzellen ausgebildet, deren Fortsätze weithin zu verfolgen sind. Hier und dort sind sie zu einzelnen Gruppen vereinigt. Auch entlang des äusseren Randes des Hinterhorns sehen wir ganz ebenso wie auf Schnitten durch den Conus eines gesunden Menschen grosse, langgestreckte Ganglienzellen. Schliesslich fehlen auch die vereinzelten grossen runden Ganglienzellen an der Spitze des Hinterhorns nicht.

Nach diesen Untersuchungen an zwei Fällen von ausgesprochener Tabes kann es ausgeschlossen werden, dass bei dieser Erkrankung eine Veränderung des Ganglienzellenapparats des untersten Rückenmarks vorhanden ist. Erinnern wir uns noch des Befundes an den Markscheiden und der Thatsache, dass die Seitenstränge und ihre Ausstrahlung in die Wurzeln intact waren, dass ferner die in den Conus einstrahlenden hinteren Wurzeln völlig marklos waren und die seitlichen Fasern der büschelförmigen Ausstrahlung der Hinterstränge, welche sich aus den Hintersträngen rekrutiren, degenerirt waren, so kann man annehmen, dass die Störungen in den Blasen- und Mastdarmfunctionen, die bei der Rückenmarksschwindsucht eine so grosse Rolle spielen, durch eine Leitungsstörung in den centripetalen Nervenfasern zu erklären sind.

Jedenfalls können an den zu diesen Functionen gehörigen Ganglienzellengruppen und an den zu diesen Organen leitenden centrifugalen Bahnen keine histologischen Veränderungen nachgewiesen werden, während die sensiblen aufsteigenden Fasern sich in ausgesprochener Degeneration befinden.

5. Untersuchung über die Entwicklung der Markscheiden im Conus terminalis bei Neugeborenen und Kindern.

Zur Ergründung des histologischen Aufbaues des untersten Rückenmarkabschnittes und des Verlaufes der einzelnen Bündel dünkte es uns zweckmässig, die hier in Betracht kommenden Verhältnisse bei Neugeborenen und bei Kindern zu studiren. Solche Untersuchungen erscheinen um so aussichtsreicher, als wir wissen, dass der Aufbau der einzelnen Fasersysteme und die Umhüllung ihrer Fasern mit Markscheiden zu verschiedenen Zeiten stattfindet.

Zur Untersuchung wurden genommen die Rückenmarke eines 9monatlichen Fötus, von zwei neugeborenen, während der Geburt gestorbenen Kindern, von einem 6 Wochen alten und von je einem 4 und 8 Monate alten Kinde, schliesslich der Conus von einem 1 Jahr

Digitized by Google

und von einem 4 Jahre alten Kinde.[1]) Eine Mittheilung der einzelnen mikroskopischen Befunde würde wohl ermüden. Es sei deshalb gleich das Resultat aller Untersuchungen zusammengefasst: Bei den bis zu einem Jahr alten Kindern wurden die Pyramidenseitenstränge im Lendenmark und im oberen Sacralmark als marklos befunden (vergl. Fig. 22), während die vorderen Partien der Seitenstränge und die Vorderstränge dicht mit markhaltigen Fasern besetzt sind und es auch bei dem 9 monatlichem Fötus bis in den untersten Conus bleiben. In den Hintersträngen, deren Fasergehalt an und für sich nicht sehr

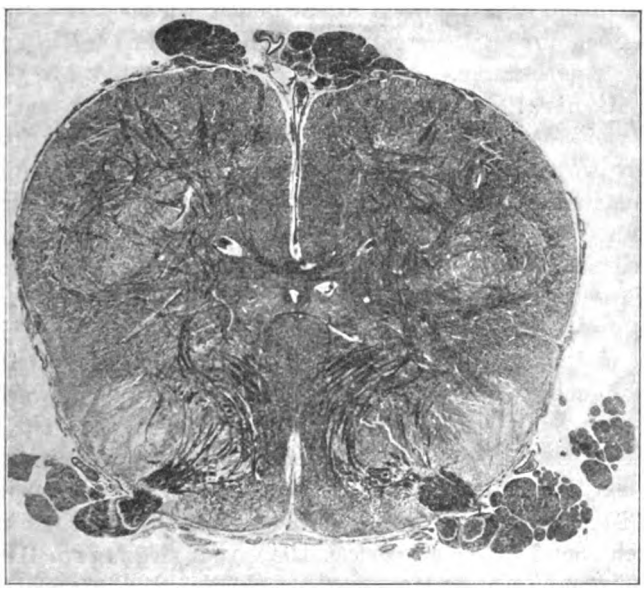

Fig. 22. Oberes Kreuzmark eines 4 monatlichen Kindes.

dicht ist und die dadurch auf den nach Weigert gefärbten Präparaten sich entschieden blasser als die Vorderstränge präsentiren, hebt sich im Lendenmark das ovale Feld, im oberen Sacralmark das neben dem Septum gelegene dorsomediale Sacralbündel durch seine Armuth an Markscheiden von den übrigen Hinterstrangpartien ab (s. Fig. 22). Im eigentlichen Conus wird aber die diesem Bündel entsprechende, nunmehr nach der hinteren Peripherie gerückte Fasergruppe (das

1) Dieses Material verdanke ich der Freundlichkeit des Herrn Dr. Holzapfel, Assistent an der Erlanger Frauenklinik, und des Herrn Privatdocenten Dr. Dürk in München.

Digitized by Google

dreieckige Feld) wieder markhaltig und wird nach unten zu dichter, so dass es sich im unteren Conus von den übrigen, blassen Hintersträngen sogar noch abscheidet. Die meisten Fasern sind hier, nach vorne strahlend, längs getroffen. Im oberen Conus ist die Ausstrahlung der Hinterstränge nach vorn zwar durch vereinzelte, dünne Fasern angedeutet, aber entschieden noch nicht so stark ausgebildet als im Rückenmark älterer Individuen.

Auch die Gegend der Pyramidenseitenstränge wird im unteren Kreuzmark bei neugeborenen Kindern durch Zuzug von Fasern aus der grauen Substanz wieder markhaltig. Auf einigen Präparaten ist auch bei den Kindern verschiedenen Alters immer wieder ganz deutlich und zweifellos der directe Uebergang von Seitenstrangfasern in anliegende Wurzeln zu constatiren.

Der Centralkanal des Conus war bei allen untersuchten Kindern viel besser ausgebildet, als bei Erwachsenen. Er zeigte immer ein relativ grosses Lumen; die begrenzenden Epithelzellen waren regelmässig angeordnet und wiesen stets gut erhaltene Flimmerhaare auf. Im oberen Theile des Conus waren um die einfache Reihe dieser Epithelzellen noch keine weiteren Ependymzellen angehäuft; im unteren Theile desselben liegen nach hinten vom Centralkanal zahlreiche Gruppen grosskerniger Zellen. Der Centralkanal erweitert sich nach unten zu und zwar ausnahmslos auf Kosten der Hinterstränge, und öffnet sich schliesslich jedesmal nach hinten zu und zwar in einer Höhe, in der bei all den untersuchten Fällen die Vorderstränge und die Vorderseitenstränge noch ganz leidlich erhalten waren.

In den Ganglienzellen des Lendenmarks von neugeborenen Kindern ist ein wesentlicher Unterschied gegenüber dem Bau derselben bei Erwachsenen nicht nachzuweisen. Die Vorderhornganglienzellen sind im oberen Kreuzmark bei zwei nach Nissl untersuchten Fällen besonders schön und scharf ausgeprägt; sie erscheinen im Verhältniss zu dem doch relativ kleinen Querschnitt des ganzen Markes grösser und mächtiger als im Rückenmark älterer Individuen.

Grössere Unterschiede wiesen die Ganglienzellen des Conus auf. Wir finden zwar auch bei Neugeborenen, in der Höhe, wo die grossen Ganglienzellen aus den Vorderhörnern verschwinden, an der Basis der Hinterhörner Ganglienzellen. Dieselben sind jedoch nicht so gehäuft und zu Gruppen angeordnet, auch nicht so gross und schön ausgebildet wie bei Erwachsenen. Bei Kindern sieht man nicht die sternförmigen, langgeschwänzten Ganglienzellen, sondern mehr rundliche, bläschenförmige Gebilde. Im unteren Theil des Conus sind die Ganglienzellen an der Basis und an der äusseren Seite der Hinterhörner ganz ebenso zahlreich angeordnet wie beim Erwachsenen. Neben vereinzelten

Digitized by Google

grossen, vielarmigen Ganglienzellen sind aber doch die meisten etwas kleiner, runder und bläschenförmiger. Wenn wir die Ganglienzellen im oberen Theil des Conus nicht so reichlich entwickelt gefunden haben, wie weiter unten, so kann eine Erklärung dafür vielleicht dadurch gegeben werden, dass die Reflexe, welche im unteren Theil des Conus ausgelöst werden, also die für die Blase und den Mastdarm, schon beim Neugeborenen vorhanden sein müssen, während die Centren für die Geschlechtsfunctionen (Erection, Ejaculation u. s. w.), die wir in den Anfangstheil des Conus verlegen, wahrscheinlich um diese Zeit noch nicht entwickelt sind.

Von den Wurzeln sind die vorderen, motorischen bei allen Kindern, auch bei den Neugeborenen, bis herunter zu den vereinzelten, welche aus dem Conus entspringen, gut markhaltig. Die hinteren, an den Conus tretenden Wurzeln entbehren fast ganz der Markumhüllung; ihr Querschnitt, dicht mit kleinen runden Zellen besetzt, ist weniger umfangreich als der Querschnitt der nach vorn gelegenen Caudafasern. Bei ihrem Eintritt in das Rückenmark bekommen die aus den hinteren Wurzeln stammenden Fasern eine sich intensiv färbende Markumhüllung und können so in ihrem Verlauf besser, als auf Präparaten von Erwachsenen, verfolgt werden, (s. Figur 22 S. 63). Zum grössten Theil treten sie in geschwungenen Fasern von der medialen Seite der Hinterhörner aus in die graue Substanz ein und ziehen zu dem Fasergewirr an der Basis der Hinterhörner. Zum Teil verlaufen sie aber auch als dicke Fasern mitten durch die Substantia gelatinosa der Hinterhörner zu der intermediären Zone. Bei dem 4 Jahre alten Kinde tritt im untersten Conus eine hintere Wurzel nicht wie gewöhnlich an der Spitze des Hinterhorns, sondern direct neben dem Septum medianum posticum in die Hinterstränge ein.

In den Spinalganglien sind die Ganglienzellen und die zwischen denselben verlaufenden markhaltigen Fasern sehr gut entwickelt. Beim Vergleich dieser Präparate mit solchen von erwachsenen Individuen fällt es auf, dass die Ganglienzellen in den kindlichen Spinalganglien viel dichter und gedrängter stehen, als dort. An einem der kindlichen Rückenmarke ist dasselbe zu beobachten, was oben bei der Beschreibung der normalen Histologie des Conus erwähnt wurde: dem 5. Sacralsegmente eines 6 Monate alten Kindes liegt hier ein Gebilde an, dessen Structur dem eines Spinalganglions völlig entspricht. Die grossen runden Zellen in ihm mit dem bläschenförmigen Kern sind sicher als Ganglienzellen aufzufassen. Der Querschnitt dieses Gebildes übertrifft nicht den der umgebenden Wurzeln. Demnach scheint das meines Wissens noch nicht beschriebene Vorkommen von Spinalganglien innerhalb des Duralsackes keine Selten-

Digitized by Google

heit zu sein. In beiden Fällen lagen diese Gebilde dem unteren Abschnitt des Conus und zwar seiner hinteren Peripherie an.

Bei dem 9monatlichen Fötus fielen in den hinteren Wurzeln vielfach grosse, blasige Gebilde auf, welche gequollenen Markscheiden zu entsprechen scheinen. Auch in den Caudabündeln der anderen untersuchten Kinder waren, wenn auch vereinzelt, solche helle Körper in den hinteren Wurzeln zu finden. Bei der Nissl'schen Ganglienzellenfärbung blieben sie blass, in ihrer Mitte zeigten sie einen sich färbenden Punkt (quergetroffener Axencylinder?). Ueber die Bedeutung dieser eigenthümlichen Gebilde vermag ich nichts anzugeben.

6. Zusammenfassung der anatomischen und pathologisch-anatomischen Untersuchungen.

Im Folgenden soll versucht werden, die vielen Einzelheiten, welche die mikroskopische Durchforschung des untersten Rückenmarksabschnitts von gesunden, erwachsenen und kindlichen Individuen und von Rückenmarkskranken ergeben hat, zur Darstellung des histologischen Aufbaues des Conus und seiner Fasersysteme zusammenzufassen.

Beim gesunden, erwachsenen Menschen ist der weisse Markmantel im Lendenmark und Sacralmark überall gleich dicht mit Nervenfasern besetzt, speciell die Hinterstränge sind in ihrer ganzen Ausdehnung zwischen der medialen Begrenzung der Hinterhörner und der Peripherie dicht markhaltig. Nicht selten ist das dem dorso-medialen Sacralbündel entsprechende Gebiet durch zwei zarte Gliasepten von den übrigen Hintersträngen abgegrenzt.

Die hintere graue Commissur verschwindet im oberen Sacralmark. Die im 3. Sacralsegment auftretende büschelförmige Ausstrahlung von horizontal verlaufenden Hinterstrangfasern lässt sich bis in den untersten Conusabschnitt verfolgen; dort scheint es so, als ob alle Fasern der Hinterstränge sich nach vorne zu auflösen.

In allen untersuchten Rückenmarken sind immer die Hinterstränge das erste Fasersystem, welches sich nach unten zu verliert. Die Stelle der Hinterstränge und der Hinterhörner, welche beide sich gleichzeitig auflösen, wird dann von wuchernden Ependymzellen und von dem sich nach hinten zu erweiternden Centralkanal eingenommen.

In dieser Höhe sind die Vorderstränge und die Seitenstränge noch gut erhalten. Die Fasern der Seitenstränge finden wir aber hier auf Querschnitten meist längs getroffen, sie strahlen von den mittleren Partien der grauen Substanz gegen die seitliche Peripherie zu aus,

Digitized by Google

und recht häufig ist dann, sowohl am normalen wie am erkrankten Conus, der directe Uebergang solcher Fasern in seitlich anliegende Wurzelbündel nachzuweisen. Vordere Wurzeln entspringen nur ganz spärlich und in dünnen Bündeln aus den unteren Sacralsegmenten, die Einstrahlung der hinteren Wurzeln in die Hinterstränge nimmt auch nach unten zu entschieden ab. Demnach scheint es, dass die auf dem makroskopischen Präparat sich so zahlreich präsentirenden hinteren Wurzeln zum Theil den Fasern entsprechen, welche von den Seitensträngen ausstrahlen.

Bei der Tabes und bei allen secundären Degenerationen, mögen sie auf- oder absteigend sein, bleiben die Vorderstränge und Seitenstränge im Conus immer normal. Bei Querschnittsunterbrechungen oberhalb des Conus reicht die Degeneration in den Pyramidenseitensträngen nicht über das dritte Sacralsegment nach unten, ebensowenig tritt bei Zerstörung der Cauda equina oder bei der Tabes eine Degeneration in den Vordersträngen oder Seitensträngen des Conus auf.

Anders in den Hintersträngen! Dort finden wir die verschiedenartigsten Ausfälle, je nachdem wir eine aufsteigende oder absteigende Faserentartung vor uns haben. Diese Veränderungen, in Verbindung mit den Ergebnissen der Conusuntersuchung bei Tabesfällen und im kindlichen Rückenmark, gewähren uns einen Einblick in die systematische Abgrenzung der hier verlaufenden Nervenfasern.

Die Hinterstränge, die im Hals-, Brust- und Lendenmark fast nur centripetalleitende und aufwärts degenerirende Fasern beherbergen, werden weiter unten im Kreuzmark und in dessen unterstem Theil, dem Conus, immer mehr und mehr von abwärtsleitenden Bahnen eingenommen und verändern somit ihren Charakter als centripetale, sensible Bündel vollständig. Am deutlichsten zeigt sich dies bei der Zerstörung der Cauda equina. In diesen Fällen können wir im untersten Theil des Conus in den eng begrenzten, dicht markhaltigen Hintersträngen nichts von einem Faserausfall finden. Etwas weiter oben, etwa in der Mitte des Conus, ist zwischen dem dicht markhaltigen „dreieckigen Felde“ und dem medialen Rande der Hinterhörner erst eine schmale Zone degenerirt (siehe Tafel V, Fig. 1). Diese Wurzeleintrittszone wird weiter aufwärts immer breiter und drängt die absteigende Fasergruppe zu einem schmalen Streifen beiderseits neben dem Septum zusammen (dorsomediales Sacralbündel) (siehe Tafel V, Fig. 2). Im Lendenmark werden die erhaltenen Faserzüge durch die aufsteigende Degeneration in zwei Felder getrennt, nämlich in das neben der Mitte des Septums gelegene ovale Feld und in das ventrale Hinterstrangfeld. Auf den weiteren Verlauf dieser Faserbündel werden wir später näher eingehen.

Digitized by Google

Ganz ebenso wie bei Caudaerkrankungen verhält sich die aufsteigende Degeneration bei der typischen Tabes dorsalis. Auch bei dieser Krankheit sind im Lendenmark die umfangreichen Hinterstränge bis auf das ovale und das ventrale Hinterstrangfeld gänzlich ausgefallen (siehe Tafel VI, Fig. 1). Diese Bündel nehmen nach unten an Faseranzahl zu und fliessen zu dem dorsomedialen Sacralbündel zusammen, welches von der Peripherie bis zur grauen Commissur reicht (Tafel VI, Fig. 3). Im Conus haben wir schliesslich auch bei der fortgeschrittensten Tabes dicht markhaltige Hinterstränge und können nur einen schmalen Streif an der Innenseite der Hinterhörner als degenerirt vorfinden.

So liegen die Verhältnisse bei aufsteigenden Degenerationen.

Es läge nun nahe, zu vermuthen, dass die abwärts leitenden Bahnen, die in den verschiedenen Höhen des unteren Rückenmarksabschnittes je nach ihren seitlichen Begrenzungslinien als ovales Feld, als dorsomediales Sacralbündel und als dreieckiges Feld bezeichnet werden, identisch sind, d. h. dieselben Fasern beherbergen. Das scheint aber nicht der Fall zu sein.

Bei absteigender Entartung, also bei Querschnittserkrankung oberhalb des Sacralmarkes, degeneriren diese Bündel nur in ihrem oberen Verlauf, und auch dann nur, wenn die Querschnittsunterbrechung eine vollständige oder fast vollständige ist. In den meisten Fällen von Compression des Rückenmarkes, bei denen klinisch völlige Paraplegie bestanden hatte, konnte in den Hintersträngen des Lenden- und Kreuzmarkes keine Degeneration gefunden werden. Nur dann, wenn die Querschnittserkrankung eine sehr schwere war und zur Unterbrechung fast aller Fasern geführt hatte, liess sich der Ausfall des ovalen Feldes im Lendenmark und der des dorsomedialen Feldes im oberen Sacralmark nachweisen. Im eigentlichen Conus selbst war in allen diesen Fällen von Querschnittserkrankung niemals eine absteigende Degeneration aufgetreten. Die Hinterstränge waren einschliesslich des dreieckigen Feldes immer dicht markhaltig. Nur in einem Falle (Patientin Holler), in dem die Querschnittserkrankung (acute Myelitis) besonders zerstörend und umfangreich aufgetreten war, fand sich auch noch im oberen Theil des Conus eine Degeneration der Hinterstränge vor; das dreieckige Feld erwies sich bei der Marchi'schen Behandlung des Conus als in Degeneration begriffen.

Aehnlich wie bei der absteigenden Degeneration liegen die Faserverhältnisse im unteren Rückenmarksabschnitt auch beim neugeborenen Kinde. Hier sind wie dort die Pyramidenseitenstrangbahnen noch marklos, und auch im kindlichen Rückenmark findet sich im Lenden- und im oberen Sacralmark der Ausfall des ovalen Feldes und des dorsomedialen Sacralbündels. Im Conus selbst kann aber beim Kinde eben-

Digitized by Google

sowenig wie bei absteigender secundärer Degeneration irgend ein Fehlen markhaltiger Nervenfasern in den Hintersträngen nachgewiesen werden. Das dreieckige Feld des Conus ist hier wie dort gut entwickelt bezw. erhalten.

Durch diese Befunde ist wohl der Nachweis erbracht, dass das dreieckige Feld in den Hintersträngen des Conus nicht kurzweg als eine Fortsetzung des ovalen Feldes im Lendenmark aufzufassen ist. Darüber aber, dass die so viel genannten Bündel in den Hintersträngen des unteren Rückenmarkes, das ovale und das ventrale Hinterstrangsfeld, das dorsomediale Sacralbündel und schliesslich das dreieckige Bündel des Conus im Wesentlichen nur abwärts leitende Fasern beherbergen, braucht, glaube ich, nicht weiter discutirt zu werden. Schwer zu entscheiden ist nur die Frage, woher diese Fasern kommen und wohin sie ziehen.

In einer Beobachtung von Hoche[1]) fanden sich nach einer relativ hochliegenden Unterbrechung (Mitte des Dorsalmarkes) zwei symmetrische an der lateralen Peripherie der Hinterstränge gelegene Felder von absteigend degenerirenden Fasern. Diese rücken weiter unten allmählich gegen die Mittellinie und verschmelzen schliesslich mit einander, wobei sie im Lendenmark und im Sacralmark die typische Gestalt des ovalen Feldes und des dorsomedialen Sacralbündels annehmen. Auch in unseren Fällen trat bei Compression im mittleren und unteren Brustmark, wenn sie nur vollständig war, Degeneration des Flechsigschen Feldes auf. Der Ausfall der im unteren Brustmark und im obersten Lendenmark noch seitlich liegenden, mehr zerstreuten Fasern konnte aber nur in einem Rückenmark (Fall Holler) nachgewiesen werden. In den übrigen Fällen bestand die Compression schon zu lange, als dass mit der Marchi'schen Methode noch Resultate hätten erzielt werden können. Und nur mit dieser feineren Methode lässt sich die geringe, zerstreute Degeneration in den seitlichen Feldern nachweisen, während dort, wo die degenerirten Fasern alle zu einem kleinen Felde vereinigt sind, der Ausfall auch auf den nach der Weigert-Palschen Methode gefärbten Präparaten zu Tage tritt.

Je tiefer die Querschnittsunterbrechung sitzt, desto ausgeprägter und stärker ist die Degeneration in den medial gelegenen Hinterstrangfeldern des Lenden- und Sacralmarks. Am allerdeutlichsten konnte eine solche in dem Falle studirt werden, in welchem ein solitärer Tuberkel das ganze oberste Lendensegment zerstört hatte.

Nach diesen Untersuchungen und bei Berücksichtigung der Lite-

---

1) Hoche, Ueber Verlauf und Endigungsweise der Fasern des „ovalen Hinterstrangfeldes" im Lendenmark. Neurologisches Centralblatt. 1896. Nr. 4.

Digitized by Google

ratur über die absteigende Degeneration in den Hintersträngen [1]) kommen wir zu der Ueberzeugung, dass in dem ovalen Felde des Lendenmarks und zum Theil auch noch in dem dorsomedialen Sacralbündel lange absteigende Fasern vereinigt sind, die im Brustmark mehr in den seitlichen Partien der Hinterstränge zerstreut sind. Ueber den Ursprung dieser Fasern lassen sich kaum Vermuthungen aufstellen, doch scheint mir die Auffassung von Redlich, dass es sich auch bei diesen langen Fasern um absteigende Aeste der hinteren Wurzeln handelt, nicht haltbar.[2]) Nach der verschieden starken Ausdehnung der Degeneration in diesen Bündeln, je nachdem die Querschnittsläsion höher oder tiefer sitzt, lässt sich annehmen, dass die an dem hinteren Septum sich sammelnden Fasern auch aus verschiedenen Höhen entspringen. Die Nervenfasern des ovalen Feldes scheinen dem Brust- und Halsmarke zu entstammen; die des dreieckigen Feldes haben ihren Ursprung aber zweifellos viel tiefer, wohl in der grauen Substanz des Lendenmarks und des oberen Sacralmarks.

Das ventrale Hinterstrangsfeld im Lendenmark, oder wie Marie es nennt, die „cornu-commissurale Zone" fand sich nur in dem einen Falle, in welchem die Querschnittserkrankung im Lendenmark gelegen war (Solitärtuberkel im 1. Lendensegment), degenerirt vor. In allen anderen Fällen von absteigender Degeneration blieb diese Zone ebenso wie in den tabischen Rückenmarken und bei den Cauda-Erkrankungen intact. Das ventrale Hinterstrangsfeld beherbergt augenscheinlich, wie es auch Redlich vermuthet, endogen in der grauen Substanz entstehende, kurze absteigende, commissurale Fasern.

Nach der Erörterung, woher die abwärts leitenden Bahnen der Hinterstränge wohl kommen mögen, wäre noch zu untersuchen, wohin sie ziehen. Bei der Beschreibung der normalen Faserung im untersten Rückenmarksabschnitte wurde, ebenso wie in den pathologischen Fällen, immer darauf hingewiesen, dass in den untersten Sacralsegmenten und in dem Coccygealsegment ein sagittal nach vorne gerichtetes Faserbündel der Hinterstränge die hintere graue Commissur durchbricht, um nach beiden Seiten nach der Basis der Hinterhörner auszustrahlen.

Ein Theil von diesen Fasern entstammt zweifellos den einstrahlenden hinteren Wurzeln. Die mittlere Partie dieser längsgetroffenen, nach

1) Diese ist von Redlich in der Pathologie der tabischen Hinterstrangerkrankung in erschöpfender Weise zusammengestellt.

2) Bei völliger Zerstörung der hinteren Wurzeln, wie im Fall Haag, waren diese Bündel immer gut erhalten. Es müsste in solchen Fällen, ebenso wie bei der Tabes, doch nicht nur der aufsteigende, sondern auch der hypothetische absteigende Ast der hinteren Wurzeln in Degeneration gerathen.

Digitized by Google

vorne verlaufenden Nervenfasern entspringt zwischen den quergeschnittenen Fasern des dreieckigen Feldes und hängt mit den einstrahlenden hinteren Wurzeln in keiner Weise zusammen. In dem unteren Abschnitt des Conus, dort wo die hinteren Wurzeln sehr selten werden, scheint es, als ob die Hinterstränge sich ganz nach vorne zu auflösen.

Nach dem Allen müssen wir wohl annehmen, dass die nach vorne in die graue Substanz ziehenden Fasern sich zum grössten Theil aus den abwärtsleitenden Hinterstrangsbündeln rekrutiren. Die Fasern des ovalen Feldes und des dorsomedialen Sacralbündels scheinen höher oben in die graue Substanz einzustrahlen als die des dreieckigen Feldes. In den Fällen von Querschnittserkrankungen, in denen das ovale Feld degenerirt war, fand sich die büschelförmige Ausstrahlung im oberen Theil des Conus entschieden reducirt, während sie weiter unten gut ausgebildet war.

Die Bündel der „Ausstrahlung" lassen sich nach vorne nicht weiter verfolgen als bis in das dichte Fasernetz der grauen Substanz an der Basis der Hinterhörner. Dort verlieren sie sich in der Gegend der von mir früher (S. 14) ausführlich beschriebenen zahlreichen grossen, multipolaren Ganglienzellen der intermediären Zone.

Von Beginn des Conus ab ziehen aus diesen mittleren Partien der grauen Substanz (intermediäre Zone) Fasern nach der hinteren Gegend der Seitenstränge und zwar augenscheinlich in ziemlich horizontaler Richtung; denn auf unseren Querschnitten finden wir sie meist längs getroffen. Die Richtung dieser Bündel ist eine dem äusseren Rande der Hinterhörner parallel verlaufende. Weiter unten werden solche Nervenfasern immer reichlicher, und im untersten Theile des Conus sehen wir in den Hinterseitensträngen fast nur längs getroffene, dichtstehende, tiefschwarz gefärbte Markscheiden, die von der intermediären Zone der grauen Substanz schräg nach hinten aussen gegen die Peripherie zu ziehen. Hier ist es auch, wo auf den Präparaten der allerverschiedensten Rückenmarke der directe Uebergang von Seitenstrangfasern in seitlich anliegende Wurzeln nachzuweisen ist.

Unsere Auffassung, dass es sich hier nicht um Pyramidenseitenstrangbahnen, trotzdem aber um centrifugalleitende, also motorische Fasern handelt, können wir durch verschiedene Argumente begründen:

Einmal sind bei Querschnittserkrankungen, welche zur Degeneration der Pyramidenseitenstrangbahnen geführt haben, im Conus die den PyS entsprechenden Felder immer dicht markhaltig. Dass wir es mit centrifugalleitenden Bahnen zu thun haben, können wir ferner daraus ersehen, dass bei Erkrankungen, die mit Degeneration der centripetalleitenden Fasern einhergehen, bei der Caudacompression und bei der

Digitized by Google

Tabes, die Markscheiden in den Hinterseitensträngen und die anliegenden Wurzeln normal geblieben sind. Es liegt wohl nichts näher, als zu vermuthen, dass die besprochene Fasergruppe in den grossen multipolaren Ganglienzellen an der Basis der Hinterhörner ihre Ursprungszellen hat.

Fassen wir unsere Untersuchungen zu einer Hypothese zusammen:

In den Hintersträngen des unteren Rückenmarks verlaufen absteigende Fasern, die nach unten zu immer zahlreicher werden. Diese Bahnen ziehen im Conus nach vorne in die graue Substanz und lösen sich dort in den Gruppen grosser Ganglienzellen, welche zwischen Vorderhorn und Hinterhorn gelegen sind, auf. Hier entstehen neue Neurone, die ihren Fortsatz nach den Hinterseitensträngen zu ausschicken, und von dort gehen Fasern direct durch den äusseren Rand des Rückenmarks in seitlich anliegende Wurzeln über.

Wir hätten nach dieser Hypothese ein motorisches System, in dem die längs des Septum posticum absteigenden Fasern dem ersten Neuron, etwa den Pyramidenbahnen, entsprechen würden, die Ganglienzellengruppe der intermediären Zone den motorischen Vorderhornganglienzellen zu vergleichen wären, und schliesslich die Ausstrahlung von dort in die Hinterseitenstränge und die dort anliegenden Wurzeln der Ausstrahlung in die vorderen Wurzeln analog wäre.

Diese Auffassung der Faserverhältnisse im Conus wird durch die Veränderungen, welche derselbe bei auf- oder absteigenden Degenerationen erleidet, nur bestätigt.

Auch die Reihenfolge der Entwicklung der einzelnen Fasersysteme beim Kinde stützt unsere Erklärung. So sind in dem sonst vollständig ausgebildeten Lendentheile eines 6 Wochen alten Kindes alle Fasersysteme der Vorder-, Seiten- und Hinterstränge bis auf die Pyramidenseitenstrangbahnen und das ovale Feld dicht markhaltig. Sollte nicht auch dies ein Hinweis darauf sein, dass diese beiden Fasergruppen als functionell verwandt aufzufassen sind?

Mehr noch auf das Gebiet der Hypothese begeben wir uns, wenn wir versuchen zu entscheiden, welchen Functionen die genannten Fasersysteme dienen. Augenscheinlich liegen hier im Conus völlig andere Verhältnisse vor als in dem ganzen übrigen Theile des Rückenmarks. Klinische Erfahrungen haben uns gelehrt, dass wir im Conus die Centren für die Blasen- und Mastdarmfunction und für die Erection und Ejaculation zu suchen haben. Von hier aus werden keine grossen, zur Fortbewegung des Körpers dienenden Muskeln mehr innervirt. Die letzten motorischen Ganglienzellen in dem zweiten Sacralsegment versorgen die Peronealmusculatur. Der unterste Theil des Rückenmarks scheint ganz für die Musculatur der Genitalien, der Blase

Digitized by Google

und des Mastdarms reservirt zu sein. Da dieselbe zum grösseren Theil aus glatten Muskelfasern zusammengesetzt ist, scheint auch die andersartige Lagerung der Fasersysteme und der Ganglienzellen verständlich.

Der Conus dient daneben aber auch noch der Leitung sensibler Eindrücke. Aus einer ganzen Reihe von klinischen Beobachtungen wissen wir, dass bei Erkrankung des Conus sensible Störungen im Gebiete der Blase und des Mastdarms sich geltend machen. In den Conus treten diejenigen sensiblen Fasern ein, welche die Analgegend, den Damm, den Penis und die mittleren Partien des Scrotum versorgen. Im dritten Sacralsegment haben wir den Eintritt derjenigen sensiblen Fasern zu suchen, welche die Hautpartien an der äusseren Seite des Fusses und des Unterschenkels versorgen. Auch in dieser Höhe kann noch eine Erkrankung des Markes erfolgen, ohne grössere motorische Ausfallserscheinungen nach sich zu ziehen.

Schwieriger ist es, sich über die Lage der verschiedenen Centren ein richtiges Bild zu machen. Nach unseren klinischen Befunden und auch nach Beobachtungen, die in der Literatur niedergelegt sind, scheint es wahrscheinlich, dass zu oberst im Conus das Centrum für die Erection, d. h. für die gefässerweiternden Nerven der Arteria profunda penis liegen. Der Umstand, dass es bei Patienten mit Conuserkrankungen noch zur Erection kommen kann, während die Ausstossung des Samens wegen der Lähmung des M. bulbo- und ischiocavernosus unmöglich ist, spricht dafür, dass das Centrum für die Ejaculation von dem für die Erection getrennt sein und tiefer im Rückenmark liegen muss. Noch tiefer liegen wohl die Ganglienzellengruppen für die Blasenfunction, und wohl zu unterst im Conus wird das Centrum für den Sphincter ani und den Analreflex zu localisiren sein. Die Centren, in welchen die erwähnten Reflexe ausgelöst werden, haben wir wohl in den Ganglienzellengruppen an der Uebergangsstelle der Vorderhörner zu den Hinterhörnern zu suchen. Die sensible Zuleitung bekommen diese Centren durch die hinteren Wurzeln und die Hinterstränge. Die motorischen Nerven, also die Fasern, welche zu den Dammmuskeln und zu der glatten Musculatur der Blase ziehen, sind wahrscheinlich Fortsätze der grossen Ganglienzellen der intermediären Zone.

Die willkürliche Beeinflussung dieser Centren scheint in den langen Fasern, welche in den Hintersträngen nach abwärts ziehen und im Conus nach vorne gegen die graue Substanz zu sich wenden, geleitet zu werden.

Ein Theil dieser Fasern, welcher im ovalen Felde des Lendenmarks zusammengefasst ist, scheint aus langen Bahnen zu bestehen, welche

Digitized by Google

durch das ganze Rückenmark ziehen und die Verbindung zwischen dem Grosshirn und den im Conus liegenden Reflexcentren herstellen.

Die Fasern des dreieckigen Feldes sind augenscheinlich nicht so entfernten Ursprungs; sie entstammen wohl erst der grauen Substanz des Lendenmarks oder des oberen Sacralmarks.

Zu erwähnen ist noch, dass die sensiblen Fasern der Blase und des Mastdarms augenscheinlich höher oben im Conus einmünden, als die motorischen Fasern dieser Organe von dort ausstrahlen. Darauf hat schon Kocher hingewiesen. Das Gefühl von Blasenvölle, ebenso wie die Empfindung, dass das Rectum gefüllt ist, wird bei Markläsionen im unteren Theil des Conus noch ausgelöst, bei welchen motorische Reflexwirkungen schon nicht mehr zu Stande kommen.

Die Abgrenzung der einzelnen Centren, des Erectionscentrums sowie der Blasen- und Mastdarmcentren, durch die mikroskopische Untersuchung ist mir nicht gelungen. Doch scheint es nicht unwahrscheinlich, dass durch ein eingehenderes Studium, durch den Vergleich von Conuspräparaten von Frauen und Männern das Centrum für die Genitalfunction noch abgegrenzt werden kann.

Ich möchte hier aber darauf hinweisen, dass der Vorgang der Erection und der Ejaculation wohl nicht allein im Rückenmark, sondern zum Theil vielleicht auch in dem im Becken reichlich entwickelten sympathischen Gangliengeflecht ausgelöst wird.

Immer mehr in das Gebiet der Hypothese begeben wir uns, wenn wir versuchen, die nervösen Blasenstörungen zu erklären. Bei allen oberhalb des Conus gelegenen Querschnittserkrankungen haben wir es mit einer Erschwerung der Harnentleerung oder gleich mit einer völligen Ischurie zu thun. Solche Verhältnisse sind am leichtesten zu erklären. Die Fasern, welche dem Grosshirn die Empfindung einer übermässig gefüllten Blase zuführen, und diejenigen, welche von dort zu den Blasencentren im Conus ziehen und den Impuls zur Harnentleerung auslösen, sind unterbrochen. Beim erwachsenen Menschen kann es augenscheinlich ohne Anregung vom Grosshirn aus nicht zur Urinentleerung kommen, der Reflex kann also nicht allein im Conus zu Stande kommen.

Merkwürdiger Weise treffen wir ganz dasselbe klinische Bild nämlich Ischuria paradoxa, Harnträufeln und schliesslich Incontinentia urinae, ebenso bei den höheren Querschnittsunterbrechungen, wie auch bei Erkrankungen des Conus selbst und bei Störungen unterhalb des Conus. So bestand im Falle Fleischmann (Fall 1), bei welchem Patienten es sich wahrscheinlich um eine traumatische Conuszertrümmerung handelt, anfänglich Harnverhaltung. Nachdem Patient Monate lang katheterisirt worden war, stellte sich allmählich Inconti-

Digitized by Google

nentia urinae ein. Auch in dem Fall D. (Fall 6), wo nur die alleruntersten Nerven der Cauda equina durch eine Geschwulst comprimirt waren, war anfänglich als störendstes Symptom Ischuria paradoxa aufgetreten. Ganz ebenso war es bei dem Patienten Jourdan (Fall 7). Auch dieser Kranke musste lange Zeit katheterisirt werden; erst nach Verlauf von Monaten stellte sich Incontinentia vesicae ein.

Wir haben also anfänglich stets das gleiche klinische Bild in Bezug auf die Blasenstörungen, nämlich Ischurie, einerlei ob die Störung central- oder peripherwärts von den Blasencentren im Conus liegt, oder ob die Centren selbst zerstört sind.

Am besten lässt sich diese auffällige Thatsache dadurch erklären, dass der Sphincter vesicae durch Fasern aus dem sympathischen Gangliengeflecht in seinem Tonus erhalten wird. Dieses Centrum wird seinerseits wieder durch die untersten Fasern der Cauda equina und dadurch von der grauen Substanz im Conus beeinflusst; direct vom Rückenmark ziehen Fasern zum Musculus detrusor vesicae. Nur durch eine solche Hypothese, glaube ich, lässt es sich erklären, dass bei Erkrankungen unterhalb und oberhalb des Conus und bei solchen des Conus selbst immer dasselbe Bild der Ischuria paradoxa resultirt.

Mit diesem Versuche einer Erklärung stehe ich allerdings zur Zeit allein, doch scheint er mehr für sich zu haben, als die Annahme eines tonischen Sphinktercentrums im Rückenmark, das dort von einem Detrusorcentrum getrennt sein soll.

Wäre diese Annahme richtig, so müsste doch auch zuweilen eine primäre Incontinentia urinae auftreten, während eine solche nach den klinischen Erfahrungen, die mir zur Verfügung stehen und die in der Literatur niedergelegt sind, immer erst nach längerem Bestehen der Harnverhaltung entsteht. Erst wenn durch langewährende Retentio urinae und durch Cystitis der Sphincter vesicae übermässig in Anspruch genommen war, erschlafft dieser Ringmuskel, dessen letztes motorisches Innervationscentrum, wie ich vermuthe, im sympathischen Gangliengeflecht liegt.

Ganz anders freilich, wie bei der Querschnittserkrankung des Conus und bei Läsionen oberhalb und unterhalb desselben, liegen die Verhältnisse bei der Tabes dorsalis. Bei dieser Krankheit tritt oft primär Incontinentia urinae ein, ohne dass es vorher zur Harnverhaltung gekommen wäre. Eine sichere Entscheidung darüber, ob diese Störung auf einer Erkrankung der sensiblen oder, was mir nach den Resultaten der pathologisch-anatomischen Untersuchungen unwahrscheinlich dünkt, der motorischen Leitungsbahnen beruht, ist zur Zeit wohl kaum möglich.

Da bei der Tabes viscerale Krisen, die wohl zweifellos auf eine Miterkrankung des sympathischen Nervengeflechts zurückzuführen sind,

Digitized by Google

nicht selten beobachtet werden, so scheint es nicht unmöglich, dass auch die Incontinentia urinae bei der Tabes durch eine Erkrankung der zur Blase gehörigen sympathischen Ganglien bedingt ist. Dazu kommt noch, dass die sensiblen Fasern der Blase gelitten haben, so dass das klinische Bild der Blasenlähmung bei der Tabes sich aus einer Reihe von Störungen zusammensetzt.

Die Centren für den Ischio- und Bulbocavernosus sind sicher in den Conus zu verlegen. Diese Muskeln können sowohl am Schlusse der Urinentleerung willkürlich contrahirt werden, als auch bei der Ejaculatio seminis lediglich durch den Reflex in Action treten.

Die Mastdarmstörungen bestanden jedesmal in einer Lähmung des Sphincter ani. Trotzdem lag in fast allen Fällen anfänglich Kothverhaltung vor, und nur nach langen Pausen, meist nach dem Gebrauche von Abführmitteln, erfolgte Stuhl, der dann, ohne zurückgehalten werden zu können, ohne Empfindung abging.

Mit dem Geburtsvorgang hat der Conus medullaris und seine Ganglienzellen, wie der von Higier beschriebene Fall zeigt, gar nichts zu thun.

7. Differentialdiagnose.[1])

Bei nervösen Erkrankungen in der unteren Körperhälfte ist nicht nur zu entscheiden, ob eine spinale Erkrankung oder eine Caudaaffection vorliegt, sondern es ist auch immer an die Möglichkeit einer rein peripherischen Störung zu denken. Es kann sich dann um die Erkrankung eines einzelnen oder mehrerer Nerven handeln. Derartige Störungen sind bekanntlich an den unteren Extremitäten gar nicht selten (Ischias, Neuritis).

Als Merkmal der peripherischen Erkrankung wird aber immer nachzuweisen sein, dass sich die Störungen auf das Gebiet eines einzigen Nerven und zwar streng auf dessen Verbreitungsbezirk beschränken und somit meist einseitig sind. Solche Erkrankungen gehen meistens mit heftigen Schmerzen einher, und zwar ist gewöhnlich der Nerv selbst und nicht selten auch die von ihm versorgte Musculatur druckempfindlich (Druckpunkte bei der Ischias!). Anästhesien sind, wie überhaupt bei peripherischen Erkrankungen, so auch bei der Ischias weniger deutlich und meist gar nicht nachzuweisen. Gegen eine peripherische Erkrankung spricht das Ergriffensein von Blase und Mastdarm, deren Functionsstörung bei reiner Neuritis wohl noch nie beobachtet ist. Gegen Ischias spricht des Weiteren eine symmetrische bilaterale Vertheilung der sensiblen Reizerscheinungen. Immerhin kann die Entscheidung, ob es sich um eine peripherische Störung oder um eine solche inner-

1) Zur besseren Uebersicht der differentialdiagnostischen Merkmale sind dieselben am Schlusse der Arbeit in einer Tabelle zusammengestellt.

Digitized by Google

halb des Wirbelkanals handelt, eine recht schwierige sein, und manche Caudaaffection wurde so lange als Ischias behandelt, bis endlich auch Störungen höher oben, in den Blasen- und Mastdarmfunctionen dazu traten und es dann zu irgend welchen energischen, therapeutisch aussichtsvollen Eingriffen zu spät war.

Die multiple Neuritis (auf alkoholischer oder anderweitig toxischer Basis) führt auch oft zu Lähmungen in den unteren Extremitäten. Diese sind aber dann meist doppelseitig, gewöhnlich ziemlich genau auf das Gebiet eines oder mehrerer peripherischer Nerven localisirt. Die Schmerzen sind nicht so ausgesprochen dem Verlauf der Nerven entsprechend, die Musculatur ist bei dieser Krankheit in hohem Grade druckempfindlich. Was uns aber die Diagnose „multiple Neuritis" immer erleichtert oder sichert, ist der Umstand, dass bei dieser Erkrankung fast regelmässig auch Lähmungen in der oberen Körperhälfte nachzuweisen sind.

Zu den peripherischen Lähmungen im weiteren Sinne des Wortes sind auch die Erkrankungen zu rechnen, in denen die Nerven gleich bei ihrem Austritt aus dem Wirbelkanal geschädigt werden. Solche Fälle sind, wie der klinische Theil dieser Abhandlung zeigt, in welchem wir zwei solche Krankheitsbilder mittheilen konnten, gar nicht sehr selten.

Von den rein peripherischen Erkrankungen, wie der Ischias, lassen sie sich meist leicht unterscheiden. Einmal werden die Schmerzen, die auch hier das Krankheitsbild beherrschen, nicht nur im Verlaufe des comprimirten Nerven, sondern vorzüglich auch auf das Kreuzbein localisirt, zweitens haben wir neben der Läsion der Nerven der unteren Extremität bald auch Ausfallserscheinungen von Seite der Blase und des Mastdarms. Denn ein im Becken sitzender, vielleicht dem Kreuzbein anhaftender Tumor wird bei seinem weiteren Wachsthum die zur Blase, zu den Genitalien und zum Mastdarm ziehenden Nerven nicht verschonen. Das wichtigste Symptom aber für die Differentialdiagnose bei dieser Erkrankung ist, dass wir es nicht mit einer Störung in einzelnen scharf umschriebenen Nervengebieten zu thun haben, sondern dass mehr der Charakter der Plexuslähmung vorliegt. Denn die Nervenbahnen werden meist nicht dort, wo die Bündel schon als einzelne Nerven (z. B. als Nervus peroneus) aus dem Plexus ziehen und auseinandertreten, von der Schädigung betroffen, sondern sie werden gleich nach ihrem Austritt aus den Sacrallöchern, also im Plexus sacralis oder bevor sie sich zu diesem vereinigt haben, alterirt.

Es kann deshalb unter Umständen sehr schwierig, ja fast unmöglich sein, solche Plexuserkrankungen von Affectionen der Cauda equina zu unterscheiden. Leicht ist die Diagnose, wenn der tastende Finger

Digitized by Google

vom Mastdarm aus die comprimirenden Geschwulstmassen oder eine Knochenverschiebung (Einkeilung, Fractur mit Callus, wie in Fall 4) fühlen kann. Von den klinischen Symptomen spricht eine strenge Einseitigkeit der Beschwerden, die längere Zeit als solche bestehen bleibt, für einen extravertebralen Sitz der Läsion (vergleiche Fall Jourdan). Ein wachsender Tumor im Wirbelkanal wird bald dessen ganzen Inhalt comprimiren, während eine Geschwulst in der Kreuzbeinwölbung schon recht gross sein und sich doch noch auf das Gebiet eines Plexus sacralis beschränken kann (vergleiche Fall Jourdan). Liegt die Neubildung aber median oder handelt es sich um rasch wachsende und multiple Geschwulstmassen oder um traumatische Kreuzbeinläsionen, so wird, wie aus dem oben Gesagten zu ersehen ist, die Unterscheidung zwischen extra- und intravertebraler Störung recht schwierig.

Ueber die Differentialdiagnose zwischen Cauda- und Conus-Erkrankungen ist eine grosse Literatur vorhanden. Diese stützt sich aber mehr auf theoretische Erwägungen und auf Vermuthungen, als auf durch pathologisch-anatomische Befunde begründete und bestätigte Thatsachen.

Die Cauda equina ist als ein Bündel von Wurzelfasern anzusehen und nicht, wie man öfters, so z. B. bei Thorburn liest, als ein Bündel peripherischer Nerven. Wir haben also in der Cauda equina sensible und motorische Nerven noch getrennt von einander. Die Vereinigung dieser Wurzeln findet erst hinter den in den Kreuzbeinlöchern liegenden Spinalganglien statt. Die klinischen Symptome bei Caudaaffectionen haben auch immer den Charakter von Wurzelläsionen, d. h. einerseits schlaffe motorische Lähmung und andererseits sehr heftige sensible Reizerscheinungen. Dieses Krankheitsbild wird seit Langem mit dem Namen „Paraplegia dolorosa" zusammengefasst. Die heftigen, lange Zeit hindurch bestehenden Schmerzen sind das Allerwesentlichste, was wir für die Diagnose Caudaerkrankung anführen können, und zwar dauern die Schmerzen meist schon geraume Zeit, bevor objective Sensibilitätsstörungen (Anästhesien) nachzuweisen sind. Die Schmerzen sind selten beständig, sie exacerbiren anfallsweise. Durch Druck oder Percussion des Sacrums oder der unteren Lendenwirbel können sie meist ausgelöst oder verstärkt werden.

In der Kreuzbeingegend oder in der unteren Lendenwirbelsäule localisirt, strahlen sie nach dem äusseren Fussrande und dem oberen Verlauf des Ischiadicus folgend aus; gar nicht selten strahlen die Schmerzen zuerst in die Blase aus.

Charakteristisch für Caudaerkrankungen, hauptsächlich für solche, die durch Tumor- oder Narbenbildung bedingt sind, ist der ganz langsame Beginn der Störungen.

Digitized by Google

Zuerst treten Schmerzen nur bei Körperbewegungen auf, später auch spontan, sie werden continuirlich, steigern sich allmählich zu unerträglicher Heftigkeit, und erst, wenn die Schmerzen längere Zeit bestanden haben, lassen sich Anästhesien nachweisen. Letztere sind circumscript und zuerst meist auf die Hautpartien um den After und am Damm localisirt. Die Anästhesie ist bei reiner Caudaerkrankung eine vollständige, alle Empfindungsqualitäten gleichmässig umfassende.

Von den motorischen Lähmungen ist zu bemerken, dass sie gewöhnlich erst längere Zeit nach dem Auftreten der Schmerzen eintreten. Sie stellen sich meist langsam und allmählich ein und sind häufig, wie die sensiblen Reizerscheinungen, anfänglich auf der einen Seite etwas mehr ausgeprägt als auf der anderen, d. h. die Lähmungserscheinungen sind bei Caudaerkrankungen gewöhnlich nicht streng symmetrisch.

Die motorischen Lähmungen sind stets schlaffe und mit Entartungsreaction verbundene. Die Sehnenreflexe im Bereich der gelähmten Musculatur sind erloschen, die Muskeln werden mit der Zeit atrophisch.

In typischen Fällen bietet die Erkennung einer Caudaerkrankung keine allzugrosse Schwierigkeiten dar. Dagegen ist die Bestimmung, in welcher Höhe der Cauda die Läsion zu suchen ist, oft recht schwer. Es mag vielleicht auch hier, wie bei den Rückenmarkserkrankungen die Regel aufgestellt werden, die Störung möglichst hoch zu suchen. Die Nerven, welche Blase und Mastdarm versorgen, können während ihres ganzen Verlaufes durch die Cauda geschädigt werden und es ist erwiesen [1]), dass bei hoch gelegenen Caudaerkrankungen diese in der Mitte liegenden, am weitesten unten austretenden Nerven meist zuerst leiden. Die Läsion der Cauda muss mindestens in eine Höhe localisirt werden, die dem Austritt der obersten Wurzeln, an denen noch Reizsymptome nachzuweisen sind, entspricht.

Ein Symptom, das sehr werthvoll sein kann, ist die Empfindlichkeit der Wirbel. Wenn auch keineswegs in stets entscheidender Weise, so kann uns doch die Empfindlichkeit einzelner Wirbel gegen Druck oder Beklopfen einen Fingerzeig geben.

Die Störungen in der Blasen- und Mastdarmfunction haben bei Caudaerkrankungen gar nichts Charakteristisches. Sie treten häufig als erstes Symptom auf. Nur der Umstand spricht für eine Caudaläsion, wenn gleichzeitig mit der Lähmung der Blasen- und Mastdarmmuskeln heftige Schmerzen in diese Gegend ausstrahlen.

War für die Erkrankung der Cauda equina ein langsamer Beginn der Störungen charakteristisch, so ist ein rascher Eintritt der Ausfalls-

1) Vgl. die Publication von Lachmann.

Digitized by Google

erscheinungen meist für eine Conusaffection ausschlaggebend. Bei einem Trauma allerdings werden in beiden Fällen die Störungen plötzlich auftreten. Wenn solche sich aber ohne vorhergegangene Gewalteinwirkung in ganz kurzer Zeit ohne Schmerzen entwickeln, so müssen wir meist eine spinale Erkrankung, eine Myelitis, annehmen.

Das Fehlen von sensiblen Reizerscheinungen spricht gegen eine Mitbetheiligung der Wurzeln, das Vorhandensein von Schmerzen lässt eine Erkrankung des Conus aber nicht ausschliessen, da ja auch bei dieser eine Mitbetheiligung der umgebenden und einstrahlenden Wurzeln erfolgen kann.

Treten anästhetische Zonen auf, ohne dass vorher Schmerzen bestanden hätten, so weist dies mit Sicherheit auf eine spinale Störung hin. Die Sensibilität ist dann, worauf unter Anderen hauptsächlich Raymond hinweist, häufig nicht für alle Qualitäten gleichmässig alterirt (Dissociation der Empfindung). Die Tastempfindung kann dann noch erhalten bleiben, während für Schmerz- und Temperatureindrücke Unempfindlichkeit besteht.[1]) Findet man oberhalb der anästhetischen Zone Hyperästhesie, so ist das auch ein Zeichen, welches für eine spinale Affection spricht.

Die Symmetrie der Symptome, die völlige Gleichseitigkeit der Ausfallserscheinungen wurde wiederholt als ein Merkmal angeführt, das auf einen medullären Sitz der Erkrankung hinweisen soll. Es ist nicht zu leugnen, dass im Conus die beiderseitigen Nervencentren und die Nervenbahnen auf den engsten Raum zusammengedrängt sind und somit eine Erkrankung dort wohl meistens völlig gleichseitige Störungen verursachen wird. Doch muss darauf hingewiesen werden, dass eine solche Gleichseitigkeit vielfach auch bei Caudaerkrankungen, hauptsächlich dann, wenn dieselben länger bestanden haben und schliesslich die beiderseitigen Wurzeln ganz gleichmässig geschädigt wurden, beschrieben wurde, dass somit in der Symmetrie der Symptome durchaus kein sicheres Erkennungsmerkmal für Conusläsionen zu sehen ist.

Von Thorburn wird hervorgehoben, dass die trophischen Störungen bei Conusaffectionen viel ausgedehnter seien und hauptsächlich viel rascher und zerstörender eintreten, als bei Caudaerkrankungen.

---

1) Nach Raymond soll auch der Symptomencomplex von Brown-Séquard (auf der einen Seite mehr motorische, auf der anderen sensible Störungen) für Conusaffectionen charakteristisch und somit zur Differentialdiagnose verwerthbar sein. Ein solcher kann ja wohl bei Erkrankungen im Lendenmark und im oberen Kreuzmark vorkommen. Bei Störungen im eigentlichen Conus ist er meines Wissens noch nicht beschrieben worden und kann m. E. auch nicht zu Stande kommen, da die Faserverhältnisse hier ganz andersartig sind wie im oberen Theil des Rückenmarkes.

Digitized by Google

Uns selbst fehlen darüber die Erfahrungen. Diese Behauptung erscheint aber durchaus wahrscheinlich. Bei der Erkrankung der Cauda equina mögen die Decubitalgeschwüre langsamer entstehen; dass sie aber schliesslich auch recht umfangreich werden können, beweisen unsere klinischen Beobachtungen.

Die motorischen Ausfallserscheinungen bei Erkrankung des Kreuzmarkes haben wenig Charakteristisches. Ebenso wie bei Caudaaffectionen liegt immer schlaffe Lähmung vor und die Muskeln geben bei beiden Arten von Erkrankung Entartungsreaction.

Bei den spinalen Läsionen tritt die degenerative Atrophie der Muskeln aber entschieden rascher und stärker ein als bei reiner Wurzelerkrankung, was wohl darauf zurückzuführen ist, dass bei der letzteren Erkrankung doch selten alle Nervenfasern auf einmal und so vollständig zu Grunde gehen, wie die Nervenzellen bei der Myelitis.

Fibrilläre Zuckungen in einzelnen Muskeln wurden bisher immer als ein sicheres Symptom für den medullären Sitz der Erkrankung angesehen, sie sollen beweisen, dass sich die Ganglienzellen dort in einem gewissen Reizzustande befinden. In einem oben mitgetheilten Falle (Patient Jourdan) konnten aber, obgleich es sich zweifellos um eine extravertebrale Zerstörung der Nervenbahnen gehandelt hat, vorübergehend fasciculäre Zuckungen in der rechten Adductorenmusculatur beobachtet werden. Demnach sind Muskelzuckungen nicht als absolut sicheres Zeichen einer spinalen Affection anzusehen.

Die motorischen Ausfallserscheinungen treten bei den Markläsionen verhältnissmässig immer viel mehr hervor als die sensiblen. Die Blasen- und Mastdarmstörungen und, falls das obere Sacralmark mitbetheiligt ist, die Lähmungen in der Unterschenkelmusculatur sind sehr viel störender, als die Anästhesien, die bei einer medullären Erkrankung keine quälenden Schmerzen im Gefolge haben.

Aus dem Verhalten der Reflexe will Raymond auch einen Anhaltspunkt für die Differentialdiagnose gefunden haben. Er spricht von einer „Dissociation des reflexes (Abolition du reflexe rotulien, exagération du clonus du pied)". Ob der Ausdruck „Dissociation" der Reflexe gut gewählt ist, darüber lässt sich streiten. Die Reflexe werden bei Störungen in den peripherischen Nerven und bei solchen in der Cauda ganz ebenso erloschen sein, wie bei Erkrankungen des Markes selbst. Nur der Umstand, dass beim Erloschensein des tiefer zu localisirenden Reflexes der nächst höhere auffällig gesteigert ist, spricht für einen medullären Sitz der Läsion.

Aus dem weiteren Verlaufe der Erkrankung lässt sich manchmal auch ein Schluss auf deren Localisation ziehen.

Digitized by Google

Der von Valentini ausgesprochene Satz, dass sich bei Verletzungen des Conus terminalis „nicht ein einziges Symptom eine Spur bessert", lässt sich nicht in seiner ganzen Schroffheit aufrecht erhalten. Functionsbehinderungen, die durch den Druck des entzündlichen Exsudates bei Myelitis oder durch traumatische Compression bedingt waren, können beim Nachlassen des schädigenden Momentes zweifellos gebessert werden. Immerhin ist es aber richtig, dass im Conus ebensowenig wie im übrigen Rückenmark Ganglienzellen, die zu Grunde gegangen sind, wieder neu entstehen können, dass somit die durch Untergang von nervösem Gewebe im Conus bedingten Störungen irreparabel sind.

Anders liegen die Verhältnisse in der Cauda equina, die sich als ein Bündel von Wurzelfasern beim Nachlassen des schädigenden Momentes wieder vollständig erholen kann, wenn nur die trophischen Centren der motorischen Fasern im Rückenmark und die der sensiblen in den Spinalganglien intact bleiben. Von dort aus kann beim Aufhören der comprimirenden Einwirkung eine Regeneration von Axencylindern und Markscheiden wieder erfolgen.

Praktisch wird allerdings nur selten eine spontane wesentliche Besserung bei Caudaerkrankungen, wie wir eine solche im Falle 3 beobachten konnten, eintreten. Ja im Gegentheil wird bei Caudacompressionen, die doch meistens durch wachsende Tumoren verursacht werden, vielfach eine stete Verschlimmerung zu constatiren sein.

Am schwierigsten ist die Diagnose und die Deutung der Symptome, wenn Conus und Cauda gleichzeitig ergriffen sind, wie es nach Traumen, die auf die beiden ersten Lendenwirbel einwirkten, und bei Tumoren, die in dieser Höhe sitzen, wiederholt beobachtet wurde. In erster Linie leidet dann allerdings immer das viel zartere Gewebe und die feineren Gebilde des Conus (vergleiche die autoptischen Befunde von Oppenheim, Schultze und Sarbó), während die derberen Fasern der umgebenden Nervenbündel viel widerstandsfähiger sind. Ganz vereinzelt steht in der Literatur unsere Beobachtung (Fall Haag), dass die den Conus umgebenden Caudawurzeln durch eine acute Entzündung zerstört sind, während der Conus selbst intact geblieben ist.

Schliesslich ist es aber sehr wohl möglich, dass beide Gebilde unter einem Trauma oder der von einem Tumor ausgeübten Compression leiden. Das daraus resultirende Krankheitsbild ist sehr complicirt und und es wird wohl nur in seltenen Fällen gelingen, dasselbe richtig zu deuten.

Wenn nun auch in den letztgenannten Fällen die Verhältnisse sehr schwierig zu beurtheilen sind, so kann doch die Mehrzahl der zur Beobachtung kommenden Krankheitsbilder von Conus- oder Cauda-

Digitized by Google

läsionen oder von Erkrankungen der peripherischen Ausläufer dieser Nervenbündel bei Würdigung aller Symptome und bei Berücksichtigung der Anamnese annähernd richtig erkannt werden. Von wie grosser Bedeutung die Differentialdiagnose zwischen diesen Erkrankungen ist, leuchtet ein, wenn man erwägt, dass in dem einen Fall, bei Compression der Cauda equina durch Entfernung der Schädlichkeit vielleicht Heilung zu erzielen ist[1]), während bei Erkrankung des Conus medullaris von jedem operativen Eingriff als völlig aussichtslos abzurathen ist. Auch bei Plexuserkrankungen können wir hoffen, durch Entfernung des schädigenden Momentes Heilung oder Besserung zu erzielen, bei rein peripherischen Affectionen, wie Ischias und Neuritis, sind spontane oder therapeutisch bedingte Besserungen möglich.

Eine richtig gestellte Differentialdiagnose hat also nicht nur klinisch-theoretisches Interesse, sondern auch praktisch eine recht grosse Bedeutung. Zur Erkenntniss solcher Erkrankungen müssen aber noch weiter gut beobachtete Fälle, die durch autoptischen Befund controllirt sind, gesammelt werden und muss noch mehr, als es bisher geschehen ist, auf die feinere Anatomie des Conus eingegangen werden. Dann wird es uns öfters als bisher gelingen, eine der Operation zugängliche Cauda- oder Plexuserkrankung rechtzeitig als solche zu erkennen und mit scharfer Localisationsdiagnose dem Chirurgen zur Operation zu überweisen. Die Schwierigkeiten eines chirurgischen Eingriffes sind bei der modernen Technik keine allzugrossen und die Aussicht auf Erfolg bei chirurgischen Eingriffen am Kreuzbein und an der Lendenwirbelsäule entschieden besser, als bei Operationen an der übrigen Wirbelsäule und am Schädel.

Ist die Geschwulstbildung, welche die Cauda equina comprimirt, inoperabel, so kann solchen Kranken in ihrem qualvollen Zustande vielleicht noch durch Durchschneiden der Caudafasern oberhalb der Neubildung Linderung verschafft werden.

Die Ergebnisse der anatomischen Untersuchungen seien hier am Schluss der Arbeit noch in folgenden Sätzen kurz zusammengefasst:

1. Im untersten Rückenmarksabschnitt werden die vorderen Wurzeln sehr spärlich, während die hinteren Wurzeln noch zahlreich und auffällig kräftig entwickelt sind.

2. Vom dritten Sacralsegment ab entbehren die Vorderhörner der grossen motorischen Ganglienzellen. Dafür treten

---

1) Vgl. Laquer, Neurolog. Centralblatt. 1891. Nr. 7.

Digitized by Google

in den untersten Sacralsegmenten an der Uebergangszone vom Vorderhorn zum Hinterhorn Gruppen von grossen multipolaren Ganglienzellen auf.

3. Im unteren Sacralmark (Conus) strahlen aus den Hintersträngen Fasern büschelförmig nach vorne in die graue Substanz. Die hintere graue Commissur geht dadurch vom zweiten Sacralsegment ab verloren.

4. Die Pyramidenseitenstrangbahnen reichen nur bis zum dritten Sacralsegment nach unten. Von hier ab werden die Hinterseitenstränge von Bahnen anderer Herkunft eingenommen.

5. Von den in der intermediären Zone zwischen Vorder- und Hinterhörnern gelegenen Ganglienzellengruppen strahlen zahlreiche Fasern nach den Hinterseitensträngen zu aus.

6. Den Hinterseitensträngen der unteren Sacralsegmente liegen Wurzeln unmittelbar an und es ist der **directe Uebergang** von Nervenfasern der Seitenstränge in hintere Wurzeln nachzuweisen.

7. Das untere Sacralmark, der Conus terminalis, unterscheidet sich also in seinem histologischen Aufbau wesentlich vom übrigen Rückenmark.

8. Dem unteren Rückenmarksabschnitt liegen mitunter kleine Spinalganglien an, es ist somit das Vorkommen solcher Gebilde auch **innerhalb** der Dura mater zu constatiren.

9. In die zu unterst einmündenden hinteren Wurzeln sind nicht selten Ganglienzellen eingelagert, wie sich solche sonst nur in Spinalganglien finden.

10. Die Hinterstränge sind das erste Fasersystem, welches sich nach unten zu auflöst. Der Centralkanal erweitert und öffnet sich jedesmal auf Kosten derselben nach hinten zu.

11. Im unteren Rückenmarksabschnitt enthalten die Hinterstränge zum grössten Theil centrifugalleitende Fasern. Die diese Fasern beherbergenden Bündel (das ovale Feld des Lendenmarks, das dorsomediale Sacralbündel und das dreieckige Feld) verhalten sich bei absteigenden Degenerationen sehr verschieden.

12. Die absteigende Degeneration in den Hintersträngen des Lumbal- und Sacralmarkes kommt nur bei fast vollständiger Querschnittsunterbrechung zu Stande, sie reicht

Digitized by Google

selten bis über das dritte Sacralsegment nach unten, das dreieckige Feld bleibt also fast immer erhalten.

13. In den Seitensträngen der unteren Sacralsegmente, speciell auch in den dorsalen Partien derselben finden sich niemals absteigende Degenerationen.

14. Der Faserausfall bei der Tabes dorsalis verhält sich im Sacralmark ganz ebenso wie bei Caudacompressionen. Bei beiden Erkrankungen ist die Degeneration in den Hintersträngen des untersten Rückenmarksabschnitts eine sehr geringe.

15. Die aufsteigende Degeneration der sensiblen Bahnen in den Hintersträngen des Rückenmarks findet in **gleicher Weise** statt, wenn die Schädigung die Cauda equina selbst betroffen hat, oder wenn sie peripherwärts von den Spinalganglien auf den Plexus ischiadicus eingewirkt hat.

16. In den drei zur Autopsie gekommenen Cauda- und Plexuserkrankungen liess sich mit der **Marchi**'schen Methode **jedesmal** eine aufsteigende Degeneration in den **vorderen,** motorischen Wurzeln nachweisen, die bis zu den grossen Vorderhornganglienzellen nach oben zu verfolgen war.

17. Es giebt eine scheinbar primäre, acut-entzündliche Affection der Cauda equina, welche ganz ähnliche Symptome wie Conuserkrankungen macht.

Für die Ueberlassung des reichhaltigen anatomischen und klinischen Materiales, sowie für die gütigen Rathschläge bei der Abfassung und bei der Durchsicht der vorliegenden Arbeit darf ich meinem verehrten Lehrer und Chef, Herrn Prof. von Strümpell, auch an dieser Stelle meinen verbindlichsten Dank sagen.

Digitized by Google

Uebersichtstabelle der einzelnen Symptome, welche für die marksabschnittes und der davon ausgehenden

	Entstehung der Störungen	Sensible Reizerscheinungen	Sensible Ausfallserscheingn.	Motorische Reizerscheinungen
Erkrankung des unteren Rückenmarksabschnittes.	Meist rasch innerhalb weniger Tage (Myelitis).	Fehlen meist völlig.	Treten frühzeitig auf, event. dissociirte Empfindungslähmung.	Fibrilläre Zuckungen, unwillkürliche Bewegungen.
Erkrankung der Cauda equina.	Da es sich gewöhnlich um Compressionen durch Tumoren handelt, langsam, bei Trauma plötzlich.	Ausserordentlich heftig, anfallsweise, durch Druck und Stoss auslösbar, in die Blasengegend und den Plexus ischiadicus ausstrahlend.	Treten meist erst nach längerem Bestehen der Schmerzen ein. Anästhesie für alle Empfindungsqualitäten gleichmässig.	Fehlen.
Plexuscompressionen.	Allmählich.	Heftige, meist einseitige Schmerzen, nach dem Verlauf der einzelnen Nerven ausstrahlend. Beklopfen des Kreuzbeines schmerzhaft.	Anästhesien treten erst spät, nach langem Bestehen der Schmerzen auf.	Sind sehr selten.
Peripherische Nervenerkrankungen.	Innerhalb weniger Tage.	Bei Ischias heftige, dem Verlauf des Ischiadicus entsprechende Schmerzen; Druckpunkte. Bei der Neuritis sind auch die Muskeln sehr empfindlich.	Fehlen sowohl bei der Ischias, wie auch meistens bei der Neuritis.	Fehlen.

Digitized by Google

Differentialdiagnose bei Erkrankungen des unteren Rücken-Nervenbündel belangreich sind.

Motorische Lähmungen	Verhältniss der Ausfallserscheinungen zu einander	Störungen der Geschlechts-, Blasen- u. Mastdarmfunction	Weiterer Verlauf der Krankheitserscheinungen
Entwickeln sich meist rasch, beschränken sich bei Störungen im Conus auf die Blasen-, Mastdarm- und Dammmuskeln, bei Störungen im oberen Kreuzmark werden die Muskeln der unteren Extremität nach ihrer segmentären Kernanordnung ergriffen. Schlaffe Lähmung, die bald zu starker Atrophie führt.	Die motorischen Lähmungen treten viel störender hervor als die Anästhesien.	Die Blasen- und Mastdarmfunction liegt immer darnieder, die Erection kann noch erhalten sein.	Wesentliche Besserung oder gar Heilung ausgeschlossen.
Entwickeln sich erst nach längerem Bestehen der Schmerzen allmählich.	Vorwiegen der sensiblen Reizerscheinungen.	Potenz ebenso wie die Blasen- und Mastdarmfunction in gleicher Weise gelähmt.	Beim Nachlassen der schädigenden Einwirkung oder bei der operativen Ausschaltung derselben Besserung und Heilung wohl möglich.
Muskellähmungen treten erst lange Zeit nach Beginn der sensiblen Reizerscheinungen auf.	Die sensiblen Reizerscheinungen beherrschen das Krankheitsbild.	Je nach Ausbreitung der Störung sehr verschiedene Symptome. Die Potenz kann bei Blasen- und Mastdarmlähmungen erhalten bleiben.	Besserung und Heilung wohl möglich.
Fehlen bei der Ischias; entwickeln sich bei der Neuritis den einzelnen peripherischen Nerven entsprechend.	Bei Ischias nur sensible Reizerscheinungen, bei Neuritis wiegen die motorischen Lähmungen vor.	Blasen- und Mastdarmstörungen fehlen stets, die Potenz bleibt immer erhalten.	Prognose günstig; sowohl bei Ischias, als auch bei Neuritis, wenn nicht anderweitige Complicationen (Athemlähmung) eintreten, meist Restitutio ad integrum.

Digitized by Google

Literatur.

Bechterew, Ueber Affection des Conus medullaris und der Cauda equina. Wratsch 1890. Nr. 39. Refer. i. neur. Centralbl. 1891. S. 153.

Bernhard, Klinischer Beitrag zur Lehre von der Innervation der Blase und des Mastdarms und der Geschlechtsfunction. Berl. klin. Wochenschr. 1888. Nr. 32.

Bräutigam, Vergleichend anatomische Untersuchungen des Conus medullaris. Arbeiten a. d. Labor. des Prof. Obersteiner in Wien. 1. Heft. Wien 1892.

Bregmann, Zur Lehre von den Erkrankungen des unterst. Rückenmarkabschnittes. Neurol. Centralblatt 1897. S. 887.

Bruce, On the Endogenous or intrinsic fibres in the Lumbo-Sacral Region of the Cord. Brain 1897.

Clemens, Beitrag zur Casuistik der Erkrankungen am unteren Ende des Rückenmarkes. Deutsche Zeitschrift für Nervenheilkunde. Bd. IX. 1897.

Darkschewitz, Zur Frage von den secundären Veränderungen der weissen Substanz des Rückenmarkes bei Erkrankungen der Cauda equina. Neurol. Centralblatt 1896. S. 5.

Dexler, Combinirte Schweiflähmung und Sphinkterenparalyse des Pferdes. Wiener klin. Wochenschrift 1897. Nr. 13.

Dufour[1]), Contribution à l'étude des lésions des nerfs de la queue de cheval et du cône terminal: Thèse de Paris 1896.

Eisenlohr, Meningitis spinalis chronica der Cauda equina. Neurol. Centralblatt 1884. S. 72.

Eisler, Der Plexus lumbosacralis des Menschen. Anatomischer Anzeiger 1891. S. 274.

Eulenburg, Beitrag zu den Erkrankungen des Conus medullaris und der Cauda equina beim Weibe. Zeitschr. f. klin. Med. 1891. Bd. 18. S. 547.

Fellner, Ueber die Innervation des Rectum. Centralblatt für med. Wissenschaft 1882. Nr. 22, citirt nach Sarbó.

Grasset et Vessel, Leçons de clinique médicale. Montpellier 1896. p. 155. Des Paralysies nucléaires des nerfs sacrés.

Higier, Centrale Hämatomyelie des Conus medullaris. Deutsche Zeitschr. für Nervenheilkunde 1896. Bd. IX.

Hoche, Beiträge zur Kenntniss des anatom. Verhaltens der menschlichen Rückenmarkswurzeln. Neurolog. Centralblatt 1891.

---

1) Von Dufour ist die grosse französische Casuistik über Conus- und Caudaerkrankungen gesammelt.

Digitized by Google

Hofrichter, Ueber aufsteigende Degeneration des Rückenmarks auf Grundlage pathol.-anatom. Befunde. Dissert. Jena 1883.

Huber, Ein bemerkenswerther Fall von traumatischer Blasen- und Mastdarmlähmung mit umschriebener Anästhesie. Wiener medicin. Wochenschrift 1888. 39 und 40.

Kahler, Fractur der Lendenwirbelsäule. Läsion der Cauda equina. Prager medic. Wochenschrift 1882. S. 343, citirt nach Manner.

Kirchhoff, Zur Localisation des Centrum ano-vesicale im menschlichen Rückenmark. Archiv für Psychiatrie 1884. Bd. 15. S. 607.

G. Kapsammer und J. Pal, Ueber die Bahnen der motorischen Innervation der Blase und des Rectums. Wiener klin. Wochenschr. 1897. Nr. 22.

Kocher, Die Verletzungen der Wirbelsäule zugleich als Beitrag zur Physiologie des menschl. Rückenmarkes. Mittheilungen aus den Grenzgebieten der Medic. 1. Band. IV. Heft. S. 636. Läsionen des Lumbosacralmarkes.

Köster, Ein Beitrag zur Differentialdiagnose der Erkrankungen des Conus terminalis und der Cauda equina. Deutsche Zeitschr. für Nervenheilkunde 1897. Bd. IX.

Derselbe, Zur Casuistik der Erkrankungen des Conus terminalis. Deutsche Zeitschr. f. Nervenheilkunde. Bd. XII. S. 344.

Lachmann, Gliom im oberen Theil des Filum terminale mit isolirter Compression der Blasennerven. Arch. f. Psychiatr. Bd. XIII. S. 50. 1882.

Laquer, Ueber Compression der Cauda equina. Neurol. Centralblatt 1891. Nr. 7. S. 193.

Manner, Zur Casuistik der Läsionen des Conus terminalis und der Cauda equina. Jahrbuch der Wiener k. k. Krankenanstalten. IV, 2. Theil.

Nawrocki und Skabitschewsky, Ueber die motorischen Nerven der Blase. Pflüger's Archiv 49. 1891, citirt nach Sarbó.

Oppenheim, Ueber eine sich auf den Conus terminalis des Rückenmarks beschränkende traum. Erkrankung. Archiv f. Psychiatrie. Bd. 20 (1889). S. 289.

Osler, Case of syphiloma of the cord of the cauda equina. Journ. of nerv. and ment. disease 1889.

Raymond, Leçons sur les maladies du Système nerveux. Paris 1896. Chapitre XIV. XV. und XVI.

Redlich[1]), Die Pathologie der tabischen Hinterstrangserkrankungen. Ein Beitrag zur Anatomie und Pathologie der Rückenmarkshinterstränge. Jena 1897. Verlag von G. Fischer.

Rosenthal, Ueber das Centrum ano-vesicale. Wiener med. Presse 1888. Nr. 18.

Rossolimo, Der Analreflex, seine Physiologie und Pathologie. Neurol. Centralblatt 1891. S. 557.

Roth, Ueber einen Fall von Compression der Cauda equina m. sec. Deg. im Rückenmark. Ing.-Diss. Berlin 1883.

Sarbó, Beitrag zur Localisation des Centrums für Blase, Mastdarm und Erection beim Menschen. Archiv f. Psychiatrie. Bd. XXV. 1893. S. 409.

1) Bei Redlich ist die umfangreiche Literatur über die Anatomie der Hinterstränge, über das Verhalten des ovalen Feldes, des dorsomedialen Sacralbündels u. s. w. vollständig zusammengestellt.

Digitized by Google

Schiff, Ein Fall von Hämatomyelie des Conus medullaris. Zeitschrift für klin. Medicin. 1896. Bd. XXXIII.

Schleip, Ueber einen Fall von traumat. Erkrankung des Conus medullaris. Dissert. Freiburg 1898.

Schultze, Zur Differentialdiagnose der Verletzung der Cauda equina und der Lendenanschwellung. Deutsche Zeitschrift für Nervenheilkunde. Bd. V. S. 247. 1894.

Derselbe, Lehrbuch der Nervenkrankheiten. 1. Bd. Verlag von Enke, Stuttgart 1898. S. 193.

Simon, Beiträge zur Pathologie und path. Anatomie des Centralnervensystems. Archiv für Psychiatrie. 1875.

Thorburn, On Injuries of the Cauda equina. Brain. Vol. X. 1888.

Valentini, Ueber die Erkrankungen des Conus terminalis und der Cauda equina. Zeitschrift für klin. Medicin. XXII (1893). S. 245.

Westphal, Sensibilitäts- und Motilitätsstörungen im Bereich des Plexus pudendalis und coccygeus. Charité-Annalen. 1. Jahrgang 1876.

Durch autoptischen Befund bestätigte Conuserkrankungen sind beschrieben von:

Kirchhoff, Traumatische Dislocation des 1. Lendenwirbels. Compression des untersten Theils des Rückenmarks und der umgebenden Caudawurzeln.

Oppenheim, Infraction des 1. Lendenwirbels: traumatische Myelitis, die dem Conus umliegenden Nervenwurzeln blieben verschont.

Sarbó, Durch ein Trauma wurde der unterste Theil des Conus zerstört und in ein markloses, gliomatöses Gewebe umgewandelt; Tod 15 Jahre nach dem Trauma.

Schultze, Durch einen spitzen Fortsatz des infracturirten 12. Brustwirbels wurde der unterste Theil des Rückenmarks getroffen und zerstört.

Nach dem klinischen Befund halten die Diagnose Conusaffection für wahrscheinlich:

Bregmann, schliesst aus der dissociirten Empfindungslähmung auf eine Conuserkrankung.

Eulenburg, vermuthet eine rheumatische Erkrankung des Conus.

Higier, Hämatomyelie des Conus nach einem Sturz aus grosser Höhe.

Kocher S. 629: Hämatomyelie in Folge von Contusion.

Köster nahm in dem erst mitgetheilten Fall eine specifische Erweichung des Conus an, in dem 2. Fall eine acute Myelitis, über deren Aetiologie er keine Auskunft zu geben weiss.

Raymond, Hématomyelie du Cône terminal.

Rosenthal nimmt eine centrale Störung: Conusaffection an. Aetiologie: starke Erkältung, kein Trauma.

Schleip, traumat. Conusaffection.

Schiff, Hämatomyelie des Conus medullaris im Anschluss aneinen Sturz.

Fälle, bei denen lediglich die Wurzeln der Cauda geschädigt wurden, das Rückenmark jedoch intact geblieben war, sind mitgetheilt von:

Digitized by Google

Darkschewitz, Caudacompression durch carcinomatöse Neubildung. Hierbei wurde eine aufsteigende Entartung der vorderen motorischen Wurzeln beobachtet.

Dexler, der entzündliche Caudaerkrankung bei Pferden beschreibt.

Eisenlohr, hier hat eine Meningitis spinalis die Wurzeln der Cauda comprimirt.

Lachmann, Gliom im obersten Theil des Filum terminale.

Laquer, Ein die Caudafasern comprimirendes Lymphangioma cavernosum wurde durch eine glückliche Operation beseitigt und der Patient dadurch von seinen Beschwerden befreit.

Roth beschreibt ein Fibrosarkom der Cauda equina.

Simon, Tumor im Sack der Dura mater, die Cauda equina comprimirend.

Thorburn theilt mehrere Fälle von Caudaerkrankungen mit; das eine Mal wurden die Caudabündel durch Narbengewebe eingeschlossen, das andere Mal durch einen Tumor comprimirt und im dritten Falle durch Dislocation des 2. Lendenwirbels geschädigt.

Westphal, Gummöse Meningitis spinalis sacralis.

Digitized by Google

Erklärung der Abbildungen auf Tafel I—VI.

Tafel I und II. Die anästhetischen Hautpartien sind schraffirt. Die roth eingezeichneten Testikel sollen andeuten, dass die Hoden selbst empfindlich geblieben sind.

Tafel III. Die Photographien wurden von Präparaten, die nach der Nissl-schen Methode gefärbt waren, gewonnen.

Tafel IV. Fig. 1—3 wurden nach Weigert-Pal'schen Markscheidenpräparaten, Fig. 4—9 nach Schnitten, die nach der Marchi'schen Methode behandelt waren, gezeichnet.

Tafel V. Photographien von Weigert-Pal'schen Markscheidenpräparaten.

Fig. 1 Schnitt aus dem unteren Sacralmark (4. Sacralsegment),
Fig. 2 Schnitt aus dem Uebergang vom 2. zum 3. Sacralsegment,
Fig. 3 Schnitt aus dem 4. Lumbalsegment,
Fig. 4 Schnitt aus dem oberen Lumbalmark,
Fig. 5 Schnitt aus dem mittleren Brustmark,
Fig. 6 Schnitt aus der Halsanschwellung,
Fig. 7 Schnitt aus dem oberen Halsmark.

Tafel VI. Schnitte aus dem Rückenmark eines an fortgeschrittener Tabes zu Grunde gegangenen Patienten. Weigert-Pal'sche Markscheidenfärbung. Die Präparate werden deshalb bei stärkerer Vergrösserung reproducirt, damit auch die Zeichnung des Schnittes aus dem untersten Conus noch gut zu erkennen ist.

Digitized by Google

II.

Zur Lehre, insbesondere zur pathologischen Anatomie der nicht-eitrigen Encephalitis.

Von

Dr. M. Friedmann,
Nervenarzt in Mannheim.

(Mit 3 Abbildungen im Text und Tafel VII, VIII.)

Ein Fall mit recht charakteristischem Befund, den ich anatomisch genau zu untersuchen vor Kurzem Gelegenheit hatte, giebt mir den Anlass, auf das Gebiet der nicht eitrigen Encephalitis zurückzukommen, welchem ich vor 8 Jahren die damals eingehendste Erforschung hatte zu Theil werden lassen.[1]) Dass diesen Studien im Ganzen wenig Beachtung geschenkt worden ist, rührt zum Theil wenigstens wohl daher, dass die Sachlage sich inzwischen sehr verändert hat. Damals hatte die Kenntniss dieser Encephalitisgruppe sich noch in jenem ersten Vorstadium befunden, wo man als klinisch unerkennbare und zusammenhanglose Thatsachen einige Sectionsfälle besass, die nur in ihrer Eigenschaft als anatomisch auffällige Veränderungen Interesse erweckten. Wenn umgekehrt das der pathologischen Histogenese dienstbare Thierexperiment mehr, als bei jedem anderen Gehirnprocess, Bearbeiter fand, so wogen hier allgemeinere theoretische Gesichtspunkte vor, einmal die ein halbes Jahrhundert die Forschung bis zu Virchow's Auftreten in Athem haltende Frage nach dem Ursprung der Encephalomalacie überhaupt, die man ebenso oft en bloc für entzündlich wie für gangränös erklärte. Dann war die streitige Entzündungslehre an einem so interessanten Gewebe, wie der centralen Nervensubstanz, zu vervollständigen. Ich selbst war nach dem Vorgange Ziegler's[2]), der aber nur das beschränkte Gebiet der Stichwunden des Gehirns erfolgreich studirte, der Erste, der es unternahm, ätiologisch differente Reize systematisch auf das Gehirn einwirken zu lassen, um die Reaction dieses Organs bei eitrigen und bei nicht-eitrigen Entzündungen in Vergleich setzen zu können, und zugleich um den Ablauf dieser Processe in den aufeinanderfolgenden Stadien vollständiger zu übersehen, als dies bei der Spärlichkeit der vor-

1) Friedmann, Studien zur patholog. Anatomie d. acuten Encephalitis. Arch. f. Psychiatrie. Bd. XXI. 1890. S. 461 u. 836.

2) Ziegler, Lehrb. d. patholog. Anatomie. II. Bd. Jena 1887. 5. Aufl. S. 358.

Digitized by Google

handenen Autopsien sonst möglich gewesen wäre. Bis dahin hatte noch beinahe unwidersprochen in allen Lehrbüchern das ältere Schema Geltung besessen, nach welchem die „rothe entzündliche Erweichung" auch wieder en bloc für das allgemein gleiche Primärstadium der eitrigen wie der nicht eitrigen Encephalitis gehalten wurde, das sich durch die reichliche Rundzellenansammlung von der nekrobiotischen Erweichung unterscheidet, und das bei nicht zur Eiterung fortschreitendem, d. h. wie man fälschlich allgemein es ausdrückte, zur Heilung übergehendem Verlauf der Körnchenzellenanhäufung Platz mache, um schliesslich in einer Cyste, Narbe oder Sklerose zu endigen. Damit war in diesem zweiten Stadium, der „gelben Erweichung", der Process von der legalen Encephalomalacie schon nicht mehr histologisch zu differenziren. Das ganze Schema war offenbar zum einen Theil der alten Darstellung Rokitansky's[1]) entnommen, der zu der Partei gehörte, die jede Erweichung als entzündlich auffasste, zum anderen Theil fusste es auf den Erfahrungen bei Gehirnverletzungen des Menschen.

In der angegebenen Fassung ist nun die Lehre jedenfalls irrthümlich, aber der Sachverhalt ist ein complicirter, so dass ich es vorziehe, im Zusammenhang darauf zurückzukommen, wenn die anatomischen Thatsachen mit Einschluss des hier zu berichtenden lehrreichen Falles dem Leser zu seiner Beurtheilung vorgelegt sind. Für jetzt mag es bei einer ganz kurzen orientirenden Bemerkung sein Bewenden haben. Heilung durch frühe Fettkörnchenmetamorphose der Eiterzellenmassen habe ich in meinen Experimenten mit infectiösem Material nie bemerkt, dagegen kommt es wie bekannt — ich werde ebenfalls solch einen Fall noch anführen können — beim Menschen neben einem eitrigem Grundprocess, z. B. schwerer eitriger Meningitis, zu Gehirnherden von zweifellos primär nicht-eitrigem Charakter, höchst wahrscheinlich durch die irritirenden Bacterientoxine bewirkt. Die Fettkörnchenzelle tritt, wie bei jeglichem erweichenden Gehirnprocess auch bei der Eiterung auf, aber zu jeder Zeit vom dritten Tage ab. Ich habe sie auch nicht sowohl zwischen den compacten Rundzellenhaufen gesehen, als in einer angrenzenden nekrobiotischen Gewebszone und allerdings dann am häufigsten, wenn in irgend einer Periode die Abkapselung begann und die Eiterzellenauswanderung also in gelinderem Maasse erfolgte. Bei der irritativen oder nicht-eitrigen Encephalitis nun ist andererseits in der That der Reizzustand und die Betheiligung des Gefässinhaltes stets die eine und die früheste Componente, denn das fixe Gewebe fängt erst nach einem zwei- bis dreitägigen Latenzstadium an, wie ich gezeigt habe, active Reizzustände, zunächst Schwellungserscheinungen darzubieten, und auch

1) Rokitansky, Lehrb. d. patholog. Anatomie. 3. Aufl. 1856. II. Bd. S. 457.

Digitized by Google

die Körnchenzelle ist erst von da ab ausgebildet zu sehen. Dann folgt allerdings sehr rasch, in 1—2 Tagen, die Zellenneubildung aus präexistenten Elementen, bei subacuter Reizung freilich geschieht das langsamer. Von da ab tritt zugleich bei nicht eitrigen Processen die Betheiligung des Gefässinhaltes — aber nicht des perivasculären Gewebes — wesentlich zurück. Was etwa schon im ersten Frühstadium als Unterscheidungsmerkmal gegen den eitrigen Process histologisch geltend gemacht werden kann, davon später.

Ein eigenartiger Zufall hat es gefügt, dass die jetzt reichlicher, in etwas über einem Dutzend Fällen vorliegenden Autopsien der irritativen Entzündung beinahe sämmtlich dieser anfänglichen Latenzperiode zugehören. Die anatomischen Zustände waren daher einfache und wenig charakteristische; in dem einen Fall — von Bücklers — der sehr werthvolle Befunde der bereits im Gange befindlichen Gewebsreizung darbietet, hat es der Autor ebensowenig wie die meisten Anderen für nöthig erachtet, die bereits vorliegenden Untersuchungen seiner Vorgänger zum Vergleiche heranzuziehen. Die Hämorrhagie an sich ist nun nicht specifisch für den nicht-eitrigen Process; infectiöse Emboli können, wie ich das selbst in einem Fall beobachtet habe, sehr schwere hämorrhagische Gehirnblutungen verursachen. Die ganze Lehre befindet sich daher noch beinahe auf dem gleichen Stande, wie zur Zeit meiner Untersuchungen. Es mag mir daher erlaubt sein, sie nochmals in allgemeinerem Sinne zu bearbeiten.

So gut wie gänzlich verschwunden ist, wieder ohne dass eine weitere Discussion darüber seither stattgefunden hätte, die frühere sogen. parenchymatöse Encephalitis. Man verstand darunter Zweierlei: entweder die einfache homogene Schwellung von Ganglienzellen und Axencylindern — aber oft auch nur geschwellte Gliazellen, die für letztere imponirten — oder aber die Neubildung der grossen aus dem fixen Gewebe hervorgegangenen Entzündungszellen, der „activen" oder „albuminoiden" Körnchenzelle, der epitheloiden Zelle, oder wie man sie sonst nannte. Man leitete sie von den Axencylindern her, dann wenn sie, wie im Falle von Meyer und Beyer[1]), in regelrechten Zellzeilen aufmarschirten. In anderen Fällen ist beinahe zweifellos wieder die gleiche Zelle von der Ganglienzelle hergeleitet worden (so von Klebs und seinen Schülern), und dann wurde die entzündliche Neubildung als Neurogliom gedeutet. Man hat auch strahlige Zellen mit Ausläufern statt der runden gesehen: in allen Fällen hatte man noch nicht ge-

1) Meyer u. Beyer, Ueber parenchymat. Entzündung des Centralnervensystems. Arch. f. Psychiatr. Bd. XII. S. 392; ferner Danillo, Encéphalite parenchymateuse. Archives de Neurologie. Nr. 17. 1883 (Separatabdruck).

Digitized by Google

wusst, dass sowohl die Schwellung der fixen Elemente ein actives Phänomen jeder acuten primären Encephalitis ist, als auch, dass jene runde und strahlige Zelle ihr Hauptproduct bei den intensiveren Graden darstellt, und dass die letztere zuverlässig und leicht erkennbar, mindestens ganz überwiegend aus dem Neurogliaelement hervorgeht. Nachdem noch Stricker und seine Schüler die parenchymatöse Wucherung in weitgehendster Weise gelehrt hatten, sind diese zum Theil phantastischen Deutungen durch die Verwerthung der karyokinetischen Theilungsbilder rasch beseitigt worden. Die Axencylinder sind selbstverständlich absolut inactiv. Zu der schwierigeren Frage, wie weit die Ganglienzelle Mitosenbilder liefert, hat der vorliegende, auf die weisse Substanz begrenzte Fall kein ferneres Material geliefert, so dass ich darauf nicht zurückkommen werde.[1])

Wie nun aber vorhin gesagt, die ganze Sachlage hat sich inzwischen bedeutend verschoben. Gerade die klinische Forschung ist in den letzten Jahren in ungeahnter Weise vor der anatomischen in den Vordergrund getreten; wir vermögen jetzt wenigstens theilweise ein abgerundetes Krankheitsbild einer dieser Formen festzustellen, wir wissen, dass darunter solche sich finden, die zu den best heilbaren unter den schweren organischen Gehirnkrankheiten zählen, und es ist das für uns als Aerzte der sicherlich schönste Erfolg in dieser ganzen Krankheitslehre. Dass wir ihn in erster Linie drei Forschern verdanken, Wernicke, Strümpell und Oppenheim, das braucht an dieser Stelle nicht besonders hervorgehoben zu werden. Ebensowenig aber, dass wir damit nur einen kleinen Ausschnitt aus dem ganzen Gebiet zu übersehen vermögen, so klein, dass es kaum einen Werth hat, alle die vorhandenen Lücken unserer Erkenntniss einzeln aufzuzählen.

Auf die noch am besten gekannte Polioencephalitis Wernicke's weiter einzugehen, werde ich hier keinen Anlass haben gemäss der Beschaffenheit meiner eigenen Beobachtungen, obwohl ja auch Uebergänge zwischen dieser specifisch localisirten und der Strümpell-Leichtenstern'schen herdförmigen, sog. hämorrhagischen Encephalitis existiren (z. B. in Fällen von Eisenlohr[2]), Murawieff[3]), Freyhan und klinisch von A. Fränkel.) Aber auch die Mittheilungen über die letztere Gruppe sind als noch frisch in der Fachgenossen Erinnerung haftend zu betrachten, sie waren an und für sich einfacher Art und sind beinahe in jeder neuen Publication und in den

1) Vgl. Friedmann, Ueber progr. Veränderg. d. Ganglienzellen bei Entzündungen. Arch. f. Psych. Bd. XIX. S. 244.

2) Eisenlohr, Deutsch. med. Wochenschr. 1892. Nr. 47.

3) Murawieff, Neurolog. Centralbl. 1897. S. 106.

Digitized by Google

zahlreichen Influenza-Monographien wieder mehr oder minder vollständig zusammengestellt worden, am besten jedenfalls von Oppenheim. Ich werde sie daher nur cursorisch nennen, weil ich mich später doch öfter auf sie werde beziehen müssen. Mit am empfindlichsten sind die Lücken in der Aetiologie und Pathogenese; nachgewiesen ist nur der Zusammenhang mit der Influenza, und zwar durch die wichtigen bacteriologischen Arbeiten von Pfuhl[1]) und Nauwerck[2]) und durch die schöne Experimentalstudie von Cantani[3]). Der letztere konnte, nachdem auch der Streptococcus pyogenes aureus schon in ähnlicher Weise studirt worden war (so z. B. von Thoinet und Masselin [Revue de médec. 1894. p. 443], welche Rückenmarkslähmungen durch Einspritzung des Pilzes in die Ohrvene des Kaninchens erzeugten), Cantani also, sage ich, konnte ein Dreifaches nachweisen: erstlich dass die Gehirnsubstanz (seiner Kaninchen) einen besonders günstigen Nährboden für den Influenzabacillus darbietet, wo er sich rasch vermehrt; zweitens dass dieser Bacillus schon in sehr kleiner Menge ins Gehirn implantirt alsbald capilläre Blutungen, Encephalitis und Lähmungen, zunächst der Hinterextremitäten, bewirkt, welchen letzteren in kurzer Frist der Tod folgt unter tiefer Lähmung aller animalen Processe; dass aber drittens nicht der lebende Bacillus an sich, sondern ein in ihm enthaltenes intercelluläres Gift die genannten Folgeerscheinungen hervorruft. Denn die vorsichtig abgetödteten Culturen wirken ganz ebenso wie der lebende Pilz, und auch der letztere erzeugt die Zustände nur, wenn er sich im Körper des Thieres genügend vermehrt hat, um die wirksame Toxinmenge in sich hervorzubringen. Dieses Influenzagift scheint aber specifisch die Nervensubstanz anzugreifen, denn andere, ähnlich applicirte Bacteriengifte vermochten selbst in grösseren Dosen nicht die gleichen nervösen Symptome ins Dasein zu rufen.

Der letztere Satz aus den im Uebrigen principiell wichtigen Ergebnissen Cantani's besteht indess wohl nur mit einer gewissen Einschränkung zu Recht; denn wie schon gesagt, bei typischer Pyämie und allen drei Formen der Meningitis[4]) finden sich metastatisch, bezw. embolisch erzeugte Gehirnherde, analog denen der Influenza, und allemal müssen wir den gleichen Hergang voraussetzen: Verschleppung der pathogenen Pilze an die Stelle des Gehirnherdes durch den Blutstrom,

1) Pfuhl, Berl. klin. Wochenschr. 1892. Nr. 39/40.

2) Nauwerck, Deutsch. med. Wochenschr. 1895. Nr. 25.

3) Cantani jun., Wirkung d. Influenzabacillus auf das Centralnervensystem. Zeitschr. f. Hygiene u. Infectionskrankh. 23. Bd. 1896. S. 265.

4) Vergl. Klebs, Virch. Arch. Bd. XXXIV.; Hüttenbrenner, Zeitschr. f. Heilkunde. Bd. VIII. S. 471; Friedmann, Arch. f. Psych. XXI. S. 842 u. 852.

Digitized by Google

wobei aus uns unbekannten Gründen nur die Bacterientoxine heftige Hyperämien hervorrufen und irritirend auf das fixe Gewebe selbst einwirken, während die sonst gewöhnliche chemotaktische Anziehung auf die Rundzellen des kreisenden Blutstromes, also die eitererregende Wirkung der Pilze sehr zurücktritt. Damit ist denn auch die Brücke geschlagen zwischen diesen Encephalitisfällen infectiöser Herkunft und solchen von weit abweichender Verursachung, speciell denjenigen, wie sie ein beliebiger starker chemischer Reiz in den Experimenten bei Thieren oder auch ein Trauma beim Menschen erzeugen kann, und gerade unser jetziger Fall wird es wieder überraschend genug belegen, wie vollständig der histologische Process in beiden Gruppen von Fällen übereinstimmen kann. Die Gewebsentzündung ist eben die allgemeine Reaction auf jeden irgendwie gestalteten inadäquaten Reiz; und nur die geschützte Lage des Gehirns und vielleicht die vollkommenen regulativen Einrichtungen der Blutcirculation im Schädel bedingen es, dass ausser den ins Blut dringenden pathogenen Pilzen so wenig starke Irritamente das Gehirn erreichen, speciell nicht schwere Erkältungen, denen das Rückenmarck doch ab und zu zugänglich wird.

Unter diesem Gesichtspunkte scheint es mir nicht ohne Interesse zu sein, einen freilich nur klinisch von mir untersuchten Fall von sehr ausgeprägten nervösen Folgeerscheinungen nach Hitzschlag anzuführen, also einem Zustand mit besonders schweren venösen Hyperämien, bei dem sonst etwa nur noch eine Autointoxication des Organismus (man hat z. B. an Kreatinin gedacht) ursächlich in Betracht kommt. Das Symptomenbild erweckt wenigstens den Verdacht, dass hier eine Encephalitis entstanden war.

1. Fall. Philipp Erdmann, 28 Jahre, Militärinvalide. Pat. erlitt vor 6 Jahren mitten in voller Gesundheit beim Ausmarsch einen typischen Hitzschlag und lag sofort darnach 9 Tage lang bewusstlos unter meningitisähnlichen Symptomen darnieder. Beim Erwachen fand er sich gelähmt an allen vier Gliedern und wurde bald darnach als Vollinvalide vom Militär entlassen. Allmählich im Laufe der Jahre trat eine merkliche Besserung ein. Hauptbeschwerde blieb Schwäche der Glieder und krampfartige Spannungen in denselben, ferner anfangs sehr stürmische, aber auch jetzt noch oft starke Hinterkopfschmerzen; Schwitzen geschah bis heute nur rechtsseitig, nicht links, beim Gähnen entsteht leicht ein trismusartiger Krampf; Stuhl- und Urinentleerung blieben in Ordnung. Ebenso war die Intelligenz normal oder nicht wesentlich gestört. Aus dem jetzt (nach 6 Jahren) zum Zweck der Rentenbestimmung unter meiner Leitung aufgenommenen ausführlichen Untersuchungsbefunde seien nur die wichtigsten Momente angeführt: am Kopf ist wenig Auffälliges, leichte Pupillendifferenz, aber gute Lichtreaction; dagegen ist die Sprache etwas in der Articulation gehemmt. Entschieden im Vordergrunde steht die Parese und tonische Starre, resp. Rigidität in der gesammten Gliedermusculatur, demnächst die Sensibilitätsabstumpfung. Sämmtliche Arm-, Hand- und Fingerbewegungen ge-

Digitized by Google

schehen steif, langsam und kraftlos, überall setzt sich hier passiven Bewegungsversuchen ein lebhafter elastischer Widerstand entgegen. Dasselbe findet sich an den Beinen, wo die passive Ueberwindung der Starre sofort zu schmerzhaften tonischen Krämpfen führt. Am lästigsten ist aber hier eine permanente Abductionscontractur im Hüftgelenk, der Art, dass die Füsse ständig an der Basis ca. 45 cm von einander getrennt und etwas nach innen rotirt und platt aufgesetzt werden müssen, und auch hier mit Gewalt und unter Schmerzen nur wenige Centimeter genähert werden können. Gehen auf kurze Strecken und mühsam gelingt jedoch. Am Knie- und Fussgelenk ist die Rigidität geringer; die grobe Kraft ist überall bedeutend herabgesetzt, dagegen fühlt sich die Musculatur derb und hart contrahirt an, ist von mässigem Volumen, aber nirgends auffällig atrophirt. Die elektrische Prüfung ergiebt ausnahmslos normale Werthe und Zuckungsform. Die Patellarreflexe sind deutlich erhöht, Fussclonus leicht angedeutet, Sohlen- und Cremasterreflexe fehlen. Die Sensibilität zeigte sich eigenthümlich und anscheinend innerhalb dreier Zonen herabgesetzt: zunächst an den Armen, allein mit Ausnahme des linken Zeigefingers, und an Nacken und Brust bis in die Nähe des dritten Intercostalraumes; dann kommt eine gut empfindende Partie bis zum siebenten Intercostalraum, dann wieder mässige Stumpfheit der Empfindung bis zu den Knieen, von da ab an den Unterschenkeln und Füssen ausgeprägte schwerere tactile Dysästhesie. Gefühl für warm und kalt verhält sich desgleichen. Schmerzwahrnehmung erscheint aber überall erhalten, denn etwas anhaltende Nadelstiche bewirken solchen stets. An der Wirbelsäule ist der 3. und 4. Halswirbel, ferner der achte Rücken- und der 1. Lendenwirbel jeweils lebhaft druckempfindlich. Herabgesetzt in erheblichem Grade ist auch das Lagegefühl in Armen und Beinen. —

Es ist hier nicht der Ort zu einer genaueren diagnostischen Erörterung über diese merkwürdige Beobachtung. Soviel kann man aber sagen, dass das Symptomenbild mit der starken Rigidität und den tonischen Reflexkrämpfen verbunden mit Parese ohne degenerative Atrophie in der gesammten Gliedermusculatur, dazu der ständigen Contractur in den Oberschenkelabductoren und der Sensibilitätsstörung nicht dem entspricht, was man sonst unter der spastischen Spinalparalyse zusammenzufassen pflegt. Vielmehr erinnert es sofort an die cerebrale spastische Paraplegie des frühesten Kindesalters. Dazu kommt die Entstehungsursache, und es ist ja bekannt, dass die colossale Hyperämie des Hitzschlages die Meningen und die Substanz des Gehirns in erster Linie betrifft, und ferner kommt dazu das ganz acute Auftreten der Gliederlähmungen sofort beim Erwachen aus dem Coma und ohne wesentliche Störung der Blasen- und Mastdarmfunction, und drittens das Fehlen der Muskelentartung, welche bei einer schweren Myelitis oder Blutung im oberen Rückenmark, an die man sonst denken könnte, doch gewiss Platz gegriffen hätte. Die übrigen Symptome, der Hinterkopfschmerz, der reflectorische Kieferkrampf beim Gähnen, das halbseitige Schwitzen, ferner die zonenförmig begrenzten Sensibilitätsstörungen, sind mit Ausnahme des erst-

Digitized by Google

genannten merkwürdig isolirte Symptome, so dass man an disseminirte, zum Theil kleine Herde denken kann, wobei die Gefühlsstörung den vorhin genannten, ebenfalls isolirt empfindlichen Wirbeln entsprechen könnte. Doch darüber möchte ich mich nicht verbreiten; die Hauptsache ist, dass man acut durch den Hitzschlag entstandene encephalitische Herde in der Pyramidenbahnregion des Vorderhirns wohl wird annehmen müssen, entweder in der Gegend der Centralwindungen selbst oder nach Analogie noch wahrscheinlicher in der angrenzenden Markstrahlung. Diese Dinge sind ja neuerdings oft und auch von mir selbst einmal (Deutsch. Zeitschr. f. Nervenheilk. Bd. III. S. 207) durchgesprochen worden.

Beobachtungen ähnlicher Art sind offenbar selten, isolirte Lähmungen von halbseitiger Localisirung habe ich ab und zu verzeichnet gefunden [1]), in der Regel führt der Hitzschlag entweder zum Tode oder er heilt völlig, event. mit mehr allgemein nervösen Folgeerscheinungen. Aber es ist principiell wichtig, dass stürmische Circulationsstörungen im Gehirn auch einmal zu Entzündungsherden führen können, und im Grossen und Ganzen wird ja die Ueberhitzung von der schweren Erkältung nicht so sehr abweichende physiologische Störungen herbeiführen. Auch in anderer Richtung wird man sich einer hier anknüpfenden Vermuthung nicht ganz verschliessen können: es ist bekannt, wie oft die erst innerhalb der kindlichen Entwicklung eintretende Idiotie oder auch Lähmungen im Kindesalter mit schweren wiederholten Convulsionen einsetzen. Man hat nun bisher wohl beinahe stets die Convulsionen nur als die erste Aeusserung des bereits in Entwicklung begriffenen organischen Gehirnleidens angesehen. Wäre es aber nicht auch möglich, dass die die Krämpfe begleitenden schweren Hyperämien auch wieder an und für sich schon einen entzündlichen Zustand, etwa um entstandene kleine Hämorrhagien, bei dem noch weniger widerstandsfähigen Organ hervorriefen?

Eine weitere Ursache der acuten Encephalitis ist die Embolie an und für sich. Es vermag diese, wie schon vor Jahren Messner [2]) und Bassi [3]) ausführlicher dargelegt haben, einen sofortigen primären Reizzustand von acut entzündlichem Charakter herbeizuführen; dabei kann wie in einem schon früher von mir untersuchten Fall, auf den ich später zurückkommen werde, der Embolus selbst ein gutartiger, nicht

1) Jakubasch, Sonnenstich u. Hitzschlag. Berlin 1879; Obernier, Der Hitzschlag. Bonn 1867; Heubner, Hitzschlag. Realencyklopäd. d. ges. Heilkunde. 2. Aufl. Bd. IX.; Dittrich, Zeitschr. f. Heilkunde. Bd. XIV. 1893; vgl. auch die Jahrgänge des Jahresber. von Virchow-Hirsch.

2) Messner, Beiträge z. pathol. Anatomie d. Nervensystems. Strassburger Dissertation 1881.

3) Bassi, Duo casi di ramollissiment. cerebrale. Bologna 1878.

Digitized by Google

infectiöser sein. In diesem Falle bestand zugleich bei einer älteren Person eine chronische Lebercirrhose, und es mag vielleicht hier oft eine specielle Disposition durch allgemeines Siechthum des Organismus mitwirken.

Wenn ich nun auch glaube, dass den soeben genannten beiden Circulationsanomalien in Zukunft mehr Beachtung als bisher geschenkt werden sollte, so muss zur Zeit die Influenza doch als die beinahe einzige gut bekannte Ursache der primären nicht-eitrigen Encephalitis gelten, und in den übrigen Fällen müssen wir uns damit begnügen, dass wir öfter doch in der Lage sind, negativ durch Ausschliessen einer thrombotischen oder embolischen Nekrobiose oder der Lues den primär entzündlichen Ursprung zu begründen.

Durch die modernen Influenzaepidemien sind wir denn auch zu jener ungeahnt raschen Bereicherung an Erfahrungen über diese Affection gelangt, wie auch der später zu berichtende eigene Fall hierher gehört. Die Grundlage zur Beurtheilung dieser Fälle, bei welchen auf dem Leichentische meist die Hyperämie und Hämorrhagie weit im Vordergrunde stand, gaben zweifellos die Funde von Wernicke und Strümpell[1]). In den zwei Fällen des letzteren, welche in zwei- bis dreitägigem stürmischen Verlauf mit permanentem Coma, Fieber, Lähmungen und Muskelunruhe einen infectiösen Gesammthabitus darboten, fand sich beginnende Erweichung des Hemisphärenmarks von gelbröthlicher Färbung mit zahllosen kleinsten Blutaustritten, allgemeiner Hyperämie und reichlicher Auswanderung von Rundzellen in die Gefässscheiden, in die Umgebung der Gefässe und in kleinen Häufchen im Gewebe. Eine Hämorrhagie in die Rinde mit bereits makroskopisch leicht erkennbaren kleinen Eiterherden in der Umgebung sah bald darnach Virchow[2]) bei 6—7 tägigem, ebenfalls schwer fieberhaftem comatösen Verlauf. Dazu kommt die reiche und wichtige Beobachtungsreihe von Leichtenstern[3]), die von Bücklers[4]) ausführlicher bearbeitet wurde, ferner die ebenfalls mehrere Fälle betreffenden Mittheilungen von Fürbringer[5]) und Königsdorf[6]), ferner von Schmidt[7]), Stembo[8]),

1) Strümpell, Ueber primäre acute Encephalitis. D. Archiv f. klin. Med. Bd. 47.

2) Virchow-Senator, Deutsch. med. Wochenschr. 1891. Nr. 49 u. 51.

3) Leichtenstern, ebenda 1890. Nr. 23 u. 1892 Nr. 2.

4) Bücklers, Zur Kenntniss d. acut. primär. hämorrh. Encephalitis, Arch. f. Psychiatrie. Bd. XXIV. S. 730.

5) Fürbringer, Deutsch. med. Wochenschr. 1892. Nr. 3.

6) Königsdorf, ebenda 1892. S. 182.

7) Schmidt, ebenda 1892. S. 703.

8) Stembo, Petersburg. med. Wochenschr. 1893.

Digitized by Google

Brie[1]), Baginski[2]), in England drei Fälle von Prentin[3]), während in Frankreich, wie ich wenigstens einer Pariser These von Biet[4]) entnehme, diese Influenza-Apoplexien eher als gewöhnliche Blutungen in Folge einer Arteriitis angesehen werden, wie sie sich oft bei infectiösen Krankheiten bilden. Alle diese tödtlich ausgehenden Fälle verliefen gleichfalls sehr stürmisch, auffallend oft schon in 2—3 Tagen, ferner ebenfalls mit früh einsetzendem Coma oder Somnolenz, Lähmungszuständen, wiederholt auch schweren Convulsionen und in der Mehrzahl mit hohem Fieber. Anatomisch fand sich in oft mehrfachen, zum Theil annähernd symmetrischen Herden ausgedehnte blutige Sprenkelung, also die sog. punktförmige oder flohstichförmige Hämorrhagie mit kleinen, roth erweichten Partien, aber auch in anderen Fällen grössere und im Falle Schmidt's colossale Blutungen und Gewebszertrümmerung; mikroskopisch scheint die Extravasation von Rundzellen öfter ziemlich gering gewesen zu sein, aber besonders in den etwas älteren Fällen doch reichlicher; ungeformte fibrinöse Massen um die Gefässe finden sich öfter erwähnt, und ich habe sie in einem der publicirten Fälle später selbst gefunden, als ich Präparatstücke davon untersuchen durfte, während sie der Autor selbst nicht erwähnt hat.[5])

Neben diesen deletären Beobachtungen waren schon zu Beginn der Epidemien mildere, zur Heilung gelangende mitgetheilt worden, so von Leichtenstern, Erlenmeyer[6]), F. Müller[7]). Aber erst durch Oppenheim[8]) wurde die Pathologie dieser heilbaren Encephalitiden in entscheidender Weise aufgeklärt; Strümpell's Verdienst ist es aber auch hier wieder, die Möglichkeit einer Diagnose der Encephalitis in den Fällen bei Kindern zuerst energisch betont und die klinischen Merkmale schon damals (1885) festgestellt zu haben. Obwohl nun damals Strümpell's Aufstellung nicht ganz mit der wünschenswerthen Sicherheit zu beweisen war, so hatte er es mit voller Klarheit gegen-

1) Brie, Neurolog. Centralbl. 1897. S. 2.

2) Baginski, Münch. med. Wochenschr. 1892. Nr. 51.

3) Prentin, Medic. News 1890. 29. Aug.

4) Biet, Contribut. à l'étude des affect. nerv. consécut. à la grippe. Thése pour le doctorat. Paris 1895.

5) Zu diesen Beobachtungen treten neuestens 3 klinisch u. anatomisch untersuchte Fälle von Köppen (Ueber Encephalitis. Archiv f. Psych. Bd. XXX. 1898. S. 954), welche zum Theil neben den kleinen Hämorrhagien auch schon die weiteren Stadien mit grosszelliger Proliferation darboten.

6) Erlenmeyer, Jackson'sche Epilepsie nach Influenza. Berl. klin. Wochenschrift. 1890. Nr. 13.

7) F. Müller, ebenda 1890. Nr. 37.

8) H. Oppenheim, Die Prognose d. acut. nicht-eitrigen Encephalitis. Zeitschr. f. Nervenheilk. Bd. VI. 1895. S. 375.

Digitized by Google

über dem sich erhebenden vielfältigen Widerspruche wieder betont, dass man gerade durch die Würdigung der von ihm specieller umgrenzten klinischen Eigenthümlichkeiten des Verlaufs streben müsse, die Encephalitis der Kinder von der zweifellos ebenfalls oft genug vorkommenden embolischen Erweichung auszusondern, und erst von da ab ist der klinische Begriff dieser Krankheit in der Vorstellung der Aerzte wieder erweckt worden. Mit zweifellos scharfem Blick für das zunächst Erreichbare und praktisch Werthvolle hat seinerseits Oppenheim die prognostisch gutartigen Fälle für die Diagnose ins Auge gefasst, und er konnte die überraschend grosse Heilungstendenz der Affection, welche in der Literatur so überwiegend in Formen von erschütternder Schwere begegnet war, dadurch illustriren, dass er sechs genesene Patienten seiner Beobachtung nur einem ihm auf dem Leichentische vorliegenden Falle gegenüberstellte. Greife ich hier für unseren Zweck nur die zwei entscheidenden Punkte seiner Diagnosenstellung heraus, so ist es einmal wieder der Ausschluss der gewöhnlichen concurrirenden Momente der Aetiologie, besonders die Thatsache des meist jugendlichen Alters und der voraufgehenden vollen Gesundheit der Patienten, und zweitens das gesammte Verlaufsbild mit den initialen Erscheinungen einer allgemeinen Erkrankung, der langsamen Entwicklung und dem ebenso allmählichen Verschwinden der Herdsymptome. Schweres Coma fehlte durchweg, dagegen bestand Apathie und mässige Benommenheit gewöhnlich und namentlich zu Beginn. Stauungspapille fand sich mehrfach, und ebenso verhielt sich das Fieber. Weitere analoge Beobachtungen liegen von A. Fränkel[1]), Thiele[2]), Bruns[3]), Köster[4]), auch wohl von Feinberg[5]) und Anderen vor.

Ich erlaube mir, aus einer Anzahl minder zuverlässiger, wohl hierher gehöriger Fälle einen solchen der sogen. Encephalitis pontis mit kurzem und günstigem Verlauf aus meiner eigenen Beobachtung in Kürze anzuführen; denn es ist hier gewiss eine Bereicherung der Casuistik noch sehr erwünscht.

2. Fall. Frau B., Gastwirthsgattin, 33 Jahre alt (aus der Praxis des Herrn Dr. Katz). In der Familie der Patientin sind verschiedene Tuberculosefälle vorgekommen, sie selbst litt einige Jahre an Lungenspitzenkatarrh, sie ist aber seit der letzten Entbindung vor $1\frac{1}{2}$ Jahren gesund gewesen, und es sind auch, wie ich gleich hinzufüge, in den inzwischen

1) A. Fränkel, Deutsch. med. Wochenschr. 1895. V. S. 69.

2) Thiele, Z. Prognose bei acut. hämorrh. Encephalitis. Charité-Annalen XX. 1895.

3) Bruns, Neurolog. Centralbl. 1895. S. 976.

4) Köster, Deutsch. med. Wochenschr. 1895. V. S. 70

5) Feinberg, Encephalit. hämorrh. im Verlaufe d. Influenza. Neurolog. Centralbl. 1897. S. 640.

Digitized by Google

Digitized by Google

anästhesie rechts war etwas geringer geworden. Der Geschmack links noch stumpf. Patellarreflexsteigerung und Fussclonus bestand nur rechts. Subjectiv störte nur der Schwindel beim Versuche sich aufzurichten, und ein innerer Schmerz im rechten Ohr. Von da ab besserten sich die Erscheinungen zusehends von Tag zu Tag, und nach weiteren zwei Wochen, also nach im Ganzen 7 Wochen seit Beginn waren alle Krankheitssymptome gewichen. Die Pat. ist seither andauernd in bester Gesundheit, nun seit über 4 Jahren, geblieben. —

Auch in diesem Falle darf ich mich auf wenige epikritische Bemerkungen beschränken. Ueber die Localisation kann kein Zweifel bestehen: es muss ein kleiner linksseitiger Herd grossentheils in der Haubenstrahlung des Pons oberhalb des Kerns des — total paretischen — Facialis vorgelegen haben, welcher den sensiblen Trigeminuskern, vorwiegend dessen Chordatheil berührt hat und direct die alternirende Hemianästhesie verursachen musste. Kopf- und Augenablenkung (vom Herde abgewendet), Erbrechen und Schwindel sind bekanntlich sehr gewöhnliche Symptome von Ponsherden. Interessant ist die weit reichende Reizwirkung auf die Pyramidenbahn, welche zu der starken halbseitigen Reflexsteigerung führte.[1]) Schwieriger war die pathologisch-anatomische Diagnose gewesen, besonders bei dem anfangs waltenden Tuberculoseverdacht. Jetzt aber darf wohl eine Encephalitis pontis annähernd sicher vorausgesetzt werden: eine initiale kleine Blutung und Hyperämie erklärt den raschen Beginn am besten; das Fehlen jedes Insultes, die Stärke und lange Dauer der vorhandenen Reizerscheinungen, durch beinahe 5 Wochen auf der Höhe bleibend, dann der rasche Abfall und Uebergang zur vollkommenen Genesung im Laufe von 2 Wochen, das ist eine Verlaufsgestaltung, wie sie bei apoplektischen Blutungen kaum vorkommt. Ueberdies fehlte bei der gesunden jungen und kräftigen Frau jeder Anlass dazu. Ebensowenig konnte Potus angeschuldigt werden, und von irgend einem Verdacht auf Lues war auch dem Hausarzte nichts bekannt. In der That hatten wir auch gar nicht eine antisyphilitische Cur eingeleitet. Eine eigentliche Ursache haben wir auch freilich nicht für die Encephalitis ermittelt; auf eine vorausgegangene Grippe ist von uns wohl damals zu wenig gefahndet worden. Jedenfalls kommt sie bei uns seit 1892 in mehr leichteren Formen die ganze kältere Jahreszeit hindurch recht häufig vor. —

Es lässt sich nun nicht verkennen, dass die soeben besprochene ganze Kategorie der günstig, mit vollkommener Herstellung verlaufenden Encephalitisfälle, wie sie Oppenheim zuerst in einem Gesammtbilde

1) Ueber Untersuchung auf Stauungspapille, die ich angeregt hatte, finde ich leider nichts mehr in meinen Notizen, wohl aber, dass Sehkraft u. Gesichtsfeld von mir normal befunden wurden.

Digitized by Google

vereinigt hatte, auch ihrem sonstigen klinischen Charakter nach eine von den schwer comatös und oft foudroyant tödtlich auftretenden Formen der anderen Autoren differente Gruppe darzustellen scheint. Dass die Gehirnlues sehr ähnliche Zustände herbeizuführen vermag, speciell gerade im Gebiete des Pons, darüber besteht nirgends ein Zweifel, und derartige Bedenken, die recht schwer im einzelnen Falle zu widerlegen sind, wurden auch von Fürbringer[1]) u. A. bereits geltend gemacht. Mit Rücksicht auf diese beiden Momente war ein Sectionsbefund der milder verlaufenden Form zur Stützung des neuen Standpunktes nothwendig, und diese Lücke füllt in der That der nunmehr zu berichtende Fall aus.

Gegenwärtig steht aber die Sachlage noch so, dass eine einzige Beobachtung, wie die unsrige, wo die Krankheit gleichzeitig im Stadium der frühen, aber schon vollkommen ausgeprägten cystischen Abkapselung bezw. Abheilung und in der Frühperiode eines daneben frisch entflammten jüngeren Entzündungsherdes angetroffen wird, dass eine solche Combination, sage ich, über die elementarsten und tief einschneidenden Probleme der ganzen Encephalitislehre neue wichtige Aufklärungen bringen kann.

Wir besitzen auf dem rein anatomischen Gebiet bisher zwei anscheinend sehr differente Entzündungsbilder, das neuere der sogen. hämorrhagischen Encephalitis, das vorhin kurz geschildert wurde, und das ältere der früher sogen. parenchymatösen Encephalitis[2]) mit starken Schwellungsformen und grosszelligen entzündlichen Neubildungen, das jedoch von mir als die typische Form der durch stärkere Reize erzeugten Gehirnentzündung nachgewiesen wurde. Sind das nun ganz verschiedene Dinge? Haben wir vielmehr nur zwei sich folgende Entwicklungszustände vor uns, nämlich eine initiale Hyperämie, die durch die besondere Eigenthümlichkeit der Influenza leicht bis zu Hämorrhagien führt, und dann die nach dreitägiger Latenzzeit sich einstellende entzündliche Reaction des fixen Gewebes als zweites Stadium? Oder endlich giebt es hier verschiedene Intensitätsstufen eines und desselben Grundprocesses, d. h. der „irritativen Encephaltis"? Wir sehen es ja auch sonst bei jeder schweren Encephalitis an ganz benachbarten Stellen das eine Mal nur zur Körnchenzellennekrobiose, das zweite Mal nur zur Gewebs- und Zellenschwellung und daneben endlich zur typischen Zellenproliferation kommen. Es ist viel zu wenig bekannt, welches

1) Fürbringer (in der Discussion zu Oppenheim's Vortrag), Deutsch. med. Wochenschr. 1895. V. S. 69.

2) Die Virchow'sche „interstitielle Encephalitis" der Neugeborenen hat auch in neuerer Zeit keine Stütze mehr gefunden.

Digitized by Google

Conglomerat wechselnder Veränderungen einen solchen Herd mittleren Alters, d. h. von einer bis mehreren Wochen zusammensetzt.

Damit werden zugleich zwei nahe verwandte Fragen berührt: einmal ist die anatomische Entzündungsdiagnose in so manchem der Fälle von Influenzaapoplexie keineswegs hinreichend geklärt. Die Befunde sind denn doch nicht identisch mit denjenigen Strümpell's, und auch bei diesen selbst kann man sehr fragen, ob nicht eine eitrige Schmelzung weiterhin daraus geworden wäre, etwa ähnlich wie im Fall von Virchow-Senator. Dass man im Ausland nicht ohne Grund diese Frage für eine noch schwebende hält, wurde schon angeführt. Eine solche Unsicherheit muss bestehen, so lange nur erste Frühstadien zur Beobachtung vorliegen. Hat man dann zweitens die Möglichkeit differenter Formen oder Intensitätsstufen der irritativen Encephalitis im Auge, so drängt sich natürlich der Gedanke auf, ob sie nicht jeweils die eine der klinisch schweren, die andere der Gruppe heilbarer Zustände zugehören. An sich ist das freilich nicht so einleuchtend, wie es beim ersten Blick scheint; denn jenes schwere, acut bedrohliche Coma wird kaum von dem encephalitischen Process selbst bedingt werden, sondern, wie schon Cantani gezeigt hat, von der toxämischen Allgemeinvergiftung der Influenzainfection, oder aber von einem Gehirninsult durch heftige Blutung, durch allgemeines Gehirnödem und dergl.

Das sind aber gewiss nicht die einzigen Probleme, die für ein mittleres Entzündungsstadium vorliegen. Was wissen wir denn gegenwärtig bei diesen acuten Processen überhaupt von frühen, primären Heilungsvorgängen, anatomisch gesprochen, ausser von Thierexperimenten her? Und wie weit dürfen wir aus diesen letzteren Schlüsse für genuine menschliche Encephalitiden entnehmen? Das war bisher sehr zweifelhaft, und unser jetziger Fall hat mich auch deshalb so besonders interessirt, weil er der erste ist, wo in diesem praktisch so wichtigen Punkte des primären Heilungsvorganges volle Uebereinstimmung sich fand zwischen der menschlichen Pathologie und dem Thierexperiment. Freilich, es giebt starke Gründe, anzunehmen, dass etwa aus dem Schwellungsstadium heraus — es ist dies von der Rumpf'schen Quellung radical zu unterscheiden — auch eine, anatomisch gesprochen, vollkommene Wiederherstellung existirt, neben einer frühzeitigen Narbenheilung. Wissen wir ja doch schon durch Nissl[1]), dass auch erheblich veränderte Ganglienzellen in grossem Umfange zur Norm zurückkehren, und wenn im Rückenmark, wo ein, auch kleiner, Defect in den weissen Strängen merkbar bleiben wird, bei vollkommenen Lähmungen in der

1) Man vgl. dazu die Darstellung in Goldscheider u. Flatau, Norm. u. pathol. Anatomie der Nervenzellen. Berlin 1898.

Digitized by Google

Dauer mehrerer Wochen klinisch die unversehrte Function wiederkehrt, wie ich das selbst schon 2 mal nach Influenza erlebt habe, so kann man da wohl nur an wirkliche anatomische Heilung denken.

Ferner noch, man kennt die Zweifel, welche bezüglich der Frage bestehen, ob die mit Lähmungsdefecten, mit Idiotie und folgender Epilepsie, mit dem ferneren Bilde der Herdsklerose ausgehenden acuten Zustände, ob das primäre acute Encephalitiden sind; und man weiss, dass es in erster Linie die pathologische Anatomie ist, welche uns die Antwort darauf schuldig geblieben ist, weil sie zumeist die encephalitische Cyste, Höhle oder Narbenschwiele nicht zuverlässig unterscheiden kann von den Endausgängen der Nekrobiosen, von gliomatösen Wucherungen u. dergl. Auch deshalb also war es sehr wichtig, hier einmal eine Cystenbildung bei einem wohlcharakterisirten acuten Entzündungszustande vor sich zu haben, wo man die Formation der Cyste in statu nascendi beobachten und zugleich genauer als bisher die histologischen Eigenthümlichkeiten eines solchen Herganges feststellen konnte.

Es thut mir leid, dass ich den Leser mit diesen etwas langweiligen Vorbetrachtungen behelligen musste, aber ich finde sie in den bisherigen Publicationen beinahe ganz vernachlässigt, und es war doch am Platze, vor einer histologischen Detailbeschreibung auf die Ziele derselben hinzuweisen. Ueberdies werden solche Fälle, wo das gesammte Entwicklungsbild sich so klar und einfach entrollt, wohl nicht oft wieder kehren.

Die Krankengeschichte verdanke ich der Güte des Herrn Medicinalrath Dr. Stehberger, während ich selbst nur die Section und die mikroskopische Untersuchung vornahm. Es ist deshalb vorab nöthig zu bemerken, dass die klinische Beobachtung, die ohne die Absicht einer etwaigen wissenschaftlichen Verwerthung stattfand, keinerlei Detail und nur den Umriss des Krankeitsverlaufs darbietet.

3. Krankengeschichte.

Uebersicht: 52jährige, bis auf zeitweise asthmatische Anfälle gesunde Dame. Anfangs December Erkältungskrankheit (Grippe) mit Fieber; zwei Wochen darnach Apathie und bald darnach leichte motorische Aphasie und rechtsseitige Parese ohne Insult und langsam zunehmend. Nach weiteren zehn Tagen raschere Steigerung der Allgemeinsymptome, Schlaflosigkeit, Kopfschmerz, Unruhe. Sechs Wochen nach Beginn plötzliches Coma und Exitus am gleichen Tage. Bei der Section sonst nur mässige Herzbeutelverwachsung; am Gehirn zarte intacte Gefässe, starkes allgemeines Oedem, in der Marksubstanz des linken Stirnhirns eine wallnussgrosse Cyste mit glatter ablösbarer dünner Wandung, mit klarer gelber Flüssigkeit

Digitized by Google

gefüllt und nach dem Seitenventrikel durchgebrochen; hier frischere weissröthliche beginnende Erweichung.

Luise T., 52 Jahre alt, Wittwe. Die Patientin lebte in sehr angenehmen Verhältnissen, hatte mehrere gesunde erwachsene Kinder und war bisher gesund und leistungsfähig gewesen; nur litt sie seit den letzten 2 Jahren an zeitweisen, alle paar Monate sich einstellenden Anfällen von Herzasthma, die bisher sich nie bedrohlich gezeigt hatten und überdies in den letzten Monaten sich nicht wiederholt hatten. Am 1. December 1897 erkrankte sie, während damals auch sonst in der Stadt die Grippe häufig vorkam, an Schnupfen, Husten, mässigem Fieber und Herzklopfen und musste sich zu Bette legen. Am 4. December stand sie wieder auf, hatte kein Herzklopfen mehr, verlor aber ihren katarrhalischen Zustand nur sehr allmählich. Ebenso stellte sich der während des Fiebers erheblich reducirte Kräftezustand nur langsam wieder her.

Eine Woche vor Weihnachten begann sie von Neuem sich krank zu fühlen, zunehmende Erschwerung des Denkens, Gleichgültigkeit und Hang zur Einsilbigkeit flössten nun der Pat. ernstere, zunächst der Umgebung verheimlichte Besorgnisse ein, und namentlich scheint sie Abnahme ihrer Geisteskräfte befürchtet zu haben: so fiel ihr das Schreiben und Rechnen damals viel schwerer als bisher. Am 23. December wurde auch der sie zufällig besuchende Arzt durch ihre psychische Apathie einigermaassen betroffen, dem sie dann erst auf Befragen die eigenen 8 Tage zurückreichenden Wahrnehmungen mittheilte. Schon am folgenden Tage, am 24. December, begann ihr Krankenlager, und es war jetzt eine deutliche beginnende Aphasie von motorischem Charakter vorhanden, zunächst noch leicht, so dass sie nur eine Anzahl Worte verwechselte oder verkehrt aussprach. Der rechte Arm war an diesem Tage noch kräftig und so zuverlässig, dass sie damit ohne Mühe eine Nadel einzufädeln vermochte. Erst innerhalb der nächsten Tage fand sich ganz allmählich auch eine Schwäche der rechten oberen Extremität ein. Fieber fehlte. Psychisch war die Pat. nicht erheblich stärker verändert, sie bekümmerte sich noch wesentlich um Fragen familiärer Natur, welche sie auch mit dem Arzte besprach. Zehn Tage später trat dann ein ernsterer Zustand ziemlich unvermittelt hervor; andauernde Schlaflosigkeit, recht heftige Kopfschmerzen, allgemeine innerliche und körperliche Unruhe quälten die Kranke, so dass drei Blutegel und der Eisbeutel permanent verordnet wurden. Erbrechen kam mehrmals vor. Trotz Quecksilbereinreibungen in den Nacken steigerte sich seit dem 2. Februar der Kopfschmerz noch stürmischer; psychisch war die Patientin theilnahmloser geworden, die Aphasie und die motorische Schwäche des rechten Armes hatten inzwischen stetig noch zugenommen. Am Morgen des 7. Februar trat, wieder unvermittelt und der Umgebung, welcher der Zustand nicht so bedrohlich erschienen war, unerwartet, plötzlich Coma mit Cheyne-Stokes'schem Athmen ein und am Nachmittag des gleichen Tages trat der Exitus letalis ein. Der Puls in den letzten Tagen war erheblich verlangsamt gewesen.

Zu Lebzeiten hatte die Diagnose zwischen gewöhnlicher embolischer Erweichung und Gehirnabscess geschwankt. Die Untersuchung des Augenhintergrundes (Prof. L. Weiss) hatte Fehlen der Stauungspapille ergeben, so dass Tumor ausgeschlossen wurde. Die Section ergab demgemäss einen unerwarteten Befund.

Digitized by Google

Autopsie (36 Stunden p. m.). Nicht kräftige weibliche Leiche mit besonders am Leib starkem Fettpolster; keine Oedeme. Schädel sehr hart, etwas dick, beinahe ohne Diploë, mit der Dura verwachsen; starke Einbuchtungen beiderseits an der Coronarnaht im Bereich der Schläfe. Sinus longitudinalis leer, Dura mater glatt und zart. Bei Herausnahme des Gehirns sammelt sich an der Basis eine Quantität von ca. 25 ccm tief bernsteingelber, klarer Flüssigkeit an, welche sich durch Ausfliessen aus dem Ventrikel noch um ebensoviel vermehrt. An der Basis die Gefässstämme vollkommen zart, ohne Spur einer Sklerose und ohne irgendwo vorhandene Lumenverlegung. Das Gehirn ist von mittlerer Grösse, auf der Convexität fällt links ca. 3 cm vor der Centralfurche und neben dem Innenrand der Hemisphäre eine starke Delle auf von Markstückumfang; an dieser Stelle flottirt die Gehirnsubstanz etwas beim Bewegen des Gehirns. Sonst besteht hier äusserlich keine Veränderung. Die Pia mater zeigt mittlere Blutfüllung, ist zart und nur mühsam abzuziehen. Bei Oeffnung des linken Ventrikels zeigt sich dieser nach vor- und rückwärts stark erweitert und noch mit einem Reste der ausgeflossenen dunkelgelben, klaren Flüssigkeit erfüllt. Nach vorne setzt er sich ohne Grenze in eine bauchige, in das Mark des Stirnhirns eingedrungene Höhle fort, auf deren Boden ebenfalls noch das klare, gelbe Serum sich findet, ausserdem aber noch ist der letztere bedeckt von einem etwa 1 mm dicken Belag einer weisslichen, an anderen Stellen mehr weissröthlichen schmierigen Substanz mit kleinen, an Fibringerinnsel erinnernden Bröckeln dazwischen. Ausgekleidet ist die Höhle, am deutlichsten in der vorderen Partie, von einer zarten, glatten, auf dem Durchschnitt sich deutlich grau durchscheinend abhebenden Membran von durchschnittlich 1—1 $^1/_2$ mm Dicke, welche sich ziemlich leicht ablösen lässt. Weiter rückwärts zeigt sich die Membran nicht mehr und hier findet sich die Wand der Höhle aus weicher Hirnsubstanz bestehend. Diese Erweichung erreicht aber nirgends das Gebiet des Streifenkörpers. Auf den nun vorgenommenen frontalen Durchschnitten erkennt man, dass die Höhle einer rundlichen, gut wallnussgrossen Cyste entspricht, welche in den Seitenventrikel durchgebrochen ist, überall von weisser Substanz umgeben ist und nirgends die Hirnrinde erreicht. Ihrer Lage nach befindet sie sich im Mark vorwiegend der ersten Stirnwindung und des Fusses derselben. Von der Rinde der Hirnoberfläche trennt die Cyste an der schmalsten Stelle noch eine Brücke weisser Substanz von etwa $^1/_2$ cm Breite. Um die Cyste herum zeigen sich sehr reichliche Blutgefässpunkte, im Uebrigen weder Erhärtung noch Erweichung der Substanz. (Durch die weichere hintere Wandpartie der Höhle werden vor der Härtung keine Durchschnitte gemacht.) Die übrige Substanz des Gehirns ist ausserordentlich weich und stark ödematös, überall finden sich zahlreiche Blutpunkte. Die grossen Ganglien dagegen sind blass, zeigen aber nichts Abnormes, ebensowenig Pons und Medulla. Nachzutragen ist, dass der rechte Seitenventrikel nicht erheblich erweitert war.

Von der übrigen Section ist hervorzuheben, dass Lungen, Nieren, Genitalien, kurz alle Organe mit Ausnahme des schwach vergrösserten Herzens, gesund befunden wurden. Mit dem grössten Theil des letzteren Organes ist das Pericard durch eine dünne Adhäsionsschicht noch leidlich gut trennbar verwachsen. Die Klappen sind zart und intact, die Coronargefässe zart. Die Musculatur mässig von Fett durchwachsen, etwas dünn, nicht degene-

Digitized by Google

rirt. Die Herzhöhlen enthielten reichliche Cruormassen, aber keine derben älteren Gerinnsel.

Der soeben mitgetheilte Sectionsbefund ist, wie man sieht, ein eigenartiger und auf den ersten Blick nicht ganz leicht zu deuten. Ich sehe davon ab, dass eine Thrombose bei dem Zustande der Gefässe nicht wohl denkbar war und ein Embolus sich nicht gefunden hat, der doch sonst meist nicht schwer zu entdecken ist. Natürlich musste die Herzbeutelverwachsung zu dem Verdachte einer Embolie hinführen. Aber die Beschaffenheit der Cyste selbst mit der glatten, ablösbaren, zarten Membran entsprach, sogar wenn man an der dafür ungewöhnlichen Grösse keinen Anstoss nimmt, gewiss nicht der encephalomalacischen Cyste; die schwielig faserige Wand der letzteren geht, wie ich mich oft genug makroskopisch und mikroskopisch in eigenen Specialuntersuchungen überzeugt habe, ohne Grenze in das darunterliegende Gewebe über. Auch die Abscesswand, die demnächst in Betracht käme, ist stets viel dicker; zudem fehlte ja der Eiter ganz und gar, und er wird sicherlich nicht, auch beim Durchbruch in den Ventrikel, durch eine ganz klare Flüssigkeit ersetzt, wie wir sie constatirt hatten. Ein erweichtes Gliom oder sogen. Cystosarkom hat überhaupt keine Membran um die Höhle. So wäre nur eine parasitische Cyste, speciell ein Echinococcus übrig geblieben, wie ein solcher ab und zu im Gehirn vorkommt[1]). Ich brauche nicht zu sagen, dass der Ventrikeldurchbruch und der ganze sonstige Befund von vornherein dagegen sprach. So hatte ich denn sogleich die Encephalitisdiagnose gestellt, obwohl von einer derartigen früh gebildeten Cyste bei diesem Process sonst wohl nirgends etwas noch bekannt gemacht worden war. Die weitere Untersuchung hat diese Diagnose über jeden Zweifel gestellt.

Mikroskopische Untersuchung. Zur Härtung wurde der grösste Theil der erkrankten linken Hemisphäre, ferner der Hirnstamm sammt Anfangstheil des Halsmarks in eine Mischung zu gleichen Theilen von fünfprocentiger Formollösung und 3procentiger Lösung von chromsaurem Kali eingelegt (Orth), welche sich auch mir sehr gut bewährte; mehrere Stücke, speciell des frischen Herdes aber kamen in die von mir etwas modificirte Flemming'sche Chrom-Osmium-Essigsäurelösung. Nachhärtung in Spiritus. Die trotz der grossen Weichheit der Substanz sehr gut gehärteten Präparatstücke konnten sämmtlich schon binnen 2—3 Wochen untersucht werden. Die Färbung geschah zum kleineren Theil in den verschiedenen bekannten Carminfarben, ferner mit Weigert'scher Markscheidentinction, die eben noch hinreichend gelang. Hauptsächlich aber wurde fürs Eine das saure

1) Vgl. Kollm, Ein Fall von Echinococcusblase im rechten Schläfelappen. Aerztl. Sachverständ.-Zeitg. 1896. Nr. 4. Ueber ältere Befunde s. Oppenheim, Gehirngeschwülste. Wien 1896. S. 21 u. Derselbe, Lehrb. d. Nervenkrankh II. Aufl. Berlin 1898. S. 653.

Digitized by Google

Hämatoxylin (Ehrlich) angewendet; für die zahlreichen prächtigen Mitosenbilder hat sich nach sehr vielseitigem Herumprobiren schliesslich das gleiche Hämatoxylin als das weitaus beste Mittel ergeben, auch besser als die neue Weigert'sche Mitosenfärbung vermittelst der Tinctura Rademacheri. Aber es erwies sich dabei als wichtig, eine noch sehr wenig angereifte, erst hellbraun-röthliche Lösung zu verwenden, welche die Schnitte in 2—4 Stunden nur ganz blassgraublau tingirt, aber die beinahe allein gefärbten Kerne deutlich blau, die Mitosen tiefblau erscheinen lässt. In diesem Falle lassen sich alle Details der Karyokinese äusserst hell und klar erkennen, während in allen übrigen Tinctionen bei der häufigen Kleinheit der Objecte oft die ganze Figur wie mit dunkler Farbe übergossen und nicht sicher erkennbar sich darbietet. Ich erachte diese technische Notiz für wichtig, nachdem sich zeigt, dass die Mitosen im Gehirn des Menschen sich leicht noch 36 Stunden nach der Section erhalten. Allerdings war ein Theil derselben bereits verändert. Uebrigens hatte ich schon in meiner älteren Arbeit vor 7 Jahren schöne Karyokinesen bei der Encephalitis des Menschen als der Erste gesehen und abgebildet. Die zweite Färbung, welche ich vorzugsweise anwandte, erwies sich ebenfalls ihrerseits am besten geeignet zur Darstellung der feineren Structur der Cystenmembran, bei welcher sie gleich elegante wie klare Bilder lieferte und zugleich die sämmtlichen Gewebsbestandtheile kenntlich machte. Sie ist eine schöne Kernfärbung und doch zugleich eine sehr brauchbare Gewebs- und Zellentinction, den Carminfarben bei der Formolhärtung weit überlegen. Ausserdem färbt sie noch gut die Mikrokokken. Für die Structurbilder in dem Protoplasma scheint allerdings Spiritusfärbung unerlässlich. Die Schnitte wurden in wässrige Magentarothlösung (Grübler) gebracht, verblieben unerwärmt wieder 2 bis 4 Stunden darin (bei längerem Aufenthalt wurde die Membran etwas zu dunkel) und wurden dann entweder in ca. 10procentigem Anilinölalkohol allein etwa $^1/_4$—$^1/_2$ Stunde ausgewaschen, selten auch länger; oder aber sie kamen zuerst 2—5 Secunden in diesen Alkohol, dann aber zwei bis mehrere Minuten in eine Pikrinsäurelösung von halb Spiritus, halb Wasser und dann zurück in den Anilinölalkohol, wo sie wie oben verblieben. Am Schlusse kommen die zuletzt schön blauviolett gewordenen Schnitte in absoluten Alkohol, dann auf dem Objectträger in Nelkenöl, das sie längere Zeit sehr gut ertragen; es folgt Verjagen des Nelkenöls durch Xylol und Einbetten in Damarlack. Die Kerne sind blauviolett, die Rundzellen zeichnen sich durch deutlich tiefere Färbung aus, die Zellkörper sind mehr röthlich, die Mitosen leuchtend roth und prächtig sichtbar. An Flemmingschnitten erhält man so zugleich schöne und sichere Axencylinderfärbung, ähnlich der verwandten van Gieson'schen Methode. Für die Mikrokokken wurde ausserdem noch Auswaschen in verdünnter Kalilösung oder in Carbollösung angewandt.

Auch diese Färbung kann ich den Fachgenossen als eine Normaltinction nach Formol-Müller-Härtung empfehlen; ob sich die Pikrinsäureauswaschung empfiehlt, muss in jedem Fall besonders ausprobirt werden, sogar bei jedem Präparatstück. Jedenfalls gelingt die Färbung sicher und leicht, wenn jeder Schnitt einzeln behandelt wird.

Schliesslich noch eine allgemeine Bemerkung: Müllerhärtung (für sich) ist unbrauchbar für die Untersuchung von frischen Encephalitisbildern; immer

Digitized by Google

aber sollte die Flemminghärtung mit der Formolhärtung zugleich angewandt werden, obwohl die erstere die Mitosen ebensogut fixirt.[1]) —

Gegenstand der Untersuchung[2]) ist erstlich die Cystenmembran selbst, welche ungefähr zwei Drittel der Höhle auskleidet und sich bei der Härtung theilweise runzelt; gegen die wandungslose Partie zu schwillt sie plötzlich von $1\frac{1}{2}$ mm auf 5 bis 7 mm an, erscheint gelockert, weich, grau durchscheinend und fest an der Hirnsubstanz anhaftend. Zweites Object ist die erweichte Partie, welche in der weissen Substanz etwa 1 cm tief auf Frontalschnitten reicht und eigentlich nur aufgelockert, von Blutpunkten vollkommen durchsetzt erscheint und sich durch Celloidin noch ziemlich gut, aber doch nur lückenhaft zusammenhalten lässt. Endlich drittens finden sich in der weissen Substanz des Stirnlappens, benachbart dem Herde, recht zahlreiche stecknadelkopf- bis mikroskopisch kleine Herdchen mit jeweils dichter Zellproliferation.

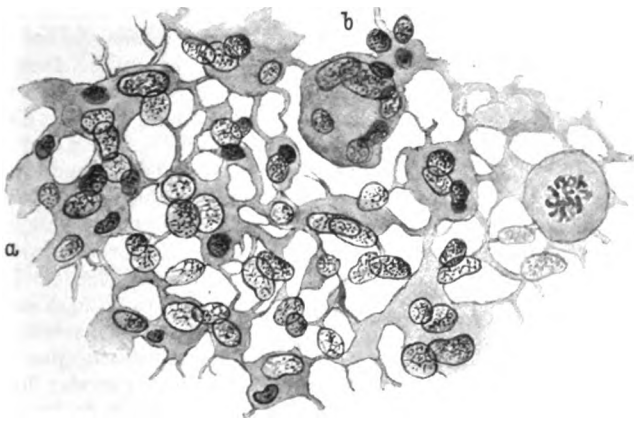

Fig. 2.

a) Bei der Cystenmembran ist wieder diese selbst und die ziemlich breite umgebende Reizungszone zu unterscheiden. Bei schwacher Vergrösserung (vgl. Fig. 1, 40 mal vergrössert) erkennt man ein sehr kernreiches Gewebe von eigenthümlich schwammiger Structur; hauptsächlich aber treten die ausnahmslos strotzend gefüllten Blutgefässe hervor. Man überzeugt sich leicht, dass wir es durchweg mit wohlausgebildeten Gefässen von bedeutend erweitertem Lumen zu thun haben. Von zarten jungen Gefässsprossen ist überhaupt sehr wenig allenthalben zu bemerken gewesen. Die Entzündung frischerer Art wie die Organisation ist eben in das alte Gewebe hineingewachsen und hat die alten Gefässe, nur vielfach ektasirt und

1) In der neuesten, oben S. 102 erwähnten Abhandlung Köppen's ist Tafel 34, Fig. 2 eine zweifellose Karyokinese dargestellt. Dass dem Autor die Deutung dieses elementaren und nicht unwichtigen Befundes missglückt ist, rührt wohl von der hierzu ungenügenden Technik der Untersuchung her.

2) Die übrigen Gehirntheile, einschliesslich Pons u. Halsmark, ergaben nichts Erwähnenswerthes.

Digitized by Google

lakunär erweitert, so zu sagen mit übernommen. Bei stärkerer bezw. mittlerer Vergrösserung (vgl. Fig. 2, $^{300}/_{1}$) zeigt sich die Membran im Wesentlichen gebildet durch ein äusserst zellen- und kernreiches Stroma von ausgesprochen schwammiger Structur, überall anastomosirend gleich einem Capillarnetz und an den Knotenpunkten mit grossen, zellenartigen, sehr oft vielkernigen Gebilden. So könnte man auch sagen, dass es sich um sternförmig verästelte, überall mit den Ausläufern zusammenlaufende Zellen handelt (ähnlich dem nur kernärmeren Bilde des Bindegewebes einer Peyerschen Drüse bei Kölliker, Gewebelehre, 6. Aufl. Fig. 72). Mit der sehr ähnlich aufgelockerten und stark verdickten Wandung der Blutgefässe fliesst dieses Stroma ohne jede sichtbare Grenze zusammen. Jene betheiligt sich auch bis zu einem gewissen Grade an dessen Bildung. In den Maschen des Gitterwerkes liegen als zweites Element da und dort eingelagert runde, oft recht grosse Zellen, ein-, zwei- bis achtkernig. Nicht wenige derselben besitzen ganz colossale Kerne, von denen jeder so gross ist wie zwei Körnchenzellen zusammen und selbst darüber; oft sind diese Kerne noch schön, mit prächtigem Gerüstwerk, oft auch degenerirt. Diese Zellen überhaupt haben somit den Charakter der Riesenzellen oder der epitheloiden Elemente.

Mitosenbilder sind, wie die Fig. 2 rechts am Rande zeigt, auch in dieser im Wesentlichen ausgebildeten Organisation noch mässig reichlich vorhanden. Gegen den freien Cystenraum zu ist die Structur der Membran keine andere, nur findet sich hier eine mehr zusammenhängende Schicht der runden, theilweise sehr grossen und hier freiliegenden epitheloiden Zellen.

Ein weiterer wichtiger Befund sind hier am Rande da und dort und oft recht dicht zusammengedrängt intensiv mit Anilinfarben tingirte Häufchen runder Mikrokokken. Aehnliche trifft man spärlicher im Innern der Membran, und hier machen die Bilder häufig den Eindruck, dass es in Wirklichkeit keine kugelförmigen, sondern zarte durcheinanderliegende Stäbchengebilde seien. Es können sonach ganz wohl Influenzabacillen neben gewöhnlichen Staphylokokken vorliegen. Culturen anzulegen war ich nicht in der Lage. Die Section fand auch wohl dafür zu spät statt.[1])

Gegen die weisse Substanz grenzt sich die Membran an den meisten Orten sehr scharf ab, und zwar vermöge einer ganz dünnen Uebergangszone, die aus einem dichten Haufen kleinerer epitheloider Zellen, regelrechter Körnchenzellen und Rundzellen, endlich geschwellter Gliazellen besteht. Die wieder sehr breite Reizungszone, die sich hier unmittelbar anschliesst, ist durchschnittlich 1 cm und darüber breit und erreicht meist die graue Substanz, in welcher die Reizsymptome geringe sind. Diese secundäre Entzündung bietet sehr gleichmässig das Bild, welches die Fig. 3 und stellenweise, wie es die Fig. 4 darstellt. Man sieht also reichlich rund und wurstförmig geschwellte Gliazellen ohne Ausläufer mit 1—2 schönen Kernen, ferner eine allgemeine starke Infiltration des Gewebes mit Kernen und Rundzellen, welche gewöhnlich in Zeilen zusammenliegen, offenbar den Lymphräumen entlang und daher oft von mit Carmin durchtränkter homogener formloser Substanz umschlossen. Ich mache schon jetzt auf diesen Umstand aufmerksam, der eine auffällige Differenz von dem eitrigen Process darstellt.[2]) Dasselbe homogene Exsudat, das für diese Entzün-

1) Dass ich mich gegen Täuschung durch zufällig bei der Härtung oder Färbung eingedrungene Pilze geschützt habe, ist selbstverständlich.

2) Man vergleiche auch dazu die später zu besprechende Figur 9.

Digitized by Google

dung so bezeichnend ist, trifft man auch oft um die Blutgefässe, so in der Fig. 3 bei a. Die Gefässe selbst sind reichlich, mit verdickten und infiltrirten Wandungen versehen, Letzteres mitunter in ungemein starkem Grade und weit intensiver, als es unsere Abbildung wiedergiebt. Auch die Gefässwände sind, wie bei b, oft kräftig von jenem formlosen, Carmin aufnehmenden Exsudat durchtränkt. Das Nervenmark ist, wie Weigert- und Flemming-präparate zeigen, in dieser ganzen Zone in hohem Grade durchweg afficirt, gequollen, in Tropfen und kleine Körnchen zersprengt, während die Axencylinder — durch unsere Färbung gut nachweisbar — sich überraschend gut erhalten haben und selten nur erheblich verdickt und gequollen sind. Körnchenzellen sind selten und sporadisch vorhanden. Blutpigment und kleinste Blutungen sind dagegen häufig.

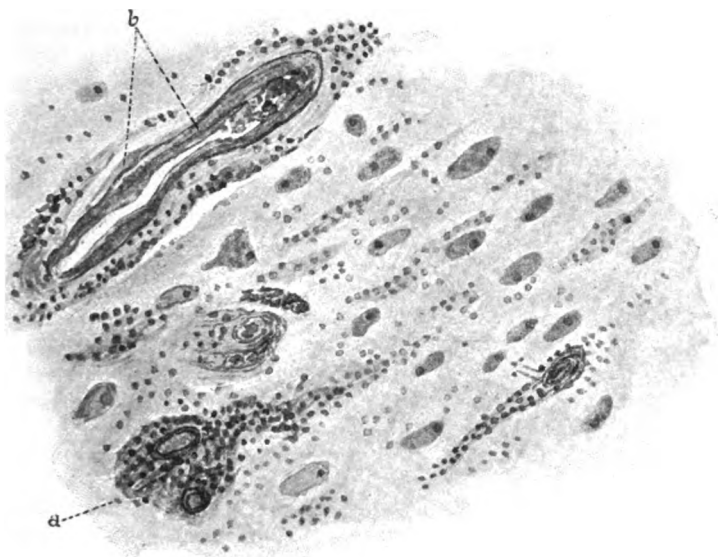

Fig. 3.

In der Nähe der frisch wuchernden Partien finden wir in der secundären Zone die Zustände der Fig. 4: die Neurogliazellen vergrössern sich, besonders ihre Kerne, letztere werden offenbar amöboid, erhalten die allermannigfachsten Figuren, ziemlich oft die lappige oder Handschuhform, wie einer der Kerne der Abbildung; bald sind sie hell, bald dunkel, immer aber besitzen sie ein elegantes chromatisches Netzwerk. Am auffälligsten sind die reichlichen schönen Karyokinesen, die sehr oft so dicht zusammenliegen, wie es in unserer Figur gesehen wird. Auch die Mitosen besitzen eine ebenso wechselnde Grösse wie die übrigen ruhenden Kerne dieser Zone und erreichen in den grossen Formen eine ausserordentliche Anzahl von Chromatinschlingen.

Ueberall zwischen der organisirten Membran finden sich da und dort stecknadelkopfgrosse jugendliche Proliferationsfelder, wo also der Heilungs-

Digitized by Google

vorgang ausgeblieben ist. Ehe wir aber die eigentliche Uebergangszone untersuchen, müssen wir, um diesen Reichthum von Veränderungen, der sich dort findet, verstehen zu können, den frischen Herd selbst in Betrachtung ziehen. Der Leser möge dabei die Fig. 5, 6 und 7 vergleichen, die sich sämmtlich auf Flemmingpräparate mit Hämatoxylinfärbung beziehen. Die erste derselben, bei ganz schwacher Vergrösserung gezeichnet, führt uns mitten in die aufgelockerte Partie, die ziemlich dicht von pflasterähnlich aneinandergedrängten Zellen der Hauptsache nach erfüllt wird. Mitten in der Zellenwucherung liegen aber, so wie hier, auch an allen übrigen Stellen in kleinen Zwischenräumen theils eigenthümliche, sehr grosse, blutgefässähnliche Gebilde, theils ohne Weiteres direct als solche

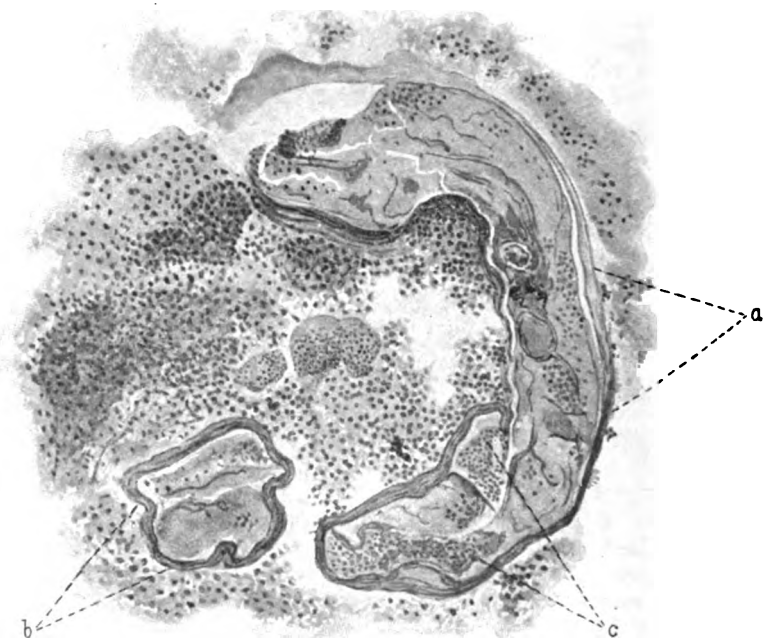

Fig. 5.

erkennbare miliare Aneurysmen. Man kann nämlich auf Serienschnitten bei letzteren sehr schön das schmale zuführende Gefäss und die plötzliche gewaltige runde Erweiterung erkennen, die mit Blut, Fibrinmassen und degenerirten Rundzellen erfüllt und von kernreicher, derbfasriger Wand, wenigstens in einem Theile des Umfangs umkleidet ist. Ein solches scheint auch das kleinere der beiden Gebilde unserer Abbildung zu sein (Fig. 5 bei b). Das grössere derselben ist aber mit Sicherheit als eine etwas ältere, zur Abkapselung gelangte kleine Hämorrhagie anzusprechen. Denn man kann, von anderweiten analogen Erfahrungen abgesehen — die später erwähnt werden — auch in unseren Präparaten die verschiedensten Uebergangsstadien wahrnehmen. Die ausgebildete Abkapselung ist allseitig von faserig-fibrinöser Wandung (Fig. 5 bei a) umgeben, enthält wieder umfangreiche amorphe Fibrin-

Digitized by Google

massen, von derberen Strahlen durchzogen, dazu reichlich freies Blut (bei c), grosse Haufen von Rundzellen, die durchweg degenerirte mehrfache Kerne besitzen, ausserdem aber noch viele Körnchenzellen, und was besonders für den Ursprung charakteristisch ist, da und dort ansehnliche Inseln von abgeschnittener und hyalin entarteter weisser Nervensubstanz Daneben befinden sich in der umliegenden Zellenmasse freie kleine Blutungen, wie die in unserer Figur hervortretenden Stellen genau im Centrum. Die frischeren, noch nicht verkapselten Blutungen bieten im Wesentlichen das gleiche Verhalten, d. h. vor Allem neben dem ergossenen Blut relativ gewaltige, oft mehrere Gesichtsfelder (einer mittleren Vergrösserung) füllende Haufen degenerirter Rundzellen, um welche sich das Fibrin und spindelförmige Zellen schalenförmig zusammenzuschliessen beginnen. Aber auch ganz freie amorphe, oft blass homogen schimmernde, durch Hämatoxylin kaum, durch unsere Magentarothtinction gut gefärbte Exsudate unterbrechen überall die proliferirende grosszellige Neubildung.[1])

b) Diese selbst bewahrt im Allgemeinen den Gewebscharakter und wird von einer Anzahl oft hochgradig ektasirter Capillaren und kleiner Venen oder Arterien durchzogen, erstere mit ganz zarter Wand, letztere mit fortschreitender starker zelliger Verdickung der Wandung versehen, mit häufigen Mitosen in den Gefässkernen, aber nur geringer oder fehlender Rundzelleninfiltration. Auch hier fehlen zarte jugendliche Gefässsprossen. Die zellige Neubildung ihrerseits bietet ein äusserst wechselndes Bild, namentlich zunächst um die älteren Blutungen trifft man grosse Ansammlungen gewöhnlicher Körnchenzellen. Es sind also schöne klare Zellen mit deutlicher Zellkörpermembran und ziemlich gleichmässigem, rundlichen oder ovalem, einfachem oder seltener doppeltem Kern, der ein schönes Gerüstwerk enthält, aber an Ausmaass durchschnittlich nur ein Drittel des Zelldurchmessers erreicht. Mitosen existiren hier nicht. Mit Osmium werden natürlich diese Zellen deutlich geschwärzt, aber das widerfährt auch der grossen Ueberzahl der activen Neurogliaabkömmlinge, und der Fettgehalt ist also absolut kein unterscheidendes Merkmal, wie so viele angesehene Forscher schon angenommen haben. Ein zweiter Bestandtheil sind die schon erwähnten degenerativen kleinen Rundzellen, beinahe nur neben Blutungen in separirten Haufen zu sehen, dann drittens direct nekrotisirte, deutlich gequollene und meist kernlose Gewebspartien, die somit der Coagulationsnekrose verfallen sind. Schon inmitten der Körnchenzellen findet sich viertens da und dort ein Riesenkern von colossalen Dimensionen, d. h. so gross wie 4 oder 6 Körnchenzellen zusammengenommen, oder aber eine kleinere Riesenzelle mit 4 bis 8 schönen grossen Kernen. Die weit an Masse überwiegenden eigentlichen Proliferationszellen sind schwer durch einen bestimmten Namen zu kennzeichnen, jedenfalls lassen sie sich nicht recht in diesem Falle als epitheloide Elemente benennen, wie man sie etwa in einem Tuberkel trifft.[2])

---

1) Das diffuse Exsudat kommt sowohl in einer feinkörnigen als in einer zart homogenen Form vor. Zum Ausssehen des Letzteren vergleiche man die Figur 8.

2) Man vergleiche die ausführliche Untersuchung: Baumgarten, Experiment. u. pathol.-anatom. Untersuchungen über Tuberculose. Zeitschr. f. klin. Med. Bd. IX u. X. 1885.

Digitized by Google

Ihr eigenartiger Charakter wird am besten erkannt, wenn man die Figuren 6 und 7 (bei der ersten sind nur die Kerne, bei der anderen auch die Zellkörper gefärbt) mit einer Abbildung der typischen Körnchenzelle vergleicht, wenn letztere ebenfalls nach einem Flemmingpräparat angefertigt ist.[1]) Von dem ungeheuren Reichthum der Formen geben diese Figuren freilich nur einen schwachen Begriff; dazu hätte man die dreifache Zahl Abbildungen benöthigt. Um mit einem Worte das Wesen zu bezeichnen, so herrscht in diesen Zellen ein mächtig luxuriirender, ja man darf sagen, ein unbändiger Proliferationstrieb. Wir erkennen das an Folgendem: einmal nehmen sie immer mehr an Zahl zu, so dass sie schliesslich wie ein Strassenpflaster sich überall zusammenpressen; dann erhält in ihnen in merkwürdiger Art das Element der Fortpflanzung, der Kern, die Oberhand. Er schwillt immer grösser an, während die Zellsubstanz bis auf kleine, oft minimale Reste zurückgedrängt wird und nur eben noch die Rundung der Zelle um die Kerne herbeiführt. Die theilweise enorme Grösse der Kerne, die aber in allen Stufen wechselt, wurde schon wiederholt betont. Die Formen bei a (Fig. 6) sind noch mittlere Grössen, andere sind doppelt so gross wie einer derselben. Die Kerne treten in den allerabenteuerlichsten Formen auf, sind also sicher amöboid, nur die Hälfte ist regelmässig rundlich oder oval.

Immer haben die Kerne ein prächtiges chromatisches Netzwerk, das sehr leicht zu erkennen ist, bald licht, bald dunkel und schliesslich dicht gekörnt. Sehr oft weiter liegen die Kerne fest aneinandergeschmiegt in Haufen von 2 bis 4, ja bis 10 Einzelelementen zusammen, die ohne jeden Zweifel einer sofort mehrfach wiederholten Zelltheilung ihren Ursprung verdanken. Im freien Wucherungsgebiet, wo noch kein Organisationsnetzwerk die Ausdehnung beengt, werden die Kerne immer wieder frei, die Zelle spaltet sich mit dem Kern, daher sind hier die Riesenzellen viel spärlicher als in der Membran der Cyste. Endlich aber häufen sich hier die Mitosenbilder in einer Weise, wie man es im Gehirn sonst wohl nur in der Embryonalentwicklung erlebt. Es giebt Gesichtsfelder, wo vier und sechs Mitosen — natürlich nur bei einer gelungenen Färbung, die alle erkennen lässt — zusammen erblickt werden. Sehr oft liegen zwei dicht neben einander; auch dreistrahlige Mitosen habe ich vereinzelt gesehen. Alle möglichen Stadien kommen zu Gesicht, und auch unsere Abbildungen geben verschiedene wieder. Von den colossal grossen Mitosen, welche den Riesenkernen entsprechen, war bereits die Rede.

Nebenbei sei erwähnt, dass auch die eigenartigen „Gitternetzzellen", welche Boedecker und Juliusburger[2]) besonders hervorheben, sehr klar, wenn auch nicht reichlich dazwischen vorkommen. Zwischen der jungen Zellenbrut findet sich überall ein Rest der Nervenfasern und Schollen oder Tropfen des Marks, ab und zu auch eine deutlich geschwellte, strahlige homogene Neurogliazelle. Die Axencylinder sind theilweise merklich, aber selten wirklich bedeutend verdickt und varicös. Man gewinnt durchaus den Eindruck, dass die Nervenfaser gleichsam erdrückt wird durch die wuchernden Zellen, ein Vorgang, der durch ein begleitendes oder voraus-

1) Leider war es aus äusseren Gründen nicht möglich, ein solches Körnchenzellenbild hier zum Vergleich beizugeben, wie ich es gern gethan hätte.

2) Boedecker u. Juliusburger, Arch. f. Psych. Bd. 30, Heft 2. (Taf. IX, Fig. 2.)

Digitized by Google

gehendes Oedem sicherlich begünstigt wurde. Aber eine eigentlich klassische Erweichung ist das nur da, wo Blutungen und Körnchenzellenhaufen aufgetreten sind. Gerade die Thatsache, dass die alten Blutgefässe, wie ich mich vorhin ausdrückte, von der Neubildung mit übernommen wurden, spricht, ausser dem Bilde der continuirlichen und merkwürdig gleichmässigen strassenpflasterartigen Anordnung direct dafür, dass die Neubildung in das frühere Gewebe hineinwächst.

In der That konnte Hayem[1]) auf Grund des Eindrucks, welchen er gewonnen hatte, diese Entzündung eine „hyperplastische" nennen — freilich ein irreführender deplacirter Ausdruck —, und ich selbst hatte vor längeren Jahren in meiner Inauguraldissertation einen Fall derart beschrieben, wo schliesslich durch secundäre fibrilläre Neubildung zwischen den Zellen ein annähernd knorpelhartes Gewebe sich herangebildet hatte.

Die gewöhnliche Körnchenzelle entsteht in der That aus der dem Gefässinnern entwichenen Rundzelle, wie noch neulich Guizetti[2]) durch ganz lehrreiche Thierexperimente bewiesen hat. Ich konnte das schon lange bei meinen ausgedehnten Untersuchungen über die Encephalomalacie dadurch nachweisen, dass hier erstlich die Gefässscheiden bereits mit etwas kleineren Körnchenzellen angefüllt sich zeigen, und dass zweitens in den ersten Tagen die Körnchenzelle evident entlang all den kleinen Gefässstämmchen um die Erweichung herum zunächst sich ansammelt. Drittens findet man hier überhaupt diese Gefässscheiden schon am 5. und 6. Tag sehr viel stärker von Rundzellen erfüllt, als es das eigentliche frische Entzündungsgebiet unseres Falles, von dem jetzt die Rede ist, darbietet. Endlich fehlt es zu dieser Zeit bei der Encephalomalacie beinahe ganz an Mitosen. Unsere Entzündungszelle dagegen entstammt ganz und gar der fixen Gewebszelle, also in der weissen Substanz allein der Neurogliazelle. Das lehren die abklingenden Proliferationsvorgänge gegen die angrenzende weisse Substanz zu. Wir hatten schon in der Fig. 4 einen kleinsten Ausschnitt aus diesem Gebiet gebracht und haben jetzt nur hinzuzufügen, dass es nicht an den bündigsten Uebergangsbildern bis zu diesem ersten Stadium der Wucherung fehlt. Die dichten Haufen werden lichter; die Kerne der Neuroglia gewinnen zunächst deutlich hervortretende Zellkörper, ein Theil wächst, wird amöboid, erhält reichlichere Chromatinsubstanz, ein anderer bewahrt die ursprüngliche Grösse und Form. Zuletzt beginnen nur eben da und dort die Mitosen sich zu zeigen, einzelne Schwellformen zwischen ihnen, ebenso da und dort einige kleine Körnchenzellen. Wo die Osmiumwirkung am Rande des Präparates stark ist, erkennt man, gleichwie an Weigertfärbungen, wie stark da doch bereits der Zerfall des Nervenmarks stattgefunden hat. Auch die Gefässe besitzen leichte Zellinfiltration: kurz wir haben das Bild des umgebenden Oedems, dem auch kleine Blutungen nicht fehlen, und der ersten Reizwirkungen auf die Gewebszelle.

c) Endlich hätten wir die eigentliche Uebergangszone zu beschreiben, wo wir makroskopisch eine stark verbreiterte Membran treffen, die sehr

1) Hayem, Études sur les diverses formes d'encéphalite. Paris (Delahaye) 1868.

2) Guizetti, Contributo sperimentale alla conoscenza dell' istogenesi del rammollisimento cerebrale ischemico. Arch. per le scienze med. 1897. No. 1. (Neurol. Centralbl. 1898. Nr. 5).

Digitized by Google

rasch in die gelockerte weiche Partie am Rande der Höhle und des Ventrikels übergeht. Schon bevor ich diese frappirend vollkommenen Combinationsbilder kennen gelernt hatte, welche zugleich hier noch besser haftende Reste des Cysteninhaltes der Untersuchung aufbewahrt hatten, bestand für mich kein Zweifel mehr über die Art und Weise des ganzen Herganges. Nun aber war es nicht mehr nöthig, durch geistige Operationen die Combination auszuführen, hier fand sie sich sozusagen schwarz auf weiss, in natura: Früh- und Spätstadium nebeneinander und durcheinander geschichtet.. Zudem noch, was besonders werthvoll war, konnte man den Process der Organisation an sich, d. h. das Hervorgehen jener Structur von bindegewebigem Charakter in seinem jugendlichen Primärzustand, in einer Art von Granulationsgewebe nämlich überraschen.

Technisch sei bemerkt, dass gerade für diese Stellen ein längerer Aufenthalt der Schnitte von 12—24 Stunden in der Magentarothlösung nöthig war und die folgende Differenzirung in Anilinöl-Alkohol und Pikrinsäurelösung zugleich, wie oben beschrieben.

Ich werde mich bei der Schilderung all' dieser Zustände sehr kurz fassen, bei den Combinationsbildern darum, weil sie das schon Bekannte nur wiederholen, bei den anderen, weil ihre feineren Details nur durch eine ziemlich ausführliche Beschreibung mit guten Abbildungen verständlich gemacht werden könnten. Es scheint mir aber nicht am Platze, diese Abhandlung durch solche Details allzu sehr auszudehnen; es wird sich wohl eine Gelegenheit finden, darauf einmal im Zusammenhang zurückzukommen. Ebenda, wo die Membran rasch anschwillt, zeigt sie rückwärts noch die schöne, oben beschriebene Gitterstructur, während mit ganz kurzem Uebergang dichte grosszellige Massen daneben aufschiessen. Alle Charaktere der jugendlichen Proliferation sind da zu sehen: zunächst die frischen Blutungen, die miliaren Aneurysmen und erweiterten Gefässräume, dann die hier ganz besonders üppigen Mitosen, oft 6 in einem Gesichtsfeld, die grossen formenreiche Kerne, der kleine oder auch gelegentlich riesenzellenartig grosse Protoplasmaleib, die zwischendurch ergossenen ansehnlichen amorphen Exsudatmassen. Anfangs noch bleibt gegen den freien Cystenraum zu eine Schichte des schon organisirten Gitterwerks, weiterhin aber dringt die zellige Masse direct an die Oberfläche. Zwei Unterschiede bestehen aber gegenüber dem eigentlichen frischen Herde: einmal kommen mehr und mit Vorliebe der Cystenoberfläche zugewendet gewöhnliche einkernige Körnchenzellenansammlungen ohne Mitosen vor, und auch hier wieder zeigen die zugehörigen Gefässe reichere Rundzelleninfiltration als sonst. Zweitens sind jene wuchernden grosskernigen Haufen, welche im Uebrigen die Uebergangsmembran zusammensetzen, für gewöhnlich nicht mehr von Resten der ursprünglichen Nervensubstanz überall durchsetzt, sie infiltriren nicht mehr eine noch kenntliche weisse Nervenfasersubstanz. Was sie trennt, das ist vielmehr etwas Anderes, entweder wieder jene hier diffus ergossene amorphe Exsudatmasse, welche ihren Weg zwischen den Zellen hindurch gleich einem feinsten Kanalnetz gefunden hat, oder aber es ist eine davon im Aussehen deutlich geschiedene schwammige und reticulirte Substanz, der Beginn der Organisation. Bald ist dieses schwammige Netz sehr dicht, wie ein Sieb, mit relativ kleinen zerstreuten Löchern. die Kerne oder Zellen in den compacten Brücken dazwischen gelagert; bald wird es weiter, erhält deutlicher den Charakter sich verästelnder, gitter-

Digitized by Google

förmiger Ausläufer, welche von grossen vielkernigen, unregelmässig sternförmigen Zellen ausgehen. Offenbar sind für die Deutung ds letzteren Bildes zwei Möglichkeiten gegeben: die Zellen können die schwammige Substanz aus und zwischen sich secernirt haben, die allmählich sich verdichtet und so ihre Maschen erweitert hat. Oder es kann sogleich, etwa wie in dem Protoplasma des Myxomycetenpilzes, die junge amöboide Zellsubstanz der dichtgedrängten Zellhaufen mit den Ausläufern, welche sie ausgesandt haben, zusammengeflossen sein. Für die letztere Annahme sprechen hier nicht weiter anzuführende histologische Details, insbesondere aber auch die Thatsache, dass noch eine zweite — sonst häufigere — Organisationsform in ziemlich ansehnlichen Partien dazwischen gefunden wird; es sind das die regelrechten, dicht sich drängenden jungen Spindelzellen. Diese letzteren Gebilde nun sind sammt ihren Ausläufern noch durchaus protoplasmatisch; denn sie zeigen mit Immersionssystemen ein schönes chromatisches Netzwerk in ihrer ganzen Substanz. Solche ursprünglich zarte Spindelzellen nun treffen wir in unserer Uebergangsmembran hauptsächlich um die vorerwähnten Blutungs- und Rundzellenherde, welche dadurch abgekapselt werden; aber auch weithin noch wird die angrenzende Partie von den Spindelzellen erfüllt, so dass ein nicht geringer Theil der jungen Membran von ihnen gebildet wird.

Aber nicht allein in bindegewebige Verdichtung übergehende granulationsartige grosszellige Massen — das sei noch erwähnt — werden gefunden, sondern aller Orten dazwischen gelegen, direct dem frischen Herde analoge dichtgedrängte Zellenhaufen, noch ohne alle erkennbare Zwischensubstanz. Und ebenda ist auch das Gewebe noch lockerer und lässt auf den Schnitten besonders leicht Lücken entstehen. Somit haben wir vor unseren Augen dicht beisammen die ganze Entwicklungsfolge von der jugendlichen Zellenbrut an bis zur fertigen organisirten Membran.

d) Schliesslich bleibt noch ein wichtiger Befund zu erwähnen: der Inhalt der Cyste besteht jetzt aus klarer Flüssigkeit, die Gehirnsubstanz, welche noch wenige Wochen zuvor den ansehnlichen Raum erfüllte, ist theils aufgesaugt, theils sind beim Durchbruch in den Ventrikel ihre letzten Reste fortgeschwemmt worden. Ja selbst der die Membran bei der Section noch bedeckende schmierige Belag war im Verlaufe der Härtung schon abgespült worden. Indessen aber in der Uebergangspartie, wo eine minder scharfe Abgrenzung gegen den Innenraum zu bestand, da blieben doch noch verschiedene Fetzen und Bröckel haften und sie lassen so viel erkennen, dass eine heftigere, mehr den Charakter der Blutung, Quellung und Nekrobiose tragende Erweichung im Centrum des gesammten Krankheitsprocesses Platz gegriffen haben muss. Nicht immer nämlich haben wir hier eine glatte Granulationsfläche vor uns; wo sie sich findet, ist sie hier nicht allein mit einem ganz feinkörnigen Detritus bedeckt, der auch die fertige Membran des vorderen Cystenumfanges aussen auskleidet, sondern es ist auch beinahe durchweg reichliches feinkörniges Blutpigment daneben vorhanden. Im Uebrigen aber senken sich theils grubenförmig bezw. zapfenförmig Partien des ehemaligen Cysteninhaltes in die Granulationsmembran ein, theils kleben ihr zottenartig ebensolche auf; endlich noch sind ansehnliche flache Partien der Oberfläche zu treffen, wo die demarkirende Abschnürung sich noch nicht gebildet hat und die granulirende Zellenwucherung somit erst unterhalb der Oberfläche beginnt. Ueberall da

Digitized by Google

sehen wir Folgendes: zum Theil ist eine regelrechte Nekrobiose da mit Körnchenzellen und sogar mit Blutgefässen, deren Scheide sehr schön sichtbar von den gleichen Körnchenzellen erfüllt wird. Von den Körnchenzellenhaufen innerhalb der Uebergangsmembran selbst unterscheidet sich diese Erweichung durch die deutlichen Reste des erweichten nekrotischen Nervengewebes, nämlich gequollene, recht stark varicöse Nervenfasern und einen groben Detritus aus Schollen, Tropfen und mehr oder minder deutlichen Zellenleichen, welche zwischen den nicht sehr reichlichen Körnchenzellen den Raum füllen. Auch die letzteren selbst sind in offenbarem Zerfall, stark körnig bestäubt und mit der Coagulationsnekrose verfallenen Kernen versehen. Unsere Magentarothfärbung giebt sehr schön Kunde von diesem Zustand, indem sie die Kerne blassröthlich tingirt an Stelle der klaren blauvioletten Farbe, wie sie der lebensfähige Kern trägt. An anderen Stellen wiegt die ödematöse Quellung und die directe Nekrose vor; man kann die wurstförmige oder rundlich geschwellte, meist kernlose Neurogliazelle noch unterscheiden, man sieht die Blutgefässe mit der Nervensubstanz in eine homogene, an hyaline Umwandlung erinnernde Masse zusammengebacken, das Ganze jedoch aufgelockert und gequollen, und sieht auch zerfallene Blutkörper und Rundzellen dazwischen. Ein anderer Theil der Substanz ist auch hier im Begriff, in einen körnigen Detritus überzugehen.

Wiewohl wir unsere mikroskopische Schilderung absichtlich auf eine etwas grobe Skizze beschränkt haben und es dafür vorzogen, die wichtigsten Befunde durch Abbildungen zu veranschaulichen[1]), erscheint es dennoch wünschenswerth, in wenigen Worten die Ergebnisse zusammenzufassen:

Im Bereich der obersten Stirnwindung hat sich innerhalb der Marksubstanz eine wallnussgrosse Höhle gefunden, deren vordere zwei Drittel von einer zarten Membran austapeziert waren, während das hintere, direct in das Vorderhorn des Seitenventrikels übergehende Drittel von der entzündlich gelockerten weissen Marksubstanz umschlossen war. Jene zarte Membran bestand aus einer mit zahlreichen starken und erweiterten Blutgefässen versehenen, zarten bindegewebigen Organisation, welche ein schwammig-netzförmiges, allerseits anastomosirendes Gitterwerk darstellte, mit unregelmässig länglichen Zellen in den Knotenpunkten, welche mit oft mehrfachen schönen, grossen, ovalen Kernen versehen waren; ausserdem enthielten die Maschen schöne, zum Theil vielkernige epitheloide Zellengebilde und in der Membran, besonders aber an der freien Oberfläche, traf man ansehnliche Häufchen von Mikrokokken und wohl auch feinere Stäbchen. Die frische Entzündung in der aufgelockerten Nervensubstanz der hinteren Partie präsentirte sich

1) Histologische Verhältnisse sind der Schilderung nur in beschränktem Maasse zugänglich; zudem ist es schwierig, sie überhaupt anschaulich zu beschreiben. Nur solche daher, soweit sie nicht allbekannte Dinge betreffen, haben wirklichen Werth, welche von genügenden Abbildungen begleitet sind.

Digitized by Google

als eine ausserordentlich stürmische Proliferation der fixen Neurogliazellen und des perivasculären Gewebes, welche aus dichtgedrängten Zellhaufen bestand mit zahllosen Mitosenbildern, während die einzelnen Elemente wechselnde, oft ungemein grosse, formenreiche Kerne trugen und ihre Zellsubstanz selbst meist erheblich gegen den Kern zurücktrat. Inmitten der jungen Zellenbrut erblickte man wieder die lacunär erweiterten Blutgefässe, ferner zahlreiche kleine frische Blutungen, dazu aber besonders hervortretend miliare Aneurysmen und abgekapselte etwas ältere Hämorrhagien. Innerhalb der letzteren und in deren Umgebung traf man dichte Haufen degenerirter Rundzellen und nekrobiotische Erweichungen aus gewöhnlichen Körnchenzellen.

Eine dritte Zone des Ueberganges zwischen der fertig organisirten Cystenwand und der frischen Entzündung war fürs blosse Auge zunächst nur durch die bedeutend stärkere Breite der 5 bis 7 mm erreichenden Membranbildung zu erkennen; mikroskopisch waren die Bilder der jugendlichen Proliferation sammt den amorphen Exsudatmassen und den abgekapselten Hämorrhagien combinirt mit dem organisirenden Process. Der letztere documentirte sich dadurch, dass grosse Strecken der jungen Zellenbrut zwischen sich keine Ueberreste der untergehenden Nervensubstanz mehr erkennen liessen, wohl aber eine schwammig durchbrochene Grundsubstanz, welche durch alle Uebergänge in das zellenreiche Netz- und Gitterwerk der fertigen Organisation sich umbildete. Auch Partien, wesentlich durch dichtgedrängte schöne Spindelzellen constituirt, befanden sich dazwischen.

Endlich waren Spuren des Processes noch kenntlich, der sich im Binnenraum der Cyste oder Höhle abgespielt hatte, und zwar waren Reste sowohl weithin stattgehabter Blutung vorhanden, als auch solche der Körnchenzellennekrobiose und offenbar in ausgedehntem Maasse des directen Gewebsunterganges durch Quellung, Nekrose und feinkörnigen Zerfall.

Epikrise.

Unsere Aufgabe ist es jetzt, zu betrachten, wie weit das klinische Verlaufsbild durch den anatomischen Befund aufgeklärt wurde; wir haben zweitens die Natur und die Entwicklung des letzteren darzulegen, und drittens die nicht unwesentlichen allgemeineren Folgerungen zu ziehen, welche sich daraus ergeben.

In ersterer Beziehung tritt eine Seite besonders in den Vordergrund, das ist der ausserordentlich tückische Charakter der Krankheit, welcher so rasch ein sonst noch kräftiges Leben vernichtet hat.

Digitized by Google

Freilich lässt der Sectionsbefund eine starke Tendenz zu frühzeitiger primärer Abheilung, bezw. Abkapselung des centralen Erweichungsherdes erkennen. Der entschieden grösste Theil der Cyste repräsentirte einen im Wesentlichen beendeten Organisationsprocess, der in Analogie experimenteller Erfahrungen schon binnen 2—3 Wochen formirt sein mochte. Davon unberührt jedoch hatte sich im hinteren Pol des Herdes die frische Entzündung entwickelt und durch den folgenden Durchbruch in den Seitenventrikel den tödtlichen Ausgang herbeigeführt. Ein solches Fortkriechen oder Neuaufflammen der Encephalitis bedeutet eine eminente Gefahr gerade bei diesem Process: denn erstlich wie im vorliegenden Falle habe ich so gut wie in allen Thierversuchen neben der primären Vernarbung immer Partien gefunden, wo die Zellenwucherung eine fortschreitende blieb, wesentlich nur aus rundlichen (epitheloiden) Elementen bestehend; dann scheint es, wie sogleich zu erörtern, als ob nach jeder kleinen neuen Hämorrhagie sich förmlich frische Entzündungsherde bilden. Wie leicht aber können die vielen miliaren Aneurysmen und die oft ganz zarten, enorm ektasirten Gefässstämmchen zum Platzen kommen, sowie eine heftigere Congestivwelle das Gehirn erreicht! Für die Therapie wäre also daraus die wichtige Notiz zu entnehmen, dass wir mit all' unseren, freilich leider recht wenig wirksamen Mitteln der Gehirnhyperämie entgegenzuarbeiten haben (Blutentziehungen, Ableitungen, Eisbeutel, vielleicht auch Versuche mit Ergotin). Oppenheim citirt übrigens in seiner erwähnten Abhandlung eine ältere Angabe Hasse's, wonach in encephalitischen Narben leicht Entzündungsrecidive sich etabliren sollen. Bekannt ist die analoge progressive Erweichung bei der Eucephalomalacie decrepider Personen und in gliomatösen Geschwülsten. Dazu käme noch die Gefahr multipler, sich folgender Herde (z. B. in Fällen von Meyer und Beyer, Köster, Dinkler u. s. w.), und ich selbst habe es unlängst bei einer schweren, aber gutartigen Influenzamyelitis erlebt, dass mitten im Heilungsverlauf, sechs Wochen nach Beginn, ein Herd im Occipitalhirn ganz plötzlich sich zeigte, der sich durch ein starkes linksseitiges centrales Skotom äusserte, aber glücklicher Weise ebenfalls wieder verschwand.

Was den klinischen Gesammthabitus und die Diagnose unseres Falles anlangt, so war hinterher ganz wohl zu erkennen, dass er sich entschieden dem milderen Verlaufstypus der Oppenheim'schen Beobachtungen anschliesst. Uebereinstimmend ist zunächst mehr äusserlich die Localisation in dem motorischen Sprachgebiet; die volle Hälfte der Fälle des genannten Autors gehört hierher, und wäre es zur vollen Abkapselung des Herdes gekommen, so ist es ganz wahrscheinlich, dass keine erheblichen klinischen Residuen zurückgeblieben

Digitized by Google

wären. Sowohl die jederzeit nicht starke Parese des rechten Arms wie die partielle Aphasie sind bei der Localisation der Cyste im Mark der obersten Stirnwindung wesentlich nur als Fernwirkungen des Herdes zu betrachten, bezw. als Folge der Reizung innerhalb der secundären Entzündungs- oder Oedemzone. Ausserdem finden wir in dem 6 bis 7 Wochen umspannenden Krankheitsverlauf zunächst das gewöhnliche Intervall von 1—2 Wochen zwischen der grippeartigen Vorerkrankung und dem vorbereitenden Stadium der Encephalitis. Das letztere documentirt sich durch jene bekannte Apathie und psychische Hemmung acht Tage lang sehr deutlich; es folgen die ganz allmählich zunehmenden Herdsymptome, weiter in einem neuen Schub nach zehn Tagen die stärkere Denkhemmung, aber bei erhaltenem Bewusstsein, dazu die Reizsymptome: Kopfschmerz stürmischer Art, allgemeine Unruhe, Schlaflosigkeit, Erbrechen; endlich erst am letzten Lebenstage setzt Coma und verlangsamter Puls plötzlich ein. Natürlich musste hier die sonst für die Diagnose so wesentliche absteigende Curve im Sinne der Heilung ausbleiben, da sie, wenn überhaupt vorhanden, verdeckt war durch den naheliegenden frischen Herd.

Dass Influenza auch hier wieder die Ursache der deletären Gehirnerkrankung war, wird man nach dem ganzen Zusammenhange der Dinge kaum bezweifeln. Ueberdies spricht der Mikrokokkenbefund noch dafür, denn nirgends fand sich sonst bei der Section eine Erkrankung, von der aus vielleicht eine pyämische Metastase hätte ausbrechen können.

Nur auf eine klinische Folgerung sei noch kurz hingewiesen: wir haben eine recht ausgebreitete und ihrem anatomischen Charakter nach intensive Encephalitis vor uns gehabt. Dennoch war eine schwere Bewusstseinsstörung bis zuletzt nicht vorhanden gewesen; der Process an sich bedingt sie also nicht, wie schon früher angedeutet wurde. Es war nöthig, dies besonders hervorzuheben, weil die neuerdings bekannt gewordenen Sectionen alle sich auf schwer comatös verlaufene Zustände beziehen.

Wir wenden uns der Besprechung des pathologisch-anatomischen Verhaltens zu. Abweichend von den übrigen modernen Befunden dieser Krankheitsgruppe war in gleicher Weise sowohl die Beschaffenheit des frischen Herdes wie der primäre Heilungsprocess in Cystengestalt. Was von beiden Zuständen sonst vorliegt, ist bekannt: es sind die allerersten Stadien der Hyperämie und initialen Hämorrhagie und andererseits späte, stets als secundäre Bildungen aufgefasste, im Wesentlichen faserige Verdichtungen und Höhlenauskleidungen. Hier dagegen haben wir ein für einen acuten Process bereits mittleres Stadium vor uns und sodann eine frühe aus Zellen und Zellen-

Digitized by Google

fortsätzen gestaltete Abkapselung. Was nun die frischere Entzündung betrifft, so bedarf es nach unserer früheren Schilderung keiner grossen Combinationsgabe, um den Anfangsprocess zu construiren, resp. die Beziehungen zu jenen hämorrhagischen Frühformen festzustellen, auch wenn man hier zunächst von dem absieht, was wir erfahren konnten über die centrale, der Resorption verfallene Erweichung des Cystenhohlraums. Um es kurz auszusprechen: die bis auf unsere jetzige Beobachtung beinahe allgemein angenommene grundsätzliche Differenz der grosszelligen Entzündung in Analogie der Hayem'schen Encephalitis von der heute sogen. hämorrhagischen Encephalitis existirt in Wirklichkeit nicht, beides sind nur Entwicklungsstadien des gleichen Grundprocesses, der irritativen Encephalitis. Diese setzt sich, wie wir schon am Eingange dieser Abhandlung sahen, aus zwei Componenten zusammen, den Erscheinungen der Hyperämie und der Gefässreizung, welche den Anfang in den paar ersten Tagen machen, und den Reizzuständen in dem fixen Gewebe einschliesslich der Gefässwandungen, welche darnach folgen und im Vordergrunde bleiben.

Diese Lehre wird zur Evidenz bewiesen sowohl durch die vorher beschriebenen Entzündungsbilder als durch anderweite Erfahrungen. An den ersteren sahen wir in kleinen Zwischenräumen überall miliare Aneurysmen, frische kleine Blutungen und noch stärkere, bereits verkapselte miliare Hämorrhagien inmitten der jungen, massenweise angehäuften Zellenbrut gelegen. In der Regel ist dabei die Anordnung eine sehr regelmässige: abgekapselt ist Alles, was primär aus dem geborstenen Gefäss ergossen wurde, das sind die Haufen von Blutkörpern selbst, die relativ gewaltigen Massen von Fibrin und amorphem Exsudat, ebenso grosse Mengen nun bereits zerfallender weisser Blutkörper, eine Anzahl sofort gebildeter Körnchenzellen und durch die Blutung abgeschnürter, der — oft hyalinen — Zerstörung entgegengehender Inseln der Nervensubstanz. Darum im Umkreis kann wieder öfter eine Schichtung wahrgenommen werden, zunächst wieder Zellen und Gewebe in Coagulationsnekrose, dann grössere Massen von Körnchenzellen und endlich nicht selten auffallend regelrecht concentrisch angeordnete active Zellen. Bei noch älteren Blutungen, innerhalb der Uebergangsmembran, umgiebt statt dessen eine recht breite, aus Spindelzellen formirte schalige Neubildung den inneren hämorrhagischen Kern. Sehr alt ist auch dieser noch nicht, denn gröberes Blutpigment ist erst spärlich zu sehen.

Ich denke nun, diese Bilder sprechen für sich selbst. Dazu kommen aber noch andere gewichtige Thatsachen: der einzige Fall der hämorrhagischen Encephalitis (unseres Typus), der in einem mittleren Alter,

Digitized by Google

von 12 Tagen nämlich, histologisch bisher untersucht wurde, hat wesentlich Uebereinstimmendes ergeben. Zwar ist die Untersuchung von Bücklers eine, ich spreche es ungern aus, in anatomischer Hinsicht unzulängliche, abgesehen davon, dass ihr die Abbildungen fehlen; aber das geht doch zur Genüge daraus hervor, dass in jenem Falle neben reichlichen frischen Blutungen auch ältere sich fanden, und eben um diese herum hatte sich in grösseren Massen eine „Entzündungszelle" weithin angesammelt mit schönem, grossem, chromatinreichem Kern, welche er dem Aussehen nach entschieden trennt von der ebenfalls vorhandenen Körnchenzelle. Rundzellen dazwischen fanden sich spärlich, Mitosen bei der allein angewandten Müller'schen Härtung natürlich gar nicht, wohl aber „Bilder, die für Kerntheilung sprachen". „Zu diesem Befund", setzt er wörtlich dazu [1]), „brauche ich wohl kein Wort hinzuzufügen", und dies, nachdem ich zwei Bände zuvor in demselben Archiv der fraglichen Zelle beinahe eine ganze Abhandlung gewidmet hatte, die von Bücklers mit keinem Worte erwähnt wird. Mir selbst stehen noch mehrere einschlägige Erfahrungen zu Gebote. In einem Falle von eitriger schwerer Convexitätsmeningitis vom achten bis zehnten Tage fand sich an zwei Stellen der Rinde, in der zweiten rechten Stirnwindung und im Lobulus fusiformis, je eine pfennigstückgrosse dicht roth, hämorrhagisch gesprenkelte, etwas weiche Partie von einer breiten Zone gelben Oedems umzogen. Jene Blutungen waren ganz frische, in der gelben Zone aber fanden sich in der Markleiste erbsengrosse Herde mit kleinen Blutaustritten und prall gefüllten kernreichen Gefässen, Herde, welche sonst ganz aus dicht gedrängten Entzündungszellen bestanden. Diese waren streckenweise einkernig, in anderen Abschnitten durchweg zwei- bis fünfkernig und zeigten ausserdem (an Flemmingschnitten) schöne Karyokinesen; die Zellen selbst waren gross, theils klar, theils auch mehr homogen, die Kerne besassen ein schönes Chromatinnetz.[2]) Also auch hier trifft man die hämorrhagische Sprenkelung und die grosszelligen Proliferationsherde neben einander[3]).

Weitere Thatsachen zeugen dafür, dass Bilder, wie in unseren

1) Bücklers, Archiv f. Psychiatrie. XXIV. S. 740.

2) Bezüglich einer Abbildung muss ich auf meine ältere Arbeit, Arch. f. Psych. Bd. XXI. Taf. X, Fig. 15 verweisen.

3) Zu dem Falle von Bücklers treten die schon oben in einer Anmerkung erwähnten zwei neuesten Beobachtungen von Köppen (Arch. f. Psych. Bd. XXX. S. 954) hinzu, wo nochmals in encephalitischen Herden jüngeren und mittleren Alters neben den capillären Blutungen die grössere runde Zelle als Product der Reizung im fixen Gewebe sich reichlich gebildet hatte. Die Intensität dieser Proliferation wechselt in den verschiedenen Fällen und war in dem unsrigen am stärksten.

Digitized by Google

abgekapselten centralen Blutungen mit massigen, der Entartung verfallenden Rundzellenextravasationen, welche aus dem geborstenen Gefässe herausströmen, dass dieser Vorgang, sage ich, als erster Beginn einer Encephalitis aufgefasst werden muss. Unter meinen vielfach variirten Thierexperimenten zunächst steht mir ein halbes Dutzend dieser Art zur Verfügung: brachte man nicht nur einen kleinen Stich dem Thiere bei, sondern eine grössere Verletzung, durch welche verschiedene Blutgefässe eröffnet wurden, so trat in der bewirkten blutigen Erweichung da und dort eine bedeutende Partie reinen amorphen Exsudats oder auch Fibrinmassen zu Tage, welche letztere sich durch eine strahlig hindurchziehende, derbe Faserung kennzeichneten. Dazu jedoch traten in dichten Haufen Rundzellenansammlungen hinzu, und das Ganze wurde, gleichwie in unserem Falle, sehr bald durch Schichten einer spindelzelligen Neubildung ausnahmslos umschlossen. In einem weiteren Falle — er ist wie der andere in einer älteren Abhandlung schon kurz von mir erwähnt worden — bei einer älteren Person, hat ein gewöhnlicher Embolus einen grossen Rindeninfarct am Fusse der zweiten linken Stirnwindung von 2 cm Ausdehnung in der Breite bewirkt. Neben der Blutung findet man hier wieder das in der schön gelungenen Abbildung 8 vorgeführte Bild. Der Process hatte unter sofortigem Coma und andauerndem automatischen Bewegungsdrang im rechten Arm am vierten Tage zum Tode geführt. Der Befund — wieder liegt ein Flemmingpräparat mit Hämatoxylinfärbung bei schwächster Vergrösserung vor — ist ein ausnehmend charakteristischer: in der Mitte ist das rundliche, geplatzte Gefäss, darum finden sich concentrische Schichten von bereits grossentheils degenerirten Rundzellen, dann kommen enorme Massen eines beinahe homogenen amorphen Exsudats, grau gefärbt (bei c); nach oben die etwas grösseren blassblauen Punkte stellen sammt und sonders Körnchenzellen dar (bei d), nach unten am Rande der Figur sieht man noch eine compacte Masse von Rundzellen (bei b) und daneben links einige kleine freie Blutaustritte (bei a). Ein solches Bild vergisst sich nicht leicht wieder; es ist nicht ohne Interesse, es mit der Fig. 9, dem eitrigen Processe vom sechsten Tage, zu vergleichen. Niemals werden bei letzterem mitten im Gewebe die Eiterzellenmassen sich so scharf conturirt finden, sondern überall strömen sie wie ein Schwarm von Fliegen über das ganze Feld hin.

Wenn ich damit genügend festgestellt zu haben glaube, dass die initialen Hämorrhagien der Encephalitis mit derartigen compacteren Rundzellenextravasationen, und zwar bei positiv nicht eitrigem Charakter der Entzündung, verschwistert einsetzen können, so soll damit nicht gesagt sein, dass das so sein muss. Immerhin empfiehlt es sich, in Zukunft mehr als bisher darauf zu achten und zu diesem Zwecke

Digitized by Google

grössere Schnittserien aus den verschiedensten Stellen zu durchmustern. Es ist nicht unmöglich, dass der bekannte Virchow-Senator'sche Fall, der als Mittelstufe zwischen eitriger und hämorrhagischer Encephalitis gedeutet wurde, bei genauerer Erforschung dasselbe dargeboten haben würde, wie es unsere Figur 8 so drastisch darstellt.

Wir kommen nun zur Besprechung der Cystenwandbildung und damit des primären Organisationsprocesses. Die histologischen Verhältnisse, die Histogenese, liegt ziemlich lückenlos vor unseren Augen. Wir haben nur dreierlei Fragen uns vorzulegen: welche Bedingungen zur früheren Organisation führen, wodurch diese sich von der gewöhnlichen secundären Vernarbung unterscheidet, und wodurch so rasch eine so grosse Masse von Gehirnsubstanz beinahe spurlos verschwinden konnte. Das ist sicher, für Jeden, der eine derartig verkapselte ausgedehnte Höhlenbildung im Gehirn erblickt, wird unmittelbar die Vorstellung eines recht alten, Jahre zurückreichenden Processes erweckt, und sieht er nun die acuten frischen Vorgänge am einen Pol der Cyste, so denkt er an die sonstigen sogen. Narbenentzündungen, die nach langer, langer Zeit noch ausbrechen können. Bestärkt in dieser Idee konnte man werden durch die Erfahrungen bei Gehirntraumen und schweren Contusionen: ansehnliche Reste eines bräunlich grauen Breies lagern noch nach Monaten und Jahren am Orte der ursprünglichen Gewebszertrümmerung, verkalken, ja verknöchern auch zuweilen. Ich selbst konnte mich bei meinen Experimenten überzeugen, dass nach vier und sechs Wochen gelegentlich noch kaum Spuren einer Resorption in der feinkörnig zerfallenden Masse von Detritus und Körnchenzellen zu treffen waren. Ja, findet man gelegentlich nach Trauma eine rasch formirte grosse Höhle, so werden die Autoren nicht selten zu den künstlichsten Erklärungsversuchen gedrängt. So hat vor Kurzem Carrara[1]) ein Vierteljahr nach einer Kopfcontusion eine gewaltige Höhle von der aufsteigenden Stirnwindung durch die Centralwindungen und das Scheitelhirn hindurch bis an den Hinterhauptslappen im Hemisphärenmark getroffen. Obwohl nun der 39jährige Mann bisher „anscheinend" ganz gesund war und von der recht schweren Contusion (Stockschläge auf den Kopf mit folgender Betäubung) ab die prägnanten Symptome des Gehirnleidens darbot, so meint der Autor doch, der den Befund wieder einmal als „Neurogliom" bezeichnet, es habe vor dem Trauma die latente Gehirngeschwulst existirt, die dann so rasch zerfallen sei!

Wieder einmal kann man es hier wahrnehmeu, wie wichtig es für

1) Carrara, Ein mit Exitus letalis nach Kopfverletzung beendeter Fall von Hirntumor (Neurogliom). Vierteljahrsschr. f. gerichtl. Medic. 1896. 1. Heft.

Digitized by Google

die Pathologie gewesen wäre, den Ergebnissen der Experimentalforschung auf anatomischem Gebiet etwas Beachtung zu schenken. Man würde erfahren haben, wie gross der Unterschied zwischen der chronischen secundären Heilung und dem acuten Process mit primärer Vernarbung ist. Bei letzterem, wo sich die Gefässe grösstentheils erhalten, aber ausnehmend erweitern, wo allenthalben eine junge protoplasmatische Zellenbrut aufschiesst, verschwinden die Nervensubstanz und die Zerfallsproducte mit solcher Geschwindigkeit, dass, wenn am achten oder zehnten Tag des Experimentes eine halbe Hemisphäre des Thieres in entzündliche Neubildung verwandelt ist, nur ganz geringe Spuren des Nervengewebes da und dort sich noch darbieten. Dasselbe wird aber auch für einen centralen Erweichungsherd gelten, wenn er von einem protoplasmatischen, überall offenen und gefässreichen Gitterwerk umschlossen ist, wie in unserem Falle. Für das Peritoneum konnte ich selbst die enorme Resorptionskraft speciell auch gegenüber der Gehirnsubstanz bei früheren Experimenten darlegen; denn bohnengrosse, in Säckchen von extirpirter thierischer Haut eingenähte Gehirnstückchen verfielen sehr rasch einer completen feinkörnigen Auflösung und waren am sechsten oder siebenten Tag bereits verschwunden sammt ihrer Hülle. Es ist das die gleiche chemische Wirkung, welche so schwer angreifbare Substanzen wie Jodoform, Aristol, Dermatol u. s. w. in frischen Wunden zur Auflösung bringt. Natürlich wirkt auch die directe Aufnahme in die jungen Zellen, welche so Nervenmark, Fette und Blut in sich aufstapeln, mit, aber der quantitative Effect davon dürfte ein relativ geringer sein. In unserem Falle kommt noch der Durchbruch in den Seitenventrikel dazu, durch den sicherlich noch beträchtliche Ueberreste des centralen Erweichungsbreies fortgespült werden konnten.

Es ist angeführt worden, dass auch für das Bestehen eines solchen die Beläge sprechen, welche der Membran doch noch da und dort aufsitzend gefunden wurden: Quellung und starkes Oedem, Nekrobiose und Hämorrhagie, das ist also die Signatur des grossen anfänglichen Erweichungsherdes gewesen. Specielleres lässt sich darüber nicht mehr sagen, namentlich nicht, wie gross der Antheil der Blutung gewesen sein mag. Mikrokokken und Bacterien müssen reichlich dazwischen entwickelt gewesen sein, denn gerade die Membranoberfläche nach dem Cystenraum zu haben sie in unseren Schnittpräparaten am reichlichsten bedeckt.

Man kann nun zweitens es ziemlich genau übersehen, wo die demarkirende, der Organisation fähige Zellenneubildung beginnen konnte, da nämlich, wo die eigentliche Erweichung abschnitt, wo die alten Blutgefässe functionsfähig blieben und zugleich statt der das Gewebe in Quellung versetzenden ödematösen Transsudation jenes vielgenannte com-

Digitized by Google

pacte, gerinnungsfähige Exsudat das junge Zellmaterial zusammenhalten konnte. In der That besass nicht nur die fertige Cystenwand, sondern auch die granulationsähnlich sich darstellende Uebergangsmembran einen scharfen, im Allgemeinen glatt demarkirenden Rand. Zur primären Frühvernarbung gehört aber noch ein Zweites, was ausser bei der Gehirnsubstanz wohl nirgends im menschlichen Organismus wiedergefunden werden dürfte: nur ein so intensiver Reiz, dass er zugleich eine starke Gewebsentzündung ins Dasein ruft, vermag hinreichend schnell eine so reichliche jugendliche Zellenbrut zu erzeugen, dass daraus, sozusagen auf einen Schlag, eine bindegewebige Organisation resultiren kann. Wenn ich heftige Aetzkörper, concentrirte Chromsäure etwa, dem Gehirn eines Kaninchens applicirte, entstand sogleich eine weithin ausgedehnte stürmische zellige Proliferation unter heftigen hyperämischen Erscheinungen. Aber schon vom sechsten Tage an waren zwischen den überall in Massen gebildeten activen runden Elementen und den Körnchenzellen sternförmige und spindelige Zellformeu eingestreut, am zwölften Tage war meist schon eine Einschliessung derselben in eine zusammenhängende Organisation vollzogen, und in den weiteren Entzündungstagen war ein Fortschritt des irritativen Processes nicht mehr zu bemerken. Da nun die ganze Erkrankung in unserem Falle sich innerhalb sechs Wochen abgespielt hat, da die Bildung der Cystenwand der centralen Erweichung nachfolgen musste und jene in ihrer Structur bereits das Bild eines im Wesentlichen vollendeten Processes darbot, so wird auch sie kaum viel mehr als zwei Wochen zu ihrer Formirung bedurft haben. Ueber ein wichtiges Moment freilich fehlt es uns bis jetzt an Anhaltspunkten, um die causalen Beziehungen verstehen zu können: die erzeugte irritative Encephalitis ist von vornherein eine luxuriirende, sie mag sehr weit über das Ziel hinausschiessen, das lediglich in der abkapselnden Vernarbung einer ersten Erweichung gegeben wäre, und immer existiren wenigstens bestimmte Inseln von Zellhaufen, die von einer Tendenz zur Bildung einer bindegewebigen Organisation nichts bemerken lassen. Was ist nun das Moment, das die Aussonderung des schwammigen Gerüstwerks oder die Umbildung zu Spindelzellen im Gefolge hat? Die geringere Zahl, das Bestehen von Zwischenräumen zwischen den einzelnen Zellen sind es nicht; denn sind sie sehr dicht gelagert, so wandelt sich einfach die eine Hälfte zur Organisationszelle um, während die anderen von ihnen umschlossen werden, wie wenn man in ein Netz in jede Masche eine entsprechende Kugel eingeschoben hätte. Ferner hatte es bis zu unserem Fall doch schon eine nicht ganz geringe Zahl ähnlicher grosszelliger Encephalitiden in der Literatur gegeben, welche ich in meiner

Digitized by Google

früheren Arbeit zusammengestellt hatte. Dazu kommen noch neuere Mittheilungen von Greppin[1]), Popoff u. A., aber noch nirgends war bisher der wichtige Vorgang der primären Organisation dabei beobachtet worden, welcher in der Aetzungsencephalitis beim Thiere geradezu die Regel bildet.

Fassen wir jetzt das bisher Erörterte kurz zusammen, so würde das Gesammtbild der Encephalitis nach Influenza, wie es nach unserem Falle zu construiren wäre, das folgende sein: Zu Beginn findet nach allgemeiner Erfahrung eine starke Hyperämie mit erheblichen, dicht zusammenliegenden kleinen Blutungen statt, oft ist auch Austritt von compacten Rundzellenhaufen damit verbunden; im Anschluss daran kommt es offenbar leicht zu einem förmlichen Erweichungsherd, in welchem neben der Gewebszertrümmerung durch die vielen kleinen Blutungen ein starkes Oedem und Körnchenzellennekrobiose mitwirkt. Am Rande dieser Erweichung, welche von Influenzabacillen und Mikrokokken durchsetzt ist, gelangt die angrenzende Nervensubstanz unter der directen Einwirkung der reizenden Bacteriengifte in eine heftige irritative Entzündung von dem ausführlich beschriebenen Charakter. Entweder führt nun diese entzündliche Neubildung sehr rasch zu einer cystischen Abkapselung mit Resorption des Erweichungsbreies, oder aber die grosszellige Encephalitis schreitet, eventuell nach einem Intervall, in Folge frischer Hyperämien und kleiner Blutungen fort und kann dann durch allgemeines Gehirnödem, Durchbruch in den Ventrikel u. s. w. tödtlich werden. Im ersteren Falle wäre natürlich eine frühe definitive Narbenheilung erreicht. Klinisch müssten dann namentlich die Symptome auch schwinden, welche fortgeleitet innerhalb der breiten secundären Reizzone erzeugt waren, in unserem Falle also die Armlähmung sammt der Sprachstörnng.

Häufiger ist es ja bisher nicht bis zur vollen Entwicklung des Processes gekommen, weil der tödtliche Ausgang schon im ersten hyperämischen, bezw. hämorrhagischen Stadium erfolgte. Es ist aber auch nicht abzusehen, weshalb nicht auch Heilung schon von diesem Stadium aus eintreten sollte, dann nämlich, wenn es nicht zu erheblicher Blutung und Gewebszerstörung gekommen war. Wir sehen ja auch Katarrhe und Hautentzündungen oft genug schon in der Periode der Hyperämie stehen bleiben und von da ab gut werden. Und auch im Gehirn bietet der ganze secundäre Rayon, z. B. um unsere Cyste, um eine Abscesswand, kurz überhaupt um jede eigentliche Entzündung, dauernd durch lange Zeiten nicht viel mehr als Hyperämie, leichte

1) Greppin, Fall von Huntington'scher Chorea. Archiv f. Psychiatrie. Bd. XXIV. 1892. S. 155.

Digitized by Google

Zelleninfiltration und etwas Schwellung von Neurogliazellen. Wieder darf ich mich hier bei dieser praktisch wichtigen Frage auf das Ergebniss zweier unter meinen Thierexperimenten berufen: durch ganz flüchtige, aber auf weite Fläche applicirte chemische Reize hatte ich hier eine leichte, mehr diffuse Entzündung oder vielmehr Reizung provocirt: klinisch war ein sehr markirtes Bild heftiger, förmlich maniakalischer Reizbarkeit entstanden; anatomisch nach 6 und $7^1/_2$ Wochen traf ich allgemeine Hyperämie, mässige Rundzelleninfiltration über die gesammte Rinde und ebenso leichte Neurogliazellenschwellung, auch die Blutgefässe leicht infiltrirt. Das beweist, dass ein primärer entzündlicher Reizzustand thatsächlich auf diesem Stadium Halt machen kann. Für die weitere Frage, wie weit er auch wieder schwinden mag, dafür fehlt es leider noch an den einschlägigen Experimentalstudien. Klinisch lehrt es aber jeder Encephalomalaciefall schon, wenn er auf seinen anatomischen Restdefect gebracht ist, dass die gleichen, der secundären Reizzone zugehörigen Veränderungen sich zurückzubilden pflegen.

So sehr sich diese Abhandlung gegen meinen Wunsch ausgedehnt hat, so kann ich nicht wohl unsere Erörterungen hier abschliessen, angesichts der Thatsache, dass von der anatomisch-histologischen Differentialdiagnose der nicht-eitrigen Encephalitis in den neueren Arbeiten kein Wort mehr verhandelt worden ist. Gleichzeitig müssen wir uns mit dem in der Einleitung angeregten Problem kurz beschäftigen, wie weit die irritative Encephalitis ein einziger Process mit verschiedenen Intensitätsstufen ist, oder aber ob man mehrere Formen trennen soll, wie ich selbst[1]) das früher für richtig gehalten hatte. Die Frage ist nicht die gleiche, welche wir vorhin beantwortet haben, ob der grosszelligen Wucherung dasselbe hämorrhagische Stadium vorangehe, wie es sonst bei der Influenza-Encephalitis beobachtet ist. Denn gerade die eine und frühest auftretende Componente der irritativen Encephalitis, die Hyperämie und die Reizzustände im Blutgefässapparat, sie kommt allen Formen und Intensitätsstufen dieser ganzen Gruppe in annähernd gleichmässiger Gestaltung zu, und das ist doch eigentlich nichts Ueberraschendes, denn jede Entzündung, auch die eitrige, beginnt mit einer starken Congestivwelle. Die Frage ist, wie weit sich die späteren Stadien gleichartig entwickeln, und wir haben schon angedeutet, wie einseitig es wäre, auf Grund des Befundes von Bücklers und des jetzt vorliegenden eigenen zu statuiren, es müsse

---

1) Friedmann, Zur Histologie und Formeneintheilung d. acuten Encephalitis. Neurolog. Centralbl. 1889. S. 441.

Digitized by Google

nun immer bei diesen Encephalitiden der stärkste Grad der Gewebswucherung im Gefolge des Primärstadiums erreicht werden. Dagegen sprechen nicht allein die vollkommen geheilten Fälle der Encephalitis pontis, sondern noch mehr die Thatsachen der traumatischen Gehirnentzündung, mit welcher die genuine sonst so überraschend vollkommen übereinstimmt. Wie längst bekannt, ist es dem centralen Nervengewebe eigenthümlich, dass jede Wunde oder sonstige Gewebszerstörung einen schleichenden, ausserordentlich langsamen reparativen Process herbeiführt, soweit eben kein intensiverer Reiz eingreift. Durch die Untersuchungen von Ziegler und besonders die zu wenig beachtete schöne Arbeit von Coen[1]), welche ich selbst bestätigen konnte, wissen wir, wie der speciellere Verlauf dieser Entzündung sich gestaltet. Bei einer Stichwunde ins Gehirn bildet sich um das ergossene Blut zunächst eine einfach nekrotische Zone, darum eine zweite nekrobiotische mit mässig reichlichen Körnchenzellen, welche meist aus extravasirten Rundzellen stammen, und darum drittens eine Reizzone mit Rundzellen und amorphem Exsudat. Die fettige Degeneration in der zweiten, nekrobiotischen Zone nimmt in den nächsten zwölf Tagen noch zu, die Entzündung mit Hyperämie und Rundzellenanhäufung hat nach vier bis sechs Tagen schon ihren Höhepunkt erreicht und steht bald stille. Die Neurogliazellen jedoch sammt dem perivasculären Gewebe beginnen von den ersten Tagen ab sowohl innerhalb der zweiten nekrobiotischen als der dritten Reizzone langsam und stetig zu wuchern, und sie stellen so eine Neubildung von Spindelzellen und einem fibrillären Faserfilz her, welche immer fortschreitet und nach 50 Tagen noch keinen definitiven Abschluss erreicht hat.

Ausser Thierexperimenten habe ich selbst mehrere Fälle von Gehirncontusion in den ersten Tagen untersuchen können; was hier hauptsächlich auffällt, das ist die von Coen nicht erwähnte deutliche spinnenartige Anschwellung der Neurogliazellen und eine im Ganzen recht mässige, zerstreute Bildung von Körnchenzellen, dann natürlich starke Quellung der Nervenfasern und Ganglienzellen, eine nekrotische Erscheinung, und wieder das amorphe Exsudat, Fibrin und Rundzellen. Nach drei Wochen ist schon ein ansehnliches Fibrillennetz formirt mit den Spinnenzellen und Spindelformen dazwischen. Nach Jahr und Tag fand ich bei einem 26jährigen Epileptiker um einen offenbar schon lange im Gehirn steckenden spitzen Knochensplitter (in der

1) Edmondo Coen, Ueber die Heilung von Stichwunden des Gehirns. Ziegler's Beiträge. Bd. II. Jena 1887; Ziegler u. Kammerer in Ziegler, Lehrb. d. pathol. Anatomie. II. Bd. 5. Aufl. 1887. S. 358; vergl. auch die neueste Arbeit: Tschistowitsch, Ueber die Heilung aseptischer traumat. Gehirnverletzungen. Ziegler's Beiträge. Bd. XXIII. H. 2.

Digitized by Google

Gratiolet'schen Uebergangswindung) diese und die zwei nächst anliegenden Gyri deutlich verschmälert und ziemlich derb. Mikroskopisch war direct um den Splitter im Gewebe eine kleine Zahl von hanfkorn- bis linsengrossen Höhlen zu sehen, im Uebrigen bestand die betroffene Windung sammt den zwei anliegenden beinahe ganz aus einem dichten Fibrillenfilz, sehr reich an Rundzellen, Kernen und Spinnenzellen, die Blutgefässe waren mässig stark infiltrirt, oft von Blutpigment und kleinen Blutungen umgeben, die Anordnung der Fibrillen in der Rinde vielfach wirr durchkreuzt, in den Markleisten parallel; Nervenfaserreste und atrophische Ganglienzellen waren überall noch da und in der Peripherie der Sklerose sogar ziemlich reichlich. Das Gesammtbild erinnerte an das Gliom; insbesondere aber habe ich den Befund noch angeführt, um zu zeigen, wie hier, wo der Reiz des festhaftenden Splitters, namentlich wohl auch vermöge der im epileptischen Anfall auftretenden Fluxionszustände, dauernd sich erhält, wie also dadurch eine stetig und weithin um sich greifende Sklerose von typisch entzündlichem Charakter erzeugt wird. Das Trauma muss uns aber als Prototyp für die nicht-eitrige Encephalitis gelten [1]).

Aber es bleibt auch beim einfachen aseptischen Trauma nicht immer blos bei solchen chronischen Reizvorgängen: schon die initiale Gefässreizung ist thatsächlich, wie wir sahen, die gleiche, wie bei der acuteren Encephalitis; dann konnte Coen, indem er eine glühende Nadel ins Gehirn einstach, auch eine starke mitotische Proliferation der Gewebszellen erzeugen, Haufen epitheloider junger Zellen wurden gebildet, und nur die fibrilläre Organisation blieb die langsam schleichende. Berücksichtigt man noch, wie umfassend der nekrobiotische Zerfall auch in unserer schweren Influenza-Encephalitis Platz gegriffen hatte, so wird man es für richtig halten müssen, nur einen einzigen Grundprocess der irritativen Encephalitis aufzustellen. Entweder kommt es dabei zu einer starken Gewebsreizung, die rasch Haufen von grossen jungen Zellen schafft, aber auch einer schnellen Primärorganisation fähig ist, oder aber zu einer langsam fortschreitenden Faserzellenbildung mit einer faserigen Zwischensubstanz, einer Sklerose, welche daher viel später ihren Abschluss findet; oder endlich es kann wohl auch Heilung schon aus dem ersten hyperämischen Stadium aus erfolgen mit vollkommener Restitution.[2])

---

1) Dem Frühstadium des Traumas sehr ähnlich scheint der bekannte Fall genuiner acuter Encephalitis gewesen zu sein von Ribbert. Virch. Arch. Bd. 91.

2) Nicht selten kommt es aber, wie nochmals betont sei, auch beim Menschen zu Zwischenformen, wo gleichzeitig eine mässige Production der grossen activen Zelle stattfindet und die Organisation durch die chronische fibrilläre Sklerose hergestellt wird.

Digitized by Google

Wende ich mich schliesslich zu der leidigen Frage der anatomisch-histologischen Abgrenzung der primären, nicht-eitrigen Encephalitis von dem eitrigen Process, der Encephalomalacie und dem Gliom, bezw. der Gliomatose, so wird man nach dem Erörterten nicht erwarten, dass wir ausser für die intensive grosszellige Encephalitis darin jetzt sehr viel weiter als bisher gekommen sind. Theoretisch genommen, ist die grundsätzliche Scheidung von der Eiterung und der Encephalomalacie leicht, vom Gliom dagegen schwierig: erstere sind das ganze präexistente Gewebe vernichtende und erweichende Processe, die Neubildung ist eine fremde und entstammt dem circulirenden Blute; die Encephalitis als solche ist dem gegenüber ein in dem Gewebe sich abspielender Wucherungs- und Reizungsprocess, die Neubildung geht aus dem fixen Gewebe hervor und ist eine infiltrirende; in Folge dessen conservirt sie die Formverhältnisse der Gehirnwindungen und wird meist auch sogar die Grenzen zwischen Rinde und Markleiste ausgeprägt bestehen lassen, dadurch dass die Anordnung der Neubildung, speciell der Fibrillenzüge, im Bereich der Rinde und des Marks eine verschiedene wird. Ja, es gilt das zum grossen Theil sogar auch für die acute grosszellige Proliferation.

Praktisch ist die Sachlage eine viel complicirtere. Mit der Vereiterung und dem Abscess ist die Verwechselung allerdings nur innerhalb der ersten 4—5 Tage leichter möglich; aber auch da existirt die früher angenommene vollkommene Gleichartigkeit der „rothen entzündlichen Frweichung" in beiden Fällen nicht. Aetiologisch sind die eitrigen und nicht-eitrigen Encephalitiden heute nicht mehr zu trennen; bei den ersteren aber tritt sofort ein heftiges Oedem dünnflüssiger Art hervor, unter starker Hyperämie nekrotisirt und verflüssigt sich das Gewebe; ferner kommen von den ersten Stunden ab die Eiterzellen hervor, sammeln sich in kleine Häufchen allerorts und confluiren bereits am fünften Tag zu makroskopisch sichtbarem Eiter. Die Schwellung und Quellung der Gewebszellen ist dabei eine besonders starke. Trotzdem ist der Unterschied gegen die initiale Gefässreizung der nicht-eitrigen Encephalitis, rein histologisch genommen, nur ein quantitativer; wir haben schon mehrmals darauf hingedeutet und können ihn mit zwei Worten bezeichnen (man vergleiche unsere Figuren 3 und 8 mit der Figur 9): Erstlich fehlt dem eitrigen Process ganz und gar, soweit ich bisher an einer Reihe von Abscessen und etwa zehn Thierexperimenten habe wahrnehmen können, das dickflüssige, gerinnende amorphe Exsudat, welches wohl bei keinem der irritativen Encephalitisfälle wirklich gemangelt hat[1]). Dann besitzen die letzteren

1) Zum Nachweis sind gute Carminfärbungen besonders geeignet, auch unsere Magentaroththinction, dagegen nicht die reinen Kernfärbungen.

Digitized by Google

eine doppelte Form der Rundzellenextravasation; aus geborstenen Gefässen und nur aus solchen mit Blutklumpen zugleich ergiessen sich grosse, mitunter colossale Massen der Rundzellen, wie oben in der Fig. 8 dargestellt wurde. Diese Rundzellenhaufen degeneriren beinahe auf der Stelle, im Gegensatz zum frischen Gehirneiter, und werden direct verkapselt; ausserdem grenzen sie sich mit scharfem Contur ab. Die aus intacten Gefässen continuirlich ins Gewebe dringenden Rundzellen zweitens sind nicht allzu reichlich, sie suchen zumeist sofort die Lymphräume auf, in der Rinde die sog. pericellulären Räume, in der weissen Substanz die parallel den Nervenfasern ziehenden Saftlücken; zugleich oder vorher infiltriren sie die Gefässscheiden selbst und dehnen diese gewaltsam und ungemein beträchtlich aus. Je stürmischer freilich der irritative Process ist, um so geringer zeigt sich diese Gefässwandinfiltration; im Centrum des Herdes in unserem Fall war die Vermehrung der Gefässkerne eine äusserst grosse, die Wand dehnte und lockerte sich weithin; Rundzellen gab es dazwischen aber so gut wie gar nicht. Mit anderen Worten, was wir von Rundzellen sehen, befindet sich gewöhnlich in den Lymphräumen, zu welchen ja die Gefässscheide mitrechnet. Daher sind sie auch, wie die Fig. 3 zeigt, bei Carminfärbung in einer rothen diffusen Substanz umschlossen, eben der entzündlich verdickten und bei der Härtung geronnenen Lymphe. Prägt sich nun auch dieser Unterschied histologisch nur als ein quantitativer aus, so ist er doch an sich ein grundsätzlicher; denn bei der Eiterung werden die Rundzellen chemotaktisch herausgelockt, sie strömen durch die Gefässwände wie durch ein Filter direct hindurch, infiltriren daher auch nicht wesentlich die Gefässscheiden und ergiessen sich sogleich, wie ich oben sagte, einem Mückenschwarm gleich diffus über das ganze Gesichtsfeld, ohne sich um die kleinen Saftspalten zu kümmern. (Der massige Eiter fliesst allerdings den grossen Lymphspalten gerne entlang, aber das ist ein ganz anderer Vorgang.) Eben weil sie sogleich an die Aussenfläche der Gefässe dringen, kann man diese auch, wie schon Rindfleisch angegeben hat, bei der Gehirneiterung im frischen Zustand wie von einer weissen Scheide bedeckt beim Herausziehen sehen.

Die Differenzirung von den legalen Encephalomalacien ist nur bei der intensiven grosszelligen encephalitischen Neubildung gut durchführbar. Es besteht hier ein eigenartiger Zirkel: jede Erweichung, auch die entzündliche, ja selbst die einfache blutige Zertrümmerung, führt zur Körnchenzellenanhäufung, und umgekehrt würde schon die Aufhebung der regulären Gewebsspannung bei der Erweichung an sich eine bindegewebige Wucherung erzeugen; die Neuroglia umschliesst „wie Unkraut" die entstandene Lücke. Der Gefässverschluss hat aber noch einen der primären

Digitized by Google

Entzündung analogen Effect, der anscheinend viel zu sehr unterschätzt wird: er bewirkt eine rasch einsetzende Rundzellenextravasation und namentlich Gefässwandinfiltration in allen benachbarten kleinen Stämmchen von oft ungemein hohen Graden. Auch in späteren und mittleren Stadien findet man die Rundzellen recht oft über das Vernarbungsgebiet in ziemlich dichten Zeilen und sogar in ansehnlichen Haufen versammelt, und ich muss es als unzulässig ansehen, darin ein Kriterium zu Gunsten der Encephalitis suchen zu wollen. Wie stark endlich die Schwellung der Neurogliazellen bei der Encephalomalacie sein kann, darüber mag die Fig. 16 meiner älteren Encephalitisarbeit[1]) Aufschluss geben aus einer breiten Narbencyste am Nucleus caudatus. Wenn daher schon der Begriff der Nekrobiose, ätiologisch und pathogenetisch genommen, einen ungemein grossen Fortschritt in sich gefasst hat, so entsteht doch mit dem Gefässverschluss ein subacuter entzündlicher Process, anscheinend nach der Embolie am stärksten, und ich möchte mich nicht damit aufhalten, nach histologischen Kriterien gegenüber der genuinen Encephalitis zu suchen, die doch in der Praxis selten ausreichen würden.

Um so wichtiger aber muss es uns sein, dass wenigstens die grosszellige Proliferation und die aus dieser hervorgehende primäre Organisation, von der wir jetzt eine Form, die Cyste, kennen gelernt haben, dass diese unbedingt die Merkmale ihrer genuin-encephalitischen Abkunft an sich tragen. Feststellen lässt sich jedoch dieser ganze Process, das sei besonders betont, in Wirklichkeit nur, wenn man Flemmingsche und Formolfärbung, bezw. Fixirung zur Anwendung bringt. Dann erhalten sich die Mitosenbilder, wie wir sehen, noch 36 Stunden nach dem Tode vorzüglich und auch die bereits zerfallenden lassen sich noch als solche erkennen. Nirgends wird nach unserer jetzigen Mittheilung hoffentlich noch der Irrthum sich erhalten, das Fehlen der Körnchenzelle sei irgendwie charakteristisch für die Encephalitis; eine solche Vorstellung beruht auf dem Verkennen elementarer Eigenthümlichkeiten der pathologischen Gehirnanatomie. Die Aufgabe ist vielmehr, das Vorhandensein der grossen activen Zelle zu erkennen. Die Formen derselben sind keine gleichmässigen, und wir verweisen darum noch auf die Fig. 15 der erwähnten älteren Arbeit, deren Zellelemente viel mehr einer grossen Körnchenzelle ähnlich sehen. Uebrigens hatten wir schon in unserer älteren Abhandlung die Zelle aufs Ausführlichste besprochen. Das sicherste Merkmal ist der Charakter einer meist ungestümen Proliferation, zunächst die Mitosen selbst, dann der Wechsel in Form, Grösse und Chromatingehalt der

1) Friedmann, Arch. f. Psych. Bd. XXI. Taf. X.

Digitized by Google

Kerne, die Grössendifferenz der Zellen, die vielkernigen Elemente darunter (letztere kommen aber auch um Fremdkörper, z. B. Cysticerken vor, wie ich selbst an in meinem Besitz befindlichen Präparaten constatiren konnte). Die Körnchenzelle ist dagegen von einer ausserordentlichen Gleichmässigkeit, der Kern ist nicht gross, Mitosen habe ich auch an Flemmingschnitten in ihnen (bei der Encephalomalacie) noch nie gesehen. Auch die gleichmässige strassenpflasterähnliche Anordnung ist für die active Zelle charakteristisch.

Wir haben noch erwähnt, dass es Zwischenstufen giebt, wo die active, die „Entzündungszelle" in geringerer Zahl sich inmitten einer fibrillären Sklerose entwickelt, und dass Coen solche Formen sogar experimentell erzeugt hat. Auch das scheint mir wichtig zu sein, weil man dadurch vielleicht da und dort eine ältere Sklerose noch als genuin-encephalitisch wird erweisen können. Ausserdem freilich wird noch das reichlichere Vorhandensein des amorphen mit Carmin und Magentaroth gefärbten, von Hämatoxylin nicht tingirten Exsudates im gleichen Sinne zu verwerthen sein, denn auch davon habe ich bei der Encephalomalacie so wenig wie bei der Eiterung noch etwas wahrgenommen.

Mit dem diffusen Gliom und der Gliomatose endlich hat sowohl die intensive Form (diese mit dem sog. Neurogliom) als die subacute Encephalitis weitgehende Berührungspunkte, und es ist gewiss nicht zufällig, dass man beide so oft nach Traumen constatirt hat. Auch bei Rückenmarkscompression habe ich selbst 2mal eine sehr weit ausgedehnte zellenreiche fibrilläre Gliomatose constatiren können, welche sich sehr bald von der erweichten und nekrobiotischen Partie aufwärts einstellte, schon 2—3 Monate nach der verursachenden Verletzung. Eine Grenzlinie lässt sich hier kaum ziehen; wo ein acuterer klinischer Verlauf vorliegt, wird man sicher den Process als einen entzündlichen bezeichnen und nicht auf so seltsame Auswege verfallen, wie wir das oben von Carrara erwähnten. Aber auch in älteren Fällen scheint mir die Vorliebe, eine geschwulstartige Neubildung zu statuiren (wie das z. B. Zacher[1]) in einem charakteristischen Falle gethan hat), doch zu weit zu gehen. Man beraubt sich damit selbst des Materiales zur Klärung des encephalitischen Processes. Soweit, wie in unserem Falle, typische Heilungsvorgänge zu beobachten sind, kann natürlich von einem Gliom nicht mehr die Rede sein. Gänzlich einer kritischen Neubearbeitung und Durchsicht bedarf die Lehre vom sogen. Neurogliom[2]). Ich hege den starken Verdacht,

1) Zacher, Ueber einen interessanten Gehirnbefund etc. Archiv f. Psychiatrie. Bd. XXI. S. 38.

2) Klebs, Prager Vierteljahrsschr. 1877.

Digitized by Google

dass hier sammt und sonders die grosszellige Proliferation der acuten Encephalitis oder das gewöhnliche Schwellungsstadium unerkannt geblieben sind und daher als specifische Neubildung angesehen wurden. Da oft die Abbildungen fehlen, ist die Entscheidung aus der Literatur zur Zeit noch nicht zu führen.

Ueberblicken wir nun ganz kurz die Ergebnisse unserer Untersuchung, so dürfen wir wohl sagen, dass einige Aufklärung gebracht wurde in einem Theil der Probleme, deren Beantwortung die Encephalitislehre von der pathologischen Anatomie erwartet. Zunächst ist eine gewisse Abrundung erreicht, indem jetzt nicht nur für die ganz schweren und stürmisch letal verlaufenden Fälle, sondern auch für die milderen ein Sectionsbefund vorliegt. Zugleich war damit eine anatomische Grundlage der Frühheilung bekannt geworden, worüber sonst noch ganz wenig Thatsachen vorliegen. Dafür, dass auch, was klinisch noch wichtiger ist, ein Stehenbleiben und Heilen im ersten Entzündungsstadium möglich sei, konnten wenigstens Thierexperimente angeführt werden. Endlich hatte die Form der Cystenbildung noch dadurch besonderes diagnostisches Interesse, weil sie mit Sicherheit auf den encephalitischen Ursprung schliessen liess. Ein bestimmter zellig-reticulärer Bau der Cystenwand darf daher jetzt als dafür charakteristisch bezeichnet werden (vergl. Fig. 1 u. 2).

In pathogenetischer und ätiologischer Hinsicht konnte hingewiesen werden, dass auch Circulationsanomalien (Hitzschlag und Embolie) Encephalitis verursachen; ferner, dass die verschiedensten Ursachen, insbesondere Trauma und chemische Aetzmittel, Embolie, bacterielle Infection, ganz unbekannte Factoren, die anatomisch überraschend gleichartigen Encephalitisbilder erzeugen: man musste annehmen, dass immer das gleiche Moment vorliege, ein starker, Hyperämie hervorrufender und Gewebsproliferation anregender mechanischer oder chemischer Reiz, was für die Influenzaencephalitis durch Cantani noch speciell bewiesen wurde. Es erscheint daher passend, die Gesammtheit der hierhergehörigen Zustände als irritative Encephalitis zu bezeichnen, gleichbedeutend also mit dem früheren Terminus der nichteitrigen Encephalitis.

Anatomisch wurde gezeigt, dass diese Encephalitis einen beträchtlichen Complex von Veränderungen und verschiedenen Intensitätsstufen, Variationen u. s. w. umfasse: Hyperämie, Blutungen, amorphe Exsudate, Rundzellenextravasation in compacten Massen und in die Lymphspalten des Gewebes, Gewebsnekrose und Quellung, starke Körnchenzellennekrobiose, grosszellige Proliferation, primäre und secundäre Organisationsbildung, dies Alles kann zusammentreffen im gleichen

Digitized by Google

Fall neben Schwellungsbildern, wie sie namentlich in der Herdumgebung auftreten. In der Regel wird wohl wie in unserem Falle und regelmässig sogar beim Stichtrauma eine centrale Erweichung geschaffen, in welcher die Blutungen und die umgebende Quellung sammt Nekrobiose zusammenfliessen und rings herum sich die eigentliche Gewebsirritation etabliren. Dass diese letztere entweder acut mit grosszelliger Neubildung activer rundlicher Neurogliaabkömmlinge verläuft, oder aber subacut und chronisch unter Bildung von Spinnenzellen und Spindelzellen und einer dichten Fasersklerose, das wurde ausführlich besprochen.

Jedenfalls hatten wir das weitere Resultat erreicht, dass wir zeigen konnten, jede irritative Encephalitis beginne mit einem Primärstadium der Hyperämie und oft der „hämorrhagischen Entzündung". Als frühester Befund werden also immer die Reizzustände im Blutgefässapparat getroffen, und diese können sehr wohl in jene grosszellige Neubildung, so wie in unserem Falle, übergehen, welche man bisher als eine ganz eigenartige, ziemlich ungewöhnliche Form der Encephalitis betrachtet und früher bald als „parenchymatöse Encephalitis" bald als „Neurogliom" beschrieben hatte.

In differentiell-diagnostischer Hinsicht ist anatomisch eine leidlich glatte Abgrenzung von der eitrigen Entzündung erreicht worden; ebenso ist der embolischen und thrombotischen Encephalomalacie gegenüber eine Verwechselung der intensiven Form der irritativen Encephalitis wohl immer leicht zu vermeiden, hier auch in den Endausgängen. Dagegen haben wir zu der zur Zeit drängendsten Frage, der Differenzirung der gewöhnlichen Narbenschwielen und Sklerosen je nach ihrer primär entzündlichen oder degenerativ-encephalomalacischen Abkunft kein weiteres Material beibringen können. Bei der Mehrzahl der anatomischen Spätbefunde werden also die alten Zweifel fortbestehen.

Therapeutisches Interesse beansprucht die in allen unseren Entzündungsexperimenten dieser Art und in dem besprochenen Falle hervorgetretene Thatsache, dass der primäre Vernarbungsprocess kein allseitiger zu sein pflegt. Inseln, in welchen die Zellenproliferation keinen Abschluss gefunden hat, bleiben dazwischen liegen; in ihnen kann eine neue Congestivwelle frische Blutungen erzeugen und damit das Wiederaufflammen der Entzündung hervorrufen. Der Gehirnhyperämie muss daher in erster Linie entgegengearbeitet werden ohne Scheu vor Blutentziehungen und selbst Aderlass.

Digitized by Google

Erklärung der Abbildungen auf Taf. VII—VIII.

Fig. 1. Stück der eigentlichen Cystenwand, links papillenförmig gerunzelt und etwas breiter, recht kurzes Stück des gewöhnlichen glatten Verlaufs. Man sieht bei der ganz schwachen Vergrösserung nur die zahlreichen prall gefüllten recht weiten Blutgefässe, durch bräunliche Farbe hervorstehend und meist ganz dünnwandig mit Ausnahme des grossen Gefässes links; ferner die schwammige Structur der Membran und den grossen Kernreichthum. Angrenzend eine Partie der weissen Substanz mit mässiger Kernvermehrung. Formol-Müller-Härtung, Magentaroth-Pikrinsäure. Vergr. $^{40}/_{1}$.

Fig. 2 (Textfigur). Ein Stück dieser Membran stärker vergrössert, das Bild ist das typische, wie es auf weite Strecken sich stetig wiederholt. Sehr dünner Schnitt. Man erkennt vorzüglich gut das eigenartige Netz- und Strickwerk mit den unregelmässigen, oft vielkernigen Knotenpunkten oder Centralzellen (so z. B. bei a); bei b finden sich eingelagert vielkernige, rundliche, epitheloide Zellen (die Bälkchen des Netzwerkes anastomosiren hier nicht wirklich, sondern ziehen darunter und darüber weg); rechts am Rande eine schöne Mitose, die Kerne liegen oft eigenartig und auch entlang den Netzbälkchen, sind durchweg gross, oval, mit schöner Kernstructur. Gleiche Behandlung. Vergr. $^{300}/_{1}$.

Fig. 3 (Textfigur). Aus der secundären Reizone um die Membran, bezw. der angrenzenden weissen Substanz. Man erkennt zunächst 4 Blutgefässe, das oberste (bei b) und grösste deutlich in den inneren Schichten homogen und tief roth gefärbt; alle zeigen mässige Rundzelleninfiltration der Wände (letztere kann um viele Male stärker werden an anderen Stellen); das Gefäss bei a ist von einem homogenen Exsudat umschlossen. Ausserdem sind reichlich wurstförmig geschwellte Gliazellen ohne Ausläufer vorhanden, sämmtliche mit ihrer Längsaxe in der Richtung der Nervenfaserzüge gelegen und mit einem nicht vergrösserten schönen Kern versehen. Endlich finden sich ganz ebenso gelagerte längliche Zeilen von Rundzellen frei im Gewebe, gewöhnlich eingebettet in einer diffusen, etwas tiefer gefärbten Substanz, offenbar der erstarrten Lymphe. Formol-Müller, Boraxcarmin. Vergr. $^{100}/_{1}$.

Fig. 4. Aus der Umgebung der kleinen stecknadelkopfgrossen frischen Proliferationsherde. Man sieht die beginnende Vergrösserung der Neurogliakerne, das Sichtbarwerden der Zellkörper, zwei geschwellte Gliazellen, die unregelmässig werdende Form der Gliakerne (ein handschuhförmiger dabei), endlich zwei schöne leuchtend roth hervortretende Mitosen (letztere sind nirgends schematisirt, sondern direct nach der Natur copirt). Formol-Müller, Magentaroth, Anilinölalkohol (ohne Pikrinsäure). Vergr. $^{500}/_{1}$.

Fig. 5 (Textfigur). Aus dem Centrum des frischen Herdes. Rechts die grosse unregelmässige Figur ist eine abgekapselte Blutung mit derbfasriger Wandung (bei a); im Innern die Hauptmasse Fibrin und homogenes Exsudat, ferner Blutklumpen (bei c), Rundzellen und Körnchenzellen. Daneben eine ähnliche, quergeschnittene (selbstständige) Figur, wohl ein miliares Aneurysma (jedoch keines der deutlichsten). Im Centrum der Abbildung nochmals freies Blut (grünlich gefärbt), alles Uebrige sind Haufen grosser rundlicher Proliferations- oder Entzündungszellen, beinahe ohne Rundzellen dazwischen, wohl aber mit Körn-

Digitized by Google

chenzellen untermischt. Flemming'sche Lösung, saures Hämatoxylin. Ganz schwache Vergrösserung, $^{40}/_{1}$.

Fig. 6 Kleine Stelle aus diesem Wucherungsgebiet stärker, vergrössert. Gefärbt nur die Kerne. Stelle mit besonders ausgeprägter Variation und Unregelmässigkeit der Kernformen, aber durchweg nur mittlere Grössen und nur einzeln oder zu zweien zusammenliegende Kerne. Bei a drei etwas grössere besonders eigenthümliche (aber in dieser Form häufig auftretende) Kernformen; ferner bei b zwei Karyokinesen. Die Netzstructur der Kerne überall sehr deutlich. Gleiche Behandlung. Vergr. $^{300}/_{1}$.

Fig. 7 Wieder aus dem gleichen Gebiet. Durch eine frische Hämatoxylinlösung sind auch die Zellkörper deutlich gefärbt. Die Formen der Zellen sind hier sehr typische. Man erkennt, wie sehr die Zellsubstanz hinter den Zellkernen zurücktritt, so dass sie gleichsam nur da zu sein scheint, um die Ausfüllung der Zelle herzustellen. (Es fehlen in der Abbildung sowohl die ganz dichten Kernhaufen aus 8—10 Individuen wie die eigentlichen Riesenzellen). Oben wieder eine Mitose (Tonnenstadium), unten eine Zelle mit durch Osmium deutlich gemachtem Fettinhalt. Behandlung wieder Flemming-Hämatoxylin. Vergr. $^{300}/_{1}$.

Fig. 8 Betrifft eine 4tägige Encephalitis nach Embolie. In der Mitte das geplatzte Blutgefäss, darum mehrere sehr regelmässige Schichten von (blau gefärbten) Rundzellen; rechts und links (c) die graue Masse ist amorphes Exsudat und Fibrin, die graublauen Punkte darin und über dem Gefäss (bei d) sind Körnchenzellen, die blaue Partie am unteren Rand der Figur ist wieder eine Rundzellenmasse (b), links davon frisches Blut. Flemming'sche Lösung, saures Hämatoxylin. Vergr. $^{40}/_{1}$.

Fig. 9 Eitrige Encephalitis vom 6. Tage aus einem Experiment beim Kaninchen. Weisse Substanz. Man erkennt sehr schön, wie die Rundzellen den drei Blutgefässen aussen aufliegen und wie sie, besonders bei den zwei oberen Gefässen von da ins Gewebe ausströmen, das sie ganz gleichmässig infiltriren. Spiritushärtung, Boraxcarmin. Vergr. $^{100}/_{1}$.

Digitized by Google

III.

Aus dem städt. Pfrundhause zu Mülhausen i. E.

Zur Casuistik der chronischen ankylosirenden Entzündung der Wirbelsäule und der Hüftgelenke (STRÜMPELL) [Spondylose rhizomélique (P. MARIE)].

Von

Dr. Mutterer.

Unter dem Namen „chronische ankylosirende Entzündung der Wirbelsäule und der Hüftgelenke" hat Strümpell[1]) zuerst auf eine eigenthümliche Erkrankung hingewiesen, welche eine wohlcharakterisirte Varietät der Arthritis deformans zu bilden scheint. Von Köhler[2]), Beer[3]), Bäumler[4]) u. A. sind ähnliche Beobachtungen veröffentlicht worden, und in allerletzter Zeit hat P. Marie[5]) dieser Affection eine längere Arbeit gewidmet, in welcher er sie von verwandten Krankheitsformen zu unterscheiden sucht.

Seiner Ansicht nach besteht das Charakteristicum derselben in „dem Zusammentreffen einer vollkommenen Verwachsung der Wirbelsäule mit einer mehr oder weniger ausgesprochenen Ankylose der Gelenke der Extremitätenwurzeln[6]), unter Freibleiben der kleinen Extremitätengelenke." — Die Gelenkankylose war, in den von ihm beobachteten Fällen, nur in den Hüften vollständig ausgeprägt, welche in mehr oder weniger gebeugter Stellung eine vollkommene Steifheit aufwiesen; in den Schultern bestand nur eine Beschränkung der Bewegungen. Das Rückgrat war ganz ankylotisch; es zeigte in seiner oberen Partie eine starke kyphotische Verkrümmung, während die untere Hälfte unter Fehlen der physiologischen Lendenlordose ganz gerade verlief. Eine gewisse Verminde-

1) Lehrbuch der speciellen Pathologie und Therapie innerer Krankheiten. 1. Auflage. 1884. — Vgl. ausserdem Deutsche Zeitschrift für Nervenheilkunde. Band VI, Heft 3 u. 4 (30. Nov. 1897).

2) Charité-Annalen. XII. 1887.

3) Wiener medicinische Blätter. Nr. 8 u. 9. 1897.

4) Deutsche Zeitschrift für Nervenheilkunde. Band XII, Heft 2 (3. März 1898).

5) Revue de Médecine. 10. avril 1898.

6) Daher der von P. Marie vorgeschlagene Name: „Spondylose rhizomélique" von *σπόνδυλος* = Wirbel, *ῥίζα* = Wurzel, *μέλος* = Glied).

Digitized by Google

rung der Beweglichkeit bestand auch in den Knieen; ferner waren noch an anderen weniger charakteristische Symptome zu constatiren: Exostosen in der Sacralgegend und an den Körpern der Halswirbel (an letzteren durch Palpation des Pharynx nachweisbar); Abflachung des Brustkorbes und des Beckens; respiratorischer Stillstand des Thorax; Muskelatrophien, namentlich in der Dorsal- und Glutäalgegend.

Diesem Symptomenbilde, welches namentlich auf Grund der an zwei Patienten des Krankenhauses Bicêtre gemachten Beobachtungen entworfen worden ist, entsprechen allerdings die von den anderen oben citirten Autoren mitgetheilten Fälle nicht genau; jedoch sind die vorhandenen Unterschiede nicht wesentlicher Art[1]). Es ist eben die „Spondylose rhizomélique" der Marie'schen Darstellung wahrscheinlich nur der besonders gut entwickelte Typus einer Affection, welche, wie viele andere, mehr oder weniger grosse Abweichungen innerhalb eines gewissen Rahmens zulässt, dessen Grenzen wir allerdings z. Z. nicht mit Sicherheit feststellen können, da die Casuistik der Erkrankung bisher noch eine sehr spärliche ist.

Dieser letztere Umstand mag unserer Veröffentlichung zur Rechtfertigung dienen; auch ist nachstehender Fall dadurch interessant, dass er die Hauptzüge des Marie'schen Krankheitsbildes mit grosser Genauigkeit wiedergiebt und somit dazu beitragen kann, dasselbe nach seiner richtigen Bedeutung würdigen zu helfen.

G. Gr., 58jähriger Schmied aus Mülhausen. Patient will früher immer ein durchaus gesunder und kräftiger Mann gewesen sein; insbesondere besteht kein Verdacht auf tuberculöse Prädisposition oder stattgehabte venerische Infection irgend welcher Art. Er machte den Feldzug 1870/71 als französischer Artillerist mit; am Ende des Krieges erhielt er einen Säbelhieb auf den Kopf und brach zu gleicher Zeit den linken Vorderarm; in Folge dieser Verletzungen lag er 70 Tage lang im Spital. Nach Verlassen des letzteren konnte er wieder sein Handwerk als Schmied in einer Fabrik aufnehmen.

Vor ca. 8 Jahren traten zum ersten Male Kreuzschmerzen auf, welche lange Zeit hindurch die einzige Krankheitserscheinung darstellten. Vor ca. 4 Jahren wurde eine beginnende Steifigkeit des Rückgrats wahrgenommen, zu welcher sich später mässiges Reissen in den Beinen und zunehmende Behinderung des Gehens gesellten. Unterdessen entwickelte sich die Wirbelsteifigkeit langsam von unten nach oben; die Nackengegend wurde zuletzt, unter ziemlich heftigen Schmerzen, befallen. Seit ungefähr zwei Jahren kann sich Patient nicht mehr bücken; seit etwa einem Jahre ist es ihm unmöglich geworden, sein Handwerk zu betreiben.

1) In dem von Strümpell zuletzt beschriebenen Falle z. B. lässt sich das Freibleiben der Schultern, das Fehlen der Kyphose und die vorhandene Beweglichkeit in den Hals- und oberen Brustwirbeln leicht durch die Annahme eines relativ frühen Erkrankungsstadiums erklären.

Digitized by Google

Die Ursache seiner Erkrankung führt G. auf die Strapazen seines Berufes als Schmied zurück; er musste sehr angestrengt arbeiten, wobei er oft abwechselnd in der heissen Werkstatt und in dem kalten, feuchten Fabrikhofe thätig war.

Status praesens (Anfang August 1898). Kräftig gebauter Mann von ziemlich gutem Ernährungszustande. Brust- und Abdominalorgane gesund; mässiger linksseitiger Leistenbruch. Urin normal.

Die Wirbelsäule ist von oben bis unten vollkommen starr; auch passiv kann nicht die geringste Bewegung in derselben erzielt werden. Der Hals- und der obere Brusttheil zeigen eine ausgesprochene Kyphose, so dass der Kopf stark nach vorne gebeugt ist; ausserdem ist letzterer leicht nach rechts geneigt. Der untere Theil des Rückgrates bildet eine nahezu gerade Linie (es fehlt also die physiologische Lendenlordose).

Beim Betasten des Halses erscheinen die Weichtheile in der Umgebung der Wirbelsäule entschieden derber als normal. Die langen Rückenmuskeln sind hingegen schlaff und atrophisch. Beim Beklopfen ist die Wirbelsäule nirgends schmerzhaft; auch lassen sich an derselben keine abnormen Vorsprünge fühlen.

Auf dem linken Scheitelbeine befindet sich eine ca. $4^1/_2$ cm lange, in frontaler Richtung verlaufende, auf Druck nicht empfindliche, adhärente Narbe, deren Gestalt auf eine derjenigen Hiebverletzungen des Schädels schliessen lässt, welche die ältere Chirurgie Diakope nannte.

Die Schultergelenke zeigen eine deutliche Beeinträchtigung der Bewegungen nach sämmtlichen Richtungen: die Hebung der Arme z. B. kann, auch passiv rechts nicht ganz bis zur Horizontalen, links etwas darüber ausgeführt werden.

Die Deltoidei sind gut erhalten; die Muskeln des Ober- und Vorderarmes weisen sogar eine kräftige Entwicklung auf. Die ausgestreckten Hände zeigen einen geringen Tremor.

Die Ellenbogen-, Hand- und Fingergelenke verhalten sich beiderseits durchaus normal.

In der Mitte der linken Ulna ist ein deutlicher Callus fühlbar (Parirfractur). Drei Finger der rechten Hand sind durch Hiebwunden verkrüppelt.

Beide Hüftgelenke zeigen eine vollkommene Ankylose in mässig gebeugter Stellung. Beide Beine sind constant etwas von einander getrennt; der Zwischenraum beträgt in der Höhe der Condyli interni femoris vier Centimeter.

Die Musculatur der Oberschenkel zeigt eine mässige, die der Glutäalgegend eine starke Atrophie.

Beide Kniee, namentlich aber das linke, sind geschwollen, und zwar beruht die Schwellung im Wesentlichen auf Hydrops der subcruralen Schleimbeutel. Der Umfang direct oberhalb der Patella beträgt links $38^1/_2$, rechts $37^1/_2$ cm. Eine vollkommene Streckung der Kniee ist nicht möglich; die Beugung ist beiderseits nur bis zum rechten Winkel ausführbar.

Die Unterschenkelmuskeln sind leicht atrophisch. Beide Knöchel sind ödematös geschwollen.

Die Fuss- und Zehengelenke verhalten sich beiderseits vollkommen normal. Die Patellarsehnenreflexe sind beiderseits lebhaft; Fussclonus ist nicht vorhanden.

Digitized by Google

Die Sensibilität scheint im Allgemeinen etwas stumpf zu sein; es wird z. B. die Nadelspitze vom Nadelknopfe an den Beinen, den Armen, dem Rücken und der Brust nur bei stärkerer Berührung unterschieden. An spontanen schmerzhaften Empfindungen ist jetzt noch ziemlich starkes Reissen in den Beinen, namentlich in der Kniegegend vorhanden, welches oft den Schlaf stört.

Pat. kann, bei mässig gebeugten Knieen auch ohne Unterstützung gut stehen. Das Gehen erfolgt hingegen nur mit Hülfe von Krücken und ist sehr mühsam. Er verfährt dabei folgendermassen. Indem er sich mit Hülfe der Arme an den Krücken etwas in die Höhe hebt, werden beide Kniee etwas gestreckt und so die Füsse um einige Centimeter weiter vorwärts gebracht. In dieser Stellung verläuft die Längsaxe des Körpers in leicht schräger Richtung; es wird nun das Gleichgewicht dadurch wieder hergestellt, dass gewissermassen eine Schwankung des ganzen Patienten nach vorne um die Axe der Talocruralgelenke erfolgt, während beide Krücken nach einander wieder neben die Füsse gebracht werden.

Im Bette liegt G. gewöhnlich auf dem Rücken, jedoch müssen, da die Halswirbelsäule nicht gestreckt werden kann, mehrere Kissen unter den Kopf gelegt werden. Wird die Seitenlage eingenommen, so muss, wegen der Unmöglichkeit, die Beine einander vollständig zu nähern, ein Rollkissen zwischen beide Kniee geschoben werden.

Pat. kann aus einem niedrigen Bette allein aufstehen: der Körper wird, hauptsächlich mit Hülfe der Arme, so gedreht, dass er quer im Bette zu liegen kommt und die Kniee etwas über den Rand hinausragen; die Füsse werden dann auf den Boden gestellt, und nun wird, wieder mit Hülfe der Arme, der Körper allmählich aufgerichtet. Beim Abliegen geschieht derselbe Vorgang in umgekehrter Reihenfolge.

Beim Sitzen kommt Pat. in seinem ziemlich grossen Lehnstuhle nur mit den Sitzbeinhöckern und den Schultern aufzuliegen, indem erstere den vorderen Stuhlrand, letztere die Stuhllehne berühren; der Rücken muss dann durch vielfache untergeschobene Kissen gestützt werden.

Ordination: Salol (4 g pro die). Vom 10. September ab tägliches Faradisiren des Rückens und der Oberschenkel.

Status Ende September: Die Schmerzen in den Beinen sind seit einiger Zeit verschwunden. Die Schwellung in den Knieen hat nachgelassen (Umfang oberhalb der Patella links = 37 1/2, rechts = 37 cm). Da auch die Streckung der Kniee etwas besser erfolgt, so ist das Gehen entschieden gegen früher erleichtert.

In der Halswirbelsäule wird seit einigen Tagen eine ganz geringe Beweglichkeit im Sinne der Beugung und Streckung bemerkbar.

Im Uebrigen ist der Zustand unverändert geblieben.

Abgesehen von den sehr deutlich ausgesprochenen Hauptsymptomen der Krankheit, nämlich den pathologischen Veränderungen an der Wirbelsäule und an den Gelenken der Extremitätenwurzeln, ist in dem vorliegenden Falle besonders der Verlauf charakteristisch. Wir meinen damit im Wesentlichen das allmähliche Fortschreiten der Erkrankung von unten nach oben, so dass zuerst die unteren Partien des Rückgrats und die Hüftgelenke, in letzter Reihe die Halswirbelsäule und

Digitized by Google

die Schultern befallen werden. Nach Bäumler[1]) handelt es sich dabei, wenigstens was das Rückgrat betrifft, nicht um eine rein zufällige, sondern um eine nothwendige Aufeinanderfolge der Erscheinungen, indem die Steifigkeit des unteren Vertebralabschnittes den Kranken zwingt, forcirte Bewegungen in den Halswirbeln auszuführen, wodurch eine Reizung der Gelenkflächen und eine chronische Entzündung derselben auftritt. Da die forcirten Bewegungen vorwiegend in Beugung bestehen, ist es ferner erklärlich, warum die Ankylose des oberen Theiles des Rückgrates in kyphotischer Verkrümmung stattfindet.

Auch bei dem primären Auftreten der Erkrankung in den Hüften und in der unteren Wirbelsäule können ähnliche Umstände in Betracht kommen, wenn nämlich die betreffenden Gelenke durch starke körperliche Anstrengungen einer immer wiederkehrenden Reizung ausgesetzt sind. Als weiteres ätiologisches Moment spielen dann zweifellos die sogenannten „rheumatischen Schädlichkeiten" (wie z. B. bei unserem Patienten das öftere unvermittelte Uebergehen von der heissen Werkstatt in den kalten Fabrikhof) eine ebenso wichtige Rolle wie bei den gewöhnlichen Formen der Arthritis deformans. Ferner führt Bäumler die Möglichkeit von infectiösen Ursachen an, indem er dabei auf Fälle von ausgebreiteten Gelenkverwachsungen in Folge von acutem Gelenkrheumatismus und gonorrhoischer Arthritis hinweist.[2]) Schliesslich sei noch beiläufig erwähnt, dass in einigen von Bechterew[3]) unter dem Namen „Steifigkeit der Wirbelsäule" beschriebenen Fällen ein ausgesprochener Einfluss einer hereditären Veranlagung vorhanden war; wir wollen jedoch bemerken, dass diese Erkrankungsform wahrscheinlich nicht ganz mit der uns beschäftigenden Affection zu identificiren ist, namentlich wegen des Fehlens jeglicher Betheiligung der Hüft- und Schultergelenke.

Was die anatomische Grundlage der Erkrankung betrifft, so können wir wegen des Mangels an Sectionsbefunden nur Vermuthungen anstellen. Wir wissen blos, das bei der gewöhnlichen Spondylitis deformans die Hauptursache der Ankylose in einer ossificirenden Periostitis besteht, welche die Wirbelkörper fest mit einander verbindet, aber auch die Wirbelfortsätze ergreifen und sogar durch Verlegung der Foramina intervertebralia zu Compression der Spinalnervenwurzeln

1) l. c.

2) P. Marie citirt einen Fall von gonorrhoischer Arthritis, in welchem ein der „Spondylose rhizomélique" sehr ähnlicher Zustand auftrat; ein Hauptunterschied bestand jedoch darin, dass sich die Krankheit von oben nach unten entwickelte.

3) Neurol. Centralblatt. Nr. 13. 1893. — Deutsche Zeitschrift für Nervenheilkunde. Bd. IX. Heft 3 u. 4. 1897.

Digitized by Google

führen kann.[1]) Dass in der uns beschäftigenden Erkrankung ebenfalls ein ossificirender Process vorliegt, wird durch die vollkommene Rigidität der Ankylosen wahrscheinlich gemacht; darauf weisen auch die von P. Marie und Köhler constatirten Hyperostosen an den Halswirbeln und in der Kreuzbeingegend hin, während an der Hüfte bei einem Patienten von P. Marie die knöcherne Verwachsung durch die Resection des betreffenden Gelenkes direct dargelegt wurde.

Ausserdem scheinen noch pathologische Veränderungen in den Weichtheilen vorzukommen. Beer[2]) verlegte sogar in letztere den Hauptsitz der Erkrankung, indem er eine bei seinem hierhergehörigen Patienten vorhandene derbe Atrophie der Muskeln neben der Wirbelsäule als eine Art „rheumatischer Schwiele" auffasste, die sich aus langwierigen Lumbagoanfällen entwickelt hätte. Ebenso fand Strümpell[3]) bei seinem zuletzt beobachteten Patienten „die langen Rückenmuskeln auffallend atrophisch und eigenthümlich rigide"; und auch bei unserem Kranken wiesen die Weichtheile in der Umgebung der Halswirbelsäule eine ausgesprochen härtere Consistenz auf.

Die Aussichten der Therapie ergeben sich aus der Natur der Erkrankung. Es ist klar, dass gegen eine ausgebildete knöcherne Verwachsung wenig mehr zu machen ist; selbst die radikale Maassnahme einer Hüftgelenkresection hatte bei einem Patienten von P. Marie nur einen vorübergehenden Erfolg. Andererseits ist aber die Möglichkeit nicht von der Hand zu weisen, dass diejenigen Symptome, welche von pathologischen Veränderungen in den Weichtheilen abhängen, günstig beeinflusst werden können; so hat z. B. Beer in seinem schon erwähnten Falle durch energische Massage und Elektrisation der Rückenmuskeln eine merkliche Besserung erzielt. Ferner scheinen auch blosse Reizerscheinungen in gewissen Gelenken einer wirksamen Therapie zugänglich zu sein; wir erinnern dabei an den günstigen Einfluss, welchen bei unserem Patienten das Salol[4]) auf die krankhaften Erscheinungen in den Knieen (namentlich auf die Schmerzen) ausübte. Schliesslich erscheint es selbstverständlich, dass gegebenenfalls ungünstig einwirkende ätiologische Momente, ferner der allgemeine Ernährungszustand bei der Behandlung zu berücksichtigen sind.

1) Vgl. den Artikel über Arthritis deformans der Wirbelsäule in dem Lehrbuch der Nervenkrankheiten von H. Oppenheim (Berlin 1894), ausserdem die oben citirte Veröffentlichung von Köhler.

2) l. c.

3) Deutsche Zeitschrift für Nervenheilkunde. Band XI. Heft 3 u. 4. 1897.

4) Wir haben das Salol in Folge einer von Herrn Prof. P. Marie in seiner Wintervorlesung von 1897/98, bei Gelegenheit der Vorstellung seiner beiden Patienten aus Bicêtre, gemachten Empfehlung angewandt.

Digitized by Google

IV.

Ueber Veränderungen der Spinalganglienzellen und ihrer centralen Fortsätze nach Durchschneidung der zugehörigen peripheren Nerven.

Von

Dr. R. Cassirer.

(Hierzu 1 Abbildung.)

Die Frage, welchen Einfluss die Durchschneidung des peripheren Nerven auf die Zellen der zugehörigen Spinalganglien hat, ist zuerst eingehend von Lugaro geprüft worden. Weitere das Thema betreffende Untersuchungen liegen ferner vor von Darkschewitsch-Mehring, Gehuchten-Nélis und Flemming, und schliesslich hat Rosin eine vorläufige den Gegenstand betreffende Mittheilung vor Kurzem im Berliner Verein für innere Medicin gemacht.

Man findet eine Wiedergabe der Resultate, die sich bei diesen Experimenten ergeben haben, bei Goldscheider-Flatau S. 51 u. ff. Lugaro trug ein Hautstück aus dem Rumpfe eines Hundes ab und fand nach 18 Tagen Veränderungen in den entsprechenden Spinalganglienzellen verhältnissmässig leichter Natur, nur wenige Zellen waren verändert, die Mehrzahl war intact; es bestand Chromatolyse ohne Veränderung des Kerns, nur ganz ausnahmsweise eine Deformation des Zellkörpers oder des Zellkerns und eine Verlegung desselben nach der Peripherie. Ferner nahm Lugaro an drei Hunden und 7 Meerschweinchen Excision eines mehrere cm langen Stückes des N. ischiadicus vor und untersuchte die Zellen nach 10—66 Tagen. Er fand nach 12 Tagen beim Hunde mehr als die Hälfte aller Zellen verändert, in den verschiedenen Stadien der Zellalteration: einmal bestand nur leichte Chromatolyse, während der Kern intact war; an anderen Zellen ist der Zellkörper geschwollen, das Chromatin pulverförmig über die ganze Zelle verbreitet, der Kern ist deformirt, runzlig, leichter färbbar als normal, an die Peripherie gedrängt. Nach 39 Tagen findet sich eine evidente Verminderung der Zahl der Zellen, ferner Degeneration eines Theils der übriggebliebenen Zellen in allen Phasen, Vermehrung des Bindegewebes; ausserdem aber zeigt eine ganze Reihe von Zellen eine Restitutio ad integrum. v. Gehuchten und Nélis durchschnitten einseitig Vagus und Sympathicus, resp. legten eine 1 Minute lang dauernde Ligatur

Digitized by Google

des Nerven an und untersuchten nach 1—92 Tagen. Sie fanden bereits nach 24 Stunden Veränderungen: centrale Auflösung der Nissl-Körper; unter Vergrösserung der Zellen und Dislocation des Kerns erreichen die Veränderungen nach 15 Tagen ihren Höhepunkt; allmählich treten die Zellen in das Stadium der Degeneration und zum Unterschied von den entsprechenden motorischen Vorderhornzellen, die sich grösstentheils wieder erholen, gehen die Spinalganglienzellen zu Grunde.

Sehr genaue und mühsame Untersuchungen hat Flemming angestellt. Er operirte an Kaninchen, bei denen er entweder den Ischiadicus durchschnitt, oder mittels einer Ligatur comprimirte. Seine Resultate fasst er in Folgendem zusammen. Die Veränderungen der Spinalganglienzellen beginnen wahrscheinlich schon am vierten Tage, sicher sind sie am 7. vorhanden. Eine der ersten Veränderungen ist die Verminderung der Grösse des Zellkerns; bisweilen werden auch die Nucleoli kleiner und die Kerne nehmen oft eine excentrische Lage an; manchmal buchten sie sogar die Zellwand vor. Dazu kommen Veränderungen in der Grösse, Lage und Anordnung der Nisslkörper, die frühesten bestehen darin, dass sich die N-K enger um den Kern herumgruppiren, dann nehmen sie an Zahl und Grösse ab; bisweilen ordnen sie sich in concentrischen Kreisen an der Zellperipherie, andere Male kommt es zu einer diffusen Färbung der ganzen Zelle. F. konnte nicht feststellen, dass diese Veränderungen am Axencylinderursprung oder sonst an irgend einem bestimmten Punkte beginnen. Die pericellulären Lymphräume erweitern sich und an diesen Stellen werden auch die Zellen entsprechend kleiner. Ein Theil der Zellen geht sicher zu Grunde, doch sieht man auch Regenerationserscheinungen. — v. Mehring-Darkschewitsch theilen Untersuchungen mit, welche nach Durchschneidung des N. ischiadicus beim Meerschweinchen eine nicht zu kurze Zeit später deutliche Atrophie der Zellen der entsprechenden Spinalganglien ergaben. — Rosin sah in einem Fall nach Durchschneidung des N. ischiad. beim Kaninchen eine abnorme Chromophilie nach einer Woche.

Die bisherigen Untersuchungen ergaben das übereinstimmende Resultat, dass nach Läsionen des peripheren Nerven in den zugehörigen Zellen der Spinalganglien sich mit der Nissl'schen Färbung nachweisbare Degenerationen fanden. Auch über die Art, in der die einzelne Zelle degenerirt, haben Lugaro und Flemming ausreichende und in vielen Punkten übereinstimmende Angaben gemacht. Dagegen bleibt doch noch manches Andere aufzuklären, u. a. das endgültige Schicksal dieser Zellen und einiges Andere mehr.

Die von mir vorgenommenen Untersuchungen wurden in der Absicht angestellt, hier weitere Aufklärung zu schaffen. Ich habe an sech-

Digitized by Google

zehn Kaninchen operirt. Jedesmal wurde aus dem N. ischiadicus einer Seite kurz unterhalb des Foramen ischiadicum ein mehrere cm langes Stück excidirt. Die Wunde verheilte stets im Wesentlichen reactionslos. Nach verschieden langer Zeit wurden die Thiere getödtet, und zwar nach 5, 10, 15, 18, 20, 23, 25, 30 und 63 Tagen; bei einem Thier, das ich 3 Monate lang am Leben hielt, habe ich durch einen Fehler in der Behandlung des Präparates leider keine einwandsfreien Resultate erzielt. Die weitere Untersuchung bewegte sich in zwei Richtungen; einmal untersuchte ich die Zellen der dem Ischiadicus zugehörigen Spinalganglien, ferner aber auch mittels der Marchimethode die entsprechenden Rückenmarksabschnitte, in die die centralen Fortsätze der dem Ischiadicus zugehörigen Spinalganglienzellen einstrahlen.

Für die Zellforschung habe ich mich stets folgender von Lenhossék vorgeschlagenen Modification bedient: Sofort nach der Herausnahme kommen die Spinalganglien in eine concentrirte Sublimatlösung für ca. 20 Stunden, dann Auswaschen in Wasser 24 Stunden lang, Härten in Jodalkohol von steigender Concentration, Einbetten in Paraffin. Die Schnitte, die 5—10 μ dick waren, wurden dann mit Aq. destill. auf den Objectträger aufgeklebt; am nächsten Tage mit einer gesättigten Toluidinblaulösung eine halbe Minute lang gefärbt in Wasser abgewaschen, in Anilinölalkohol differenzirt und nach Aufhellung in Cajeputöl in Canadabalsam eingeschlossen. Die Färbung hat sich in den meisten Fällen sehr gut, jetzt schon theilweise über ein Jahr gehalten. Die Methode zeigt alle die Vorzüge, die ihr Lenhossék nachrühmt; sie ist vor Allem sehr einfach.

Bevor ich zur Beschreibung der pathologischen Befunde übergehe, muss ich erst noch einige Worte über das normale Verhalten der Spinalganglienzellen beim Kaninchen sagen. Es liegt eine Beschreibung dieser Zellen von Nissl vor, während Lugaro genaue Beschreibungen derselben beim Hund und Lenhossék beim Menschen gegeben hat. Nach Nissl giebt es, abgesehen von den verschiedenen Zustandsformen (Pykno-Apyknomorphie und Chromophilie) und abgesehen von den colossalen Grössenunterschieden und den Differenzen hinsichtlich der äusseren Gestalt, eine Anzahl verschiedener Typen: 1. Die N-K sind durchgehends sehr gross, oder 2. sehr klein, oder 3. es sind sowohl grosse wie kleine N-K vorhanden und zwar in verschiedenen Mengenverhältnissen. Die Anordnung der N-K wechselt insofern, als die grösseren N-K entweder eine Lage an der Peripherie der Zelle oder dicht um den Kern herum bilden, oder dass diese beiden Lagen gleichzeitig vorhanden sind; oder die grösseren N-K durchziehen in regelmässig concentrischen Kreisen die Zelle. Schliesslich können grössere und kleinere N-K ziemlich regellos durcheinander liegen.

Nach meinen Untersuchungen möchte ich folgende vier Typen

Digitized by Google

aufstellen, die sich im Wesentlichen mit den von Lugaro beim Hunde beschriebenen decken.

1. Grosse, meist runde, seltener längliche helle Zellen mit einem scharf begrenzten hellen Kern und einem oder mehreren tief grünblau gefärbten Kernkörperchen. Um den Kern herum findet sich oft eine schmale, von N-K freie Zone, dann kommen mehr oder minder regelmässige concentrische Schichten von N-K; sowohl perinucleär, als auch an der Peripherie der Zelle können diese N-K zu einer aus grösseren und intensiver gefärbten N-K bestehenden Kette angeordnet sein. Meist liegt auch an der Peripherie der Zelle eine von N-K freie Zone. Bisweilen sind auch in normalen Präparaten an einzelnen dieser Zellen die N-K in der Nähe des Kerns grösser und enger aneinander gedrängt. Niemals findet sich bei diesem Zelltypus so wenig wie bei irgend einem anderen ein pericellulärer Spalt; die Zelle stösst dicht an die mit zahlreichen Kernen besetzte Bindegewebsscheide. Einzelne der hier geschilderten Zellen erscheinen besonders hell, ihre N-K sind kleiner als gewöhnlich. Der Kern liegt fast immer ziemlich genau in der Mitte, in einigen wenigen Fällen jedoch auch der Peripherie ziemlich stark genähert. Der Ursprungskegel des Nervenfortsatzes ist sehr deutlich sichtbar. Die Zellen, bei denen der Schnitt durch die Ebene des Kerns geht, ergeben das geschilderte, sehr charakteristische Bild, in den zahlreichen Flachschnitten erfährt dasselbe naturgemäss mannigfache und bei der Deutung pathologischer Befunde wohl zu beachtende Modificationen.

2. Typus. Mittelgrosse, meist helle Zellen, mit einem verhältnissmässig grossen Kern, der ebenso gross ist wie beim 1. Typus; mit Kernkörperchen. Um den Kern herum kommt meist ein Lage grösserer, dann eine Lage kleinerer, dann fast constant an der Peripherie wieder eine Lage grösserer N-K. Der Kern liegt meist in der Mitte, aber er nähert sich doch nicht selten der Peripherie und vereinzelt liegt er so, dass er von der Peripherie nur durch eine einfache Lage von N-K getrennt ist.

Bei Typus I und II bleibt an tadellosen Präparaten das Protoplasma farblos.

Typus III wird dargestellt durch Zellen, die etwa ebenso gross sind, wie die vorhergehenden, dieselben haben aber eine unregelmässige, der polygonalen sich nähernde Form. Der Kern ist hier meist wohl etwas kleiner, als bei Typus II, die N-K sind tief dunkelblau gefärbt und auch auf guten Präparaten wird stets das Protoplasma mitgefärbt, so dass es bisweilen schwer ist, die N-K scharf abzugrenzen. Der Kern liegt nicht selten ganz dicht an der Peripherie.

Den IV. Typus bilden ganz kleine, ziemlich dunkle, meist runde,

Digitized by Google

manchmal auch mehr dreieckige Zellen, mit verhältnissmässig grossem, den grössten Theil der Zelle einnehmenden Kern; um ihn herum unregelmässig angeordnete, schwer zu unterscheidende N-K in ein ziemlich intensiv blau mitgefärbtes Protoplasma eingelagert. Bemerkt sei, dass unter den kleineren Zellen nicht gerade selten Zellen mit zwei Kernen sich finden.

Zwischen den hier geschilderten Typen giebt es nun noch eine ganze Reihe von Uebergangsformen.

Es sei nur noch einmal hervorgehoben, dass sich bei der Sublimatfixirung niemals etwas von einem pericellulären Raum entdecken lässt, solange bei der Herstellung der Präparate kein Fehler unterläuft. Jede fehlerhafte Manipulation, Austrocknenlassen, zu hohe Temperatur des Paraffins u. s. w., macht sich zuerst durch die Retraction des Zellgewebes von der Bindegewebskapsel bemerkbar, wodurch ein pericellulärer Raum zu Stande kommt und die Zellen eine vielgestaltige eckige Form annehmen.

Was nun die Vertheilung der einzelnen Zellen im Spinalganglion angeht, so liegt die Sache meist so, dass am Rande eine mehrfache Reihe dicht aneinander liegender Zellen sich findet, während im Innern des Ganglions die Zellen viel mehr zerstreut und durch grössere Zwischenräume von einander getrennt sind. Diese Anordnung erleidet aber naturgemäss Abänderungen, sobald das Spinalganglion nicht mehr senkrecht zu seiner grössten Längsausdehnung getroffen ist, und wir können auf solchen Schnitten die Zellen in sehr wechselnder Anordnung, bisweilen u. A. in dicht gedrängten Längsreihen sehen. Zwischen den Zellen liegt überall ein sehr kernreiches Bindegewebe, nur in der Mitte des Ganglions ist es mehr locker.

Die bisherige Schilderung lässt ohne Weiteres erkennen, welche Schwierigkeiten die Feststellung pathologischer Verhältnisse der Spinalganglienzellen haben muss. Wir haben es hier nicht etwa wie bei den Vorderhornzellen mit einem einzigen, nur wenig Abweichungen zeigenden Typus zu thun, sondern wir finden eine Reihe von nicht scharf von einander getrennten Typen vor uns. Bei diesem Mangel einer scharfen Trennung scheitert auch der Versuch, für die verschiedenen Formen getrennte Bedingungen des pathologischen Verhaltens festzusetzen, um so mehr, als unter pathologischen Verhältnissen der Typus des Zellbildes sich noch weiter verwischt. Noch zwei weitere Umstände erschweren die Beurtheilung: einmal die unregelmässige Vertheilung von Zellen im Spinalganglion, durch die es, nach meiner Ueberzeugung wenigstens, unmöglich wird, eine mässige Abweichung von der Normalzahl der Zellen festzustellen, des Weiteren die Thatsache, dass schon normaler Weise ein sehr kernreiches Bindegewebe vorhanden ist, bei

Digitized by Google

dem auch wieder ein Plus oder Minus an Entwicklung, falls es nicht sehr erheblich ist, sich der Feststellung entzieht.

Gehen wir nach diesen vorläufigen, dem normalen Verhalten der Ganglienzellen gewidmeten Bemerkungen zur Schilderung des pathologischen Verhaltens über. Ich sehe dabei von einer Aufführung der Einzelbefunde ab und gebe nur eine zusammenfassende Schilderung.

Die Veränderungen beginnen auch nach meinen Präparaten sehr zeitig, ich konnte schon bei dem nach 5 Tagen secirten Kaninchen ganz leichte Veränderungen in einer kleinen Zahl von Zellen feststellen. Die Zahl der betroffenen Zellen nimmt dann rasch zu, ebenso wie die Intensität der Veränderungen, und gegen den 15. Tag hin erreicht der Process sein Maximum an Intensität und Extensität; aber auch an Präparaten aus dieser Zeit finden sich stets eine Anzahl völlig normaler Zellen, während die Mehrzahl pathologisch verändert ist. Nach diesem Zeitpunkte nimmt die Zahl der normalen in den Präparaten erscheinenden Zellen wieder zu, anfangs sehr rasch, so dass z. B. zwischen den vom 15. und vom 20. Tag stammenden Präparaten ein grosser Unterschied in dieser Beziehung ist; nach 30 und noch mehr nach 63 Tagen ist die übergrosse Mehrzahl der Zellen, die überhaupt noch vorhanden sind, wieder normal. Inwieweit ein Untergang von Zellen stattgefunden hat, soll später erörtert werden.

Die Veränderungen, soweit sie sich mit der angewandten Färbemethode kundgeben, sind folgende, auch von den früheren Bearbeitern des Themas schon geschilderte. Einmal kommt es zu einer Vergrösserung der Nisslkörper, dieselben drängen sich enger um den Kern herum zusammen; gleichzeitig findet in den peripheren Schichten eine Auflösung derselben, eine Chromatolyse statt. Man erhält in diesem Stadium ein sehr charakteristisches Bild; bei Flemming finden wir mehrere Zelldarstellungen, die dies Verhalten sehr gut wiedergeben. Geht der Process weiter, so verschwinden allmählich auch die perinucleären N-K immer mehr, es bleiben zunächst nur noch ein paar tief dunkelblau gefärbte Klumpen um den Kern herum gelagert in einem blassblauen Protoplasma, schliesslich verschwinden auch die letzten Reste der N-K. An anderen Zellen verläuft der Process rein unter dem Bild der Chromatolyse, namentlich finden wir das bei den ganz kleinen Zellen; die Zellen sehen anfangs wie bestäubt aus, allmählich verschwindet auch dieser Rest von Körnelung und man sieht nur noch eine diffuse blassblaue Färbung des Protoplasmas.

Inzwischen hat auch der Kern Veränderungen erlitten, indem er zunächst einmal seine Lage peripheriewärts verlegt; er kommt auf seiner Wanderung dabei nicht selten so weit, die Zellgrenze hervorzustülpen, eine „Hernie“ zu bilden. Wenn auch wie geschildert

Digitized by Google

bei einzelnen Typen der Spinalganglienzellen eine periphere Lage des Kerns nicht gerade so selten ist, so finden wir doch in den pathologischen Präparaten viel stärkere und viel häufigere Kernverlagerungen als normal.

Viel schwieriger ist es, wenigstens mit der angewandten Methode, Veränderungen in der Structur des Kerns zu beurtheilen. Bisweilen schien er in den pathologischen Zellen kleiner zu sein, als in den normalen, doch würde ich darauf keinen Werth legen, wenn nicht Flemming durch Messungen ein Kleinerwerden des Kerns festgestellt zu haben glaubte. Weiterhin nimmt der Kern der pathologischen Zellen eher den Farbstoff auf, als der der normalen, er ändert auch seine Gestalt insofern, als die Kernmembran nicht mehr eine straffe Begrenzung bildet, sondern sich runzelt und faltet.

Die höchsten Grade der Degeneration zeigen die Zellen, in denen neben einer ganz peripheren Lage des Kerns die eben geschilderten Veränderungen desselben vorhanden sind, und daneben das Protoplasma völlig diffus hellblau gefärbt erscheint. Diesen Grad der Zelldegeneration, für die man sowohl bei Flemming wie bei Lugaro Abbildungen findet, erreichen aber nach meinen Untersuchungen nur eine verhältnissmässig geringe Anzahl von Zellen. In nennenswerther Zahl sah ich sie in meinen Präparaten überhaupt nur in den aus dem 10.—20. Tage p. op. getödteter Thiere herstammenden. Danach verschwinden sie immer mehr, und man findet in den späteren Präparaten fast nur Zellen, die insofern verändert sind, als der Kern peripherwärts verlagert ist, während die N-K wieder vorhanden sind. Es ist aber auffällig, dass in diesen Zellen gleichsam eine gewisse Unordnung in der Aufstellung der N-K besteht, diese liegen mehr regellos durch- und nebeneinander, ohne sich zu concentrischen Ringen u. s. w. zusammenzulegen.

Oefters habe ich in den Präparaten aus dieser Zeit Stellen gefunden, die auf den ersten Blick wie Vacuolen aussahen, sich bei genauerem Zusehen aber als aus einer körnigen ungefärbten Masse gebildet erwiesen. An einzelnen Schnitten bestand fast das ganze Zellbild aus einer solchen ungefärbten Masse, und nur am Rand fand sich eine schmale, halbmondförmige Zone, die N-K enthielt, bisweilen fand sich zwischen denselben sogar ein Kern, der dann auch seinerseits schmal und gleichsam zusammengepresst erschien. Wenn man mehrere auf einander folgende Schnitte einer solchen Zelle vergleicht, wozu bei den Präparaten oft Gelegenheit war, so fand sich sehr oft, dass auf dem nächsten Schnitte die Zelle bereits wieder ganz anders gestaltet war; hier nahm dann die ungefärbte Masse nur noch einen kleinen Raum ein und im Uebrigen wies das Zellbild ganz normale Verhältnisse auf. Dass auch solche Zellbilder leicht zu einer Quelle des Irr-

Digitized by Google

thums werden können, liegt auf der Hand, denn man ist naturgemäss geneigt, wenn man nur ein Querschnittsbild einer solchen Zelle vor sich hat, auf eine schwere Degeneration derselben zu schliessen, während eine Vergleichung mehrerer auf einander folgender Zellbilder dies Urtheil wesentlich modificiren muss.

Auch in den pathologischen Präparaten habe ich nur ausnahmsweise einmal einen pericellulären Raum in sonst gut fixirten und gefärbten Präparaten gesehen. Ob es sich in diesen Fällen nicht doch um ein Kunstproduct handelt, möchte ich nicht sicher entscheiden, doch glaube ich es annehmen zu sollen.

Ueber eine Differenz der Grösse der Zellen gegenüber den normalen vermag ich nichts auszusagen. Messungen habe ich nicht angestellt.

Ebensowenig kann ich über das Verhalten des Bindegewebes etwas sicheres aussagen. Auch in den von den 30 und 63 Tage p. op. getödteten Thieren stammenden Präparaten habe ich mich von einer Vermehrung des Bindegewebes nicht überzeugen können, ebensowenig übrigens wie Joseph bei früheren Untersuchungen. Bei der erheblichen Zahl von Bindegewebskernen, die sich schon normaler Weise in den Spinalganglien findet, müsste eine solche Vermehrung allerdings auch schon sehr erheblich sein, ehe sie sich sicher constatiren lässt.

Ehe ich zu einer Deutung der Befunde übergehe, will ich über die Befunde berichten, die ich an den Marchi-Präparaten erhoben habe. Ich habe mich dabei wesentlich auf die Verhältnisse in den entsprechenden Segmenten des Rückenmarks beschränkt und habe von einer Verfolgung etwaiger secundärer Degenerationen, sowie auch von einer Berücksichtigung der Verhältnisse im centralen Nervenstumpf abgesehen.

Bei einem Thiere, das 10 Tage, und einem zweiten, das 15 Tage post operat. getödtet wurde, fand ich keine Veränderungen, dagegen konnte ich bei allen übrigen untersuchten, nach 20, 23, 30 und 63 Tagen getödteten Thieren solche finden. In allen diesen Fällen findet sich im Hinterstrang der operirten Seite, und zwar dem Verlauf der hinteren Wurzeln folgend, eine ziemliche Anzahl schwarzer Körnchen; diese Degenerationsproducte folgen auch in die graue Substanz hinein dem Weg der hinteren Wurzeln. Auch in den vorderen Wurzeln der entsprechenden Seite finden sich übrigens solche Veränderungen. Am stärksten ausgeprägt sind die Veränderungen an den Präparaten, die von dem 30 Tage post operat. getödteten Kaninchen stammen. Sie nehmen an Intensität nach 30 Tagen schon sehr ab und sind nach 63 Tagen eben nur noch erkennbar. Einen vollkommenen Ausfall von Nervenfasern vermag ich an Marchi-Präparaten auch um diese Zeit nicht

Digitized by Google

zu erkennen, und es unterliegt ferner auch keinem Zweifel, dass überhaupt nur ein kleiner Theil der betr. Nervenfasern Alterationen zeigt.

Was die Befunde an den Nervenzellen angeht, so untersteht es nach den Ergebnissen früherer Untersuchungen sowohl, als nach den meinigen fest, dass eine Durchschneidung des sensiblen Nerven, resp. des peripheren Fortsatzes der Spinalganglienzelle in dieser selbst gewisse Alterationen hervorbringt, die oben ihrer Art nach näher geschildert wurden. Die angewandte Methode lässt uns mit genügender Sicherheit nur die Veränderungen der chromatophilen Substanz beurtheilen, während wir über das Verhalten der achromatischen Substanz nichts durch sie erfahren. Nach allgemein angenommener Anschauung ist aber gerade die letztere als der eigentliche Träger der Zellfunction anzusehen. Auch über den Kern lehrt uns die angewandte Methode nur Weniges, sie zeigt eine Dislocation desselben und eine Aenderung seiner Begrenzung, sie sagt uns nichts über seine innere Structur. Diese Momente wollen berücksichtigt sein, wenn wir den Versuch machen, uns über die Bedeutung der gefundenen Zellveränderungen Klarheit zu schaffen.

Im vorliegenden Falle interessirt uns vor Allem die Frage, ob die geschilderten Veränderungen das Zeichen eines definitiven Zelluntergangs darstellen. Wir würden diese Frage nicht zu beantworten haben, wenn uns unsere Präparate mit Sicherheit hätten erkennen lassen, dass einige Zeit nach der Operation die Zahl der Spinalganglienzellen thatsächlich vermindert ist. Diese Feststellung habe ich wenigstens, wie schon hervorgehoben, nicht machen können, während Lugaro u. A. allerdings eine solche gefunden zu haben glauben. Zahlenmässige Befunde hat aber auch Lugaro und wohl ebensowenig, soweit ich aus dem mir vorliegenden Referate entnehmen kann, v. Gehuchten erhoben, der auch von einem definitiven Zelluntergang spricht. Dass annähernde Zählungen der Spinalganglienzellen an sich wohl möglich sind, beweist die Arbeit Gaule's und Levin's; welche Schwierigkeiten da zu überwinden sind, welcher Aufwand an Zeit dazu nöthig ist, kann man den Angaben dieser Autoren entnehmen. Aber solange Zahlenangaben nicht vorliegen, wird man der Angabe von der Verminderung der Zahl der Spinalganglienzellen nicht ohne ein erhebliches Misstrauen begegnen dürfen. Die Gründe für diese Ansicht, die in der Anordnung und Vertheilung der Zellen im Spinalganglion liegen, sind von mir bereits oben angegeben.

Wir müssen nach Alledem festzustellen suchen, ob die Art der Veränderungen eine solche ist, dass wir aus ihr den Untergang der Zellen erschliessen dürfen. Die am schwersten veränderten Zellen sind die mit völliger Chromatolyse, starker Dislocation des Kerns und Runze-

Digitized by Google

lung und Fältelung der Kernmembran. Im Allgemeinen herrscht die Meinung, dass, solange nur die Chromatinsubstanz befallen ist, eine Restitutio ad integrum möglich ist, während erhebliche Formveränderungen des Kerns den definitiven Zelluntergang anzeigen. Die Richtigkeit dieser Ansicht vorausgesetzt — ob sie allgemeine Gültigkeit hat, ist noch gar nicht so sicher ausgemacht, wenigstens soweit die mit Nissl demonstrirbaren Kernveränderungen in Frage kommen — hatten wir es im vorliegenden Falle allerdings mit Zellen zu thun, die definitiv dem Untergange geweiht sind. Aber die Zahl dieser so schwer veränderten Zellen ist in keinem meiner Präparate eine erhebliche, sie beschränkt sich stets nur auf eine geringe Zahl von Zellen. Nur von diesen wenigen können wir mit einiger Sicherheit sagen, diese Zellen restituiren sich nicht mehr. Damit soll nicht gesagt sein, dass nicht noch mehr Zellen so schwer geschädigt sein können, dass sie untergehen müssen. Wir können es ihnen nur nicht ansehen, ob das in der That der Fall ist, oder nicht. In allen den Fällen z. B., wo der Kern auf dem Schnitt nicht mit getroffen ist, können wir, selbst wenn wir eine ganz blasse „Schattenzelle" vor uns haben, doch nicht behaupten, dass die Zelle nicht restitutionsfähig sei; grosse Schwierigkeiten bieten auch die kleineren Zellen, in denen der Kern schon normal dem Zellrande sehr nahe liegt und auch die distincte Unterscheidung der N-K schon im normalen Präparate recht schwierig ist. Diese Schwierigkeiten sind auch Flemming nicht entgangen, der deshalb bei seinen Durchschneidungs- und Ligaturversuchen besonders die Veränderungen der grossen Zellen berücksichtigt hat.

Wir haben ferner gesehen, dass gegen den 15. Tag nach der Operation eine grosse Zahl von Zellen, wohl die Mehrzahl derselben, pathologisch verändert war, während nach 30 und noch mehr nach 60 Tagen die überwiegende Mehrzahl der Zellen wieder normal erschien; die Zahl der normalen Zellen war jetzt entschieden um ein Vielfaches grösser, als die der um den 15. Tag herum noch vorhandenen normalen Zellen. Daraus folgt ohne Weiteres, dass ein Theil der Zellen sich sicher wieder restituirt. Die näheren Bedingungen, unter denen die Restitution vor sich geht, sind schwer zu fixiren. Man wäre versucht, die in den späteren Stadien von mir öfter gefundenen Zellen, an denen sich eine ganz farblose, granuläre Structur zeigt, als Ausdruck von Zwischenstadien aufzufassen, wo die N-K sich noch nicht neu gebildet haben, und das N-K-freie Protoplasma zu Tage liegt. Ob diese Deutung eine richtige ist, muss weiterer Forschung überlassen bleiben. Zur Restitution in Beziehung steht vielleicht auch die Thatsache, dass die Anordnung der N-K in den Präparaten vom 30. und 63. Tage eine etwas unregelmässige ist, und dass die N-K, was hier noch nachträg-

Digitized by Google

lich erwähnt sein mag, im Allgemeinen hier vielleicht etwas grösser und dunkler gefärbt erscheinen.

Jedenfalls kann an der Thatsache der Restitution einer grossen Anzahl von Zellen kein Zweifel sein. Diese ist übrigens ebenfalls schon von Lugaro und auch von Flemming festgestellt worden. Von Flemming's Resultaten weichen die meinigen aber insofern ab, als Flemming in seinen Präparaten auch nach 55 und selbst nach 126 Tagen noch eine grosse Anzahl von deutlich veränderten Zellen mit Chromatolyse und Dislocation des Kerns findet. Gerade bei diesen Thieren hatte aber Flemming nicht den Nerven durchschnitten, sondern eine Ligatur angelegt, und so liegt es nahe, auf diese Differenz in der Anstellung der Experimente die Differenz der Befunde zurückzuführen. Flemming hat in seinen Präparaten, wie schon oben erwähnt, regelmässig oder fast regelmässig Grössendifferenzen sowohl der Zelle wie des Kerns und des Kernkörperchens zwischen den Zellen der nicht operirten und der operirten Seite auffinden können, wenn er die grössten in den betreffenden Schnitten vorkommenden Zellen mass. Aber die Messungen sind sehr schwierig und nicht eben sehr sicher, oft sind die Grössenunterschiede recht wenig bedeutend, einmal fand sich sogar, dass die Zellen auf der operirten Seite erheblich grösser waren, und vor Allem muss auffallen, dass Flemming wiederholt von einer Vergrösserung der pericellulären Räume spricht; wie mehrfach betont kommen aber bei gelungener Sublimatfixirung, die Flemming auch anwandte, überhaupt keine pericellulären Räume zu Gesicht, so dass Alles in Allem besonders was die Grössenverhältnisse der normalen und der pathologischen Zellen angeht, die Flemming'schen Angaben nur mit Vorsicht aufzunehmen sind.

Fassen wir die Resultate unserer Experimente, soweit sie die Zellen betreffen, nochmals zusammen, so lauten sie, wie folgt: Ein grosser Theil der Spinalganglienzellen erleidet Veränderungen, ein Theil derselben bleibt von vornherein intact. Ein grosser Theil der veränderten Zellen restituirt sich sicher wieder, ein kleiner Theil geht vielleicht oder sogar wahrscheinlich zu Grunde.

Wie ist es nun zu erklären, dass ein Theil der Zellen überhaupt nicht afficirt wird? Nach Lugaro und Flemming sind es insbesondere die kleineren Zellen, die normal bleiben. Meine Präparate stimmen damit überein, doch sei hervorgehoben, dass auch von den übrigen Typen regelmässig Zellen verschont bleiben. Unsere Kenntnisse reichen zur sicheren Beantwortung dieser Frage nicht aus. Wir wissen nämlich nicht, ob alle Zellen der Spinalganglien in Verbindung mit sensiblen Nerven stehen, resp. einen peripheren, in einen sensiblen Nerven eingehenden Fortsatz haben. Gaule glaubt die Frage entschieden

Digitized by Google

verneinen zu sollen. Sein Schüler Lewin fand nämlich in 2 Fällen, wo mit Hülfe einer zeitraubenden Untersuchung die Zahl der Zellen des Spinalganglions und der hinteren Wurzelfasern gezählt wurde, dass die Zahl 6 mal (!) grösser sei als die der hinteren Wurzelfasern. Lugaro bekämpese diese Anschauung auf Grund der Thatsache, dass in seinen Experimenten jedenfalls die Zahl der nicht afficirten Zellen weniger als die Hälfte betragen habe. Dem muss ich mich auf Grund meiner Präparate auch anschliessen; jedenfalls kann keine Rede davon sein, dass etwa nur ein den Gaule'schen Angaben entsprechender geringer Theil der Zellen erkrankt sei. Lugaro nimmt an, dass die intacten Zellen in Verbindung mit denjenigen sensiblen Zweigen des Ischiadicus stehen, die bei der Durchschneidung, da sie den Nervenstamm an dieser Stelle schon verlassen haben, nicht mit getroffen werden. Von den intacten kleinen Zellen glaubt er, dass sie entweder ihre Fortsätze nur zum kleinsten Theile in die gemischten Nerven, zum grösserem Theil durch die Rami communicantes zum Sympathicus schicken; vielleicht seien es auch Zellen, die sich im Ganglion verästeln. Wir sind also mehr oder weniger auf Vermuthungen angewiesen; es wäre jedenfalls wünschenswerth, dass bei künftigen Experimenten der betreffende Nerv direct peripher vom Ganglion durchschnitten würde; nach dem Resultate dieses Experimentes liesse sich wenigstens ein Theil der hier erwähnten streitigen Fragen entscheiden. Noch viel weniger gelingt die Beantwortung der Frage, warum ein Theil der Zellen sich restituirt. Lugaro weist darauf hin, dass parallel der Restitution der Zellen auch die Regenerationsversuche in den Nervenfasern gehen, irgend ein Hinweis darauf aber, warum gerade diese Zellen sich restituiren und andere anscheinend nicht, kann aber natürlich diesem Parallelismus der Erscheinungen nicht entnommen werden, die eine ist so unerklärlich, wie die andere.

Aehnliche Schwierigkeiten ergeben sich auch bei der Deutung der von den Marchipräparaten gelieferten Resultate. Was diese Veränderungen anbetrifft, so stehen sie mit dem in Einklang, was auch andere Autoren bereits gefunden haben. Eine Zusammenstellung der bisherigen Ergebnisse finden wir bei Redlich, soweit die Untersuchungen mit der Marchimethode angestellt wurden; es verdient aber hervorgehoben zu werden, dass auch schon vor Anwendung dieser Methode ähnliche Ergebnisse erzielt wurden. Joseph fand mittels Carmin- und Hämotoxylinfärbung nach Durchschneidung des peripheren Nerven eine partielle Degeneration der hinteren Wurzeln; die Zahl der degenerirten Fasern war keine sehr grosse. Redlich fand, dass, wenn die Thiere ganz kurze Zeit gelebt hatten, in den hinteren Wurzeln nach Amputation des Beines keine Degeneration nachweisbar war, nach 36 bis 76

Digitized by Google

Tagen jedoch fand sich eine solche in den hinteren Wurzeln und dem Hinterstrange der amputirten Seite. Redlich citirt weitere Untersuchungen von Darkschewitsch, Langley und Andersen, Feinberg und Sadowski; die beiden zuletzt erwähnten Autoren hatten nicht einfach den Nerven durchschnitten, resp. das Bein amputirt, sondern theils chemisch, theils mechanisch gereizt. Auch Redlich selbst hat dann weiter ähnliche Experimente angestellt, indem er bei vier Katzen den Plexus brachialis mit einem festen Seidenfaden unterband und denselben liegen liess, dadurch war ein chronischer Reizzustand gegeben; nach $^1|_2$—1 Monat wurden die Thiere getödtet. Er fand im centralen Stumpf nur geringe und nicht weit zurückreichende Degeneration, in den Hintersträngen in den entsprechenden Höhen eine leichte Degeneration, es waren jedoch nur ganz vereinzelte Fasern degenerirt. Schliesslich hat Flatau beim Menschen 3 Monate nach der Amputation das Rückenmark nach Marchi untersucht und Degenerationen in den hinteren Wurzeln und den Hintersträngen, entsprechend dem amputirten Gliede, gefunden, während Sano u. A. in den Spinalganglienzellen Veränderungen fanden. Flatau berichtet auch von weiteren experimentellen Untersuchungen von Darkschewitsch, mit dem gleichen Resultate der Degeneration im Hinterstrang.

Von einer Aufzählung der früheren Untersuchungen, die an Rückenmarken Amputirter gemacht wurden und die in ihren Ergebnissen einander zum Theil widersprechen, sehen wir hier ab. Die Degenerationen in den Hintersträngen bei meinen Experimenten entsprechen ihrer Intensität nach genau dem, was Redlich gefunden hat, d. h. sie sind ziemlich spärlich, betreffen sicher nur einen kleinen Theil der eintretenden Nervenfasern und sind ihrer Stärke nach nicht mit den in den vorderen Wurzeln zur Beobachtung kommenden vergleichbar. Die beigegebene Figur zeigt diese Degeneration, die Zahl der die Degeneration anzeigenden schwarzen Körnchen ist in Wirklichkeit wohl noch ein wenig geringer, als auf der Abbildung. Mit Redlich's Befunden stimmen die meinigen auch darin überein, dass die Veränderungen erst einige Zeit nach der Operation sich einstellen; doch habe ich immerhin schon nach 20 Tagen solche gefunden.

Vergleichen wir nunmehr die an den Zellen und die an den Nervenfasern gefundenen Veränderungen, so lässt sich das interessante Ergebniss feststellen, dass bei Thieren, an denen unter ganz gleichen Bedingungen die Ischiadicusdurchschneidung vorgenommen wurde, die Zellen der Spinalganglien sehr frühzeitig, schon von dem 5. Tage an, Veränderungen erlitten und die Veränderungen an dem 15. Tage ihren Höhepunkt erreichten, während nachweisbare Veränderungen im Hinterstrange erst nach dem 15. Tage auftraten und am 30. Tage erst sich voll entwickelt zeigten.

Digitized by Google

Die Veränderung der Nervenfasern folgt also der der Ganglienzellen in etwa 14tägigem Abstande nach. Steht sie auch in directer Abhängigkeit von der Zellalteration? Bisher wussten wir nichts Sicheres darüber, worauf die Degeneration der Nervenfasern in diesen Fällen zurückzuführen ist. Redlich lässt dafür mehrere Möglichkeiten zu. Man müsse erwägen, ob die degenerirten Fasern vielleicht nur solche seien, die das Spinalganglion bloss passiren, ohne eine Unterbrechung zu erfahren, oder die Degeneration könnte Folge einer Veränderung der Spinalganglienzellen sein, oder endlich hält er für seine Experimente es nicht für ausgeschlossen, dass bei der Aufsuchung der einzelnen Nerven des Plexus ein Zug am Spinalganglion und der hinteren

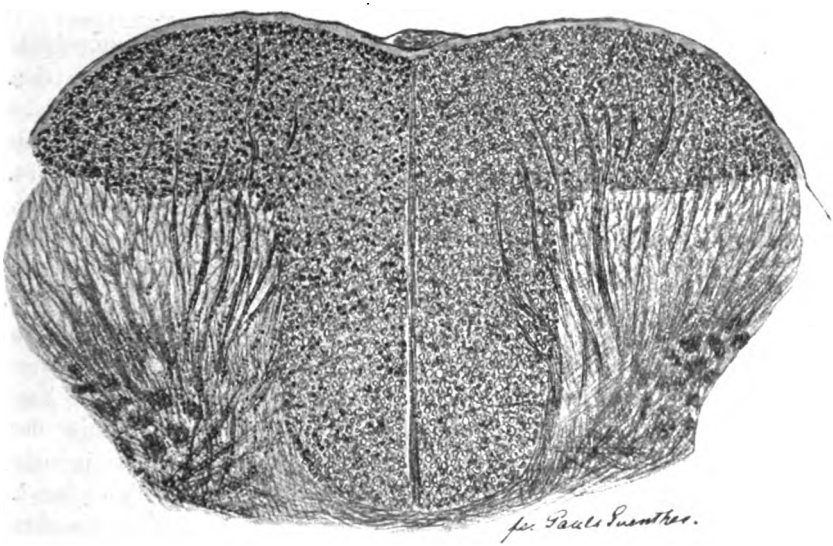

Querschnitt aus dem Lendenmarke eines Kaninchens, das 30 Tage nach Durchschneidung des Ischiadicus der rechten Seite getödtet wurde. Marchipräparat.

Wurzel ausgeübt wurde, die das Auftreten der leichten Degeneration erklären könnte. Den letzten Erklärungsmodus darf ich nach meinen Untersuchungen wohl ohne Weiteres zurückweisen; abgesehen davon, dass bei der Einfachheit des Experimentes der Ischiadicusdurchschneidung ein Ziehen und Zerren des Nerven bei auf diesen Punkt gerichteter Aufmerksamkeit sich sehr leicht vermeiden lässt, spricht schon die Gesetzmässigkeit des Auftretens der Degeneration, das Fehlen bei den Thieren, die 10 und 15 Tage post operationem getödtet wurden, die allmähliche Zu- und die ebenso allmähliche Abnahme der Degeneration gegen eine solche zufällige traumatische Entstehung. So bleiben noch die beiden anderen Erklärungsmöglichkeiten, unter denen Flatau der von der Abhängigkeit der Degeneration von der Zelldegeneration

Digitized by Google

den Vorzug giebt. Dieser Annahme müssen wir uns auch anschliessen. Handelte es sich um Fasern, die nur das Ganglion passiren und die ihr trophisches Centrum in der Peripherie haben, etwa in den Meissner'schen Tastkörperchen, eine Annahme, die früher insbesondere Friedländer und Krause machten, so wäre nicht einzusehen, wieso in diesen Fasern, die dann ja eine directe Waller'sche Degeneration zeigen müssten, die Degeneration erst so spät auftritt. Es wäre weiter noch zu erwägen, ob es sich nicht um Fasern handeln könne, die centrifugal vom Rückenmark durch die hinteren Wurzeln und die Spinalganglien und peripheren Nerven verlaufen, Fasern, für deren Existenz neben Anderen Joseph eingetreten ist und die auch von physiologischer Seite angenommen werden, (Stricker, Dastre et Morat). Abgesehen davon, dass wir über diese Fasern noch gar nichts Sicheres wissen, spricht auch gegen diese Annahme wieder das späte Eintreten der Degeneration, und zudem hält die Degeneration im Wesentlichen die bekannte Bahn der sensiblen hinteren Wurzeln ein, so dass wir berechtigt sind, sie als Degeneration centraler Fortsätze der Spinalganglienzellen zu betrachten.

Wenn dem so ist, so dürfen wir aus dem gegenseitigen Verhalten der Zell- und der Faserdegeneration einige interessante Schlüsse ableiten. Zunächst sehen wir, dass die Degeneration der Nervenfaser auf die der Zelle erst in einem ca. 14tägigen Abstande folgt; weiter können wir aber aus der geringen Zahl der degenerirenden Fasern gegenüber der grossen Zahl veränderter Zellen schliessen, dass nur bei wenigen dieser Zellen die Veränderung so weit geht, um eine Veränderung der Nervenfaser nach sich zu ziehen. Freilich ist hier der Ausdruck Nervenfaser insofern incorrect, als wir mit Marchi ja nicht die ganze Nervenfaser, sondern nur die Markscheide beurtheilen können. Wir werden nun in der Annahme nicht fehlgehen, dass allein die oben geschilderten schwersten Veränderungen der Nervenzellen mit völliger Auflösung der N-K, mit Gestalt- und Lageveränderungen des Kerns eine Degeneration des centralen Fortsatzes nach sich ziehen. Wie wir sahen, ist ja auch die Zahl dieser Zellen im Ganzen eine geringe. Dagegen äussern die leichteren Veränderungen der Zellen mit peripherer Chromatolyse und einfacher Verlagerung des Kerns keinen Einfluss auf die Trophik des centralen Fortsatzes, ein Umstand, der ganz dazu angethan ist, vor einer allzu hohen Abschätzung deren Bedeutung uns zu warnen. In diesem Punkte liefern uns unsere beiden verschiedenen Methoden gut zu einander stimmende und sich gegenseitig stützende Resultate.

Wir hätten nun noch die Frage zu beantworten, wieso kommt es überhaupt zu einer Degeneration der Zellen durch Läsion ihres peripheren Fortsatzes, eine Frage also, die sich auf die innere Trophik des einzelnen Zellindividuums (trofismo dinamico Lugaro's) bezieht.

Digitized by Google

Die Beantwortung erscheint relativ leicht: bei Zerschneidung des peripheren Fortsatzes erhält die Zelle keine Reize mehr, und da nach der Annahme von Marinesco und Goldscheider die Zelle ihren Einfluss auf die Erhaltung des Neurons nicht vollkommen erfüllen kann, wenn sie nicht durch functionelle Thätigkeit in Erregung erhalten wird, so treten degenerative Veränderungen in ihr ein. Dieser Erklärung widerspricht aber eine von Lugaro in seiner schon mehrfach citirten Arbeit angegebene und in einer zweiten Arbeit bestätigte Thatsache, dass nämlich die Spinalganglienzelle bei Zerschneidung ihres centralen Fortsatzes jedenfalls mehrere Monate lang unverändert bleibt. Auch in diesem Fall ist ja, wenn auch nicht die Reizaufnahme, so doch wenigstens die Verarbeitung desselben resp. die Reizabgabe und damit die functionelle Thätigkeit der Nervenzelle inhibirt. Lugaro hat eine Erklärung dieses Verhaltens zu geben verursacht, doch sind alle diese Erklärungen kaum mehr als Umschreibungen der gefundenen Thatsachen; wir wollen hier von solchen Versuchen absehen und nur das Resultat unserer Untersuchungen nochmals dahin zusammenfassen: Nach Zerschneidung des peripheren Nerven zeigt ein grosser Theil der Zellen der Spinalganglien Veränderungen, die aber nur in wenigen Zellexemplaren so weit gehen, um uns einen Untergang der Zellen vermuthen zu lassen, — bewiesen erscheint mir selbst das noch nicht vollkommen — und die dementsprechend auch nur eine spärliche Degeneration der centralen Fortsetzungen der hinteren Wurzeln bedingen. In der Mehrzahl der Zellen tritt eine Restitution ein, eine Anzahl von Zellen bleibt von vornherein intact.

Es mag hervorgehoben werden, dass diese Feststellungen bisher nur für eine verhältnissmässig kurze Zeit nach der Operation Geltung haben. Ob die Dinge sich nicht im Verlaufe einer längeren Zeit noch ändern, ist eine noch zu untersuchende Frage.

Die Versuche, die Folgen der Durchschneidung des Ischiadicus auf Spinalganglien und Hinterstränge des Rückenmarks festzustellen, sind z. Th. von der Hoffnung ausgegangen, in den Resultaten dieser Forschungen einen Anhaltspunkt für die Pathogenese der Tabes zu finden. Lugaro und auch Rosin haben sich in diesem Sinne bemüht. Ich glaube nicht, dass die in der bisherigen Art angestellten Versuche uns in irgend einer Weise berechtigen, von ihnen auf die Tabes zu exemplificiren. Was uns die Experimente lehren, ist das, dass nach einer einmaligen und gleichzeitigen Abtragung sämmtlicher peripheren Spinalganglienfortsätze in den Zellen selbst und den centralen Fortsätzen gewisse in ihrer Dignität noch ganz unsichere Veränderungen, die mindestens zum grössten Theil sich restituiren, sich zeigen; d. h. nach einer sehr schweren Läsion treten im Ganzen nur recht geringfügige Veränderungen auf. Dass auch ein dauernder schwerer

Digitized by Google

Reizzustand, wie er in einer Ligatur des Nerven gegeben ist, die Sache nicht wesentlich ändert, zeigen Redlich's und Flemming's Experimente. Ich meine, es geht nicht an, die hier gefundenen geringfügigen Hinterstrangsveränderungen mit den schweren bei der Tabes beobachteten Degenerationen auch nur in eine gewisse Beziehung bringen zu wollen; dazu muss berücksichtigt werden, dass einerseits auch die Autoren, die eine periphere Entstehung der Tabes annehmen, jedenfalls doch nur leichte und im Vergleich zu den bei Amputationen und Neurektomien gesetzten unbedeutende Läsionen der peripheren Nerven annehmen, und dass weiterhin auch neuere Untersuchungen mit Nissl Degenerationen der Spinalganglienzellen bei Tabes nicht ergeben haben. Vorläufig also — und diese Ansicht hat auch Redlich geäussert — können wir den Resultaten unserer und ähnlicher Experimente nichts zu Gunsten einer Entstehung der Tabes durch periphere Nervenläsion entnehmen. Für Diejenigen, die dieser Theorie den Vorzug geben, wird vielmehr auch in Zukunft vorläufig zur Bestätigung ihrer Ansichten nur ein Weg offen bleiben: der pathologisch-anatomische Nachweis, dass in der That den Hinterstrangsveränderungen die Degenerationen peripherer Nerven in Menge und Art der Entwicklung so weit vorausgehen, dass ihre dominirende Rolle in der Pathogenese der Tabes ausser Zweifel gesetzt wird.

Herr Prof. Zuntz hat mich bei der Ausführung der im thierphysiologischen Institute der landwirthschaftlichen Hochschule vorgenommenen Experimente, Herr Prof. Oppenheim, in dessen Laboratorium die anatomischen Untersuchungen vorgenommen wurden, bei der Durchsicht der Präparate gütigst unterstützt. Beiden Herrn sage ich auch an dieser Stelle meinen besten Dank.

Literatur.

Flemming, R. A., The effect of ascending degeneration on the nerve cells of the ganglia on the posterior nerve roots. Edinburgh med. Journ. 1897. I. p. 279.

Goldscheider-Flatau, Normale und pathologische Anatomie der Nervenzellen. Berlin 1898.

Gehuchten-Nélis, D'anatomie fine de la cellule nerveuse; Ref. Neurol. Centralblatt 1897. 19.

Joseph, Zur Physiologie der Spinalganglien. Du Bois' Archiv 1887. S. 296.

Lenhossék, Ueber den Bau der Spinalganglienzellen des Menschen. Archiv für Psychiatr. XXIX, 2.

Lugaro, Sulla alterazione delle cellule nervose dei gangli spinali in sequito al taglio della branca periferica e centrale del loro prolungamento Riv. di patol. nervos e ment. 1896. 12.

Derselbe. Sul comportamento delle cellule nervose dei gangli spinali in sequito al taglio della branca centrale. Riv. di patol. nerv e ment. 1897. 12.

Nissl, Mittheilungen zur Anatomie der Nervenzellen. Allg. Zeitschr. für Psychiatrie. Bd. 50.

Redlich, Die Pathologie d. tabischen Hinterstrangerkrankung. S. 147. 1897.

Rosin, Verhdlg. d. Vereins f. innere Medic. zu Berlin 1897/98. XVII. S. 386.

Flatau, Ueber Veränderungen des menschlichen Rückenmarks nach Wegnahme grösserer Gliedmassen. Deutsch. med. Wochenschr. 1897. 18.

Digitized by Google

V.

(Aus der Poliklinik des Herrn Prof. H. Oppenheim in Berlin.)

Ueber eine typische Verlaufsform der multiplen Sklerose.

Von

Dr. D. Frank.

Die Symptome, welche das Krankheitsbild der multiplen Sklerose einleiten, können der Natur des Leidens entsprechend äusserst mannigfaltig sein. Doch sind es eine Anzahl Erscheinungen, welche mit einer gewissen Regelmässigkeit wiederkehren und auf diese Weise den Beginn und die Verlaufsart der Krankheit bestimmen. So bilden in einer Anzahl von Fällen spastische Erscheinungen und motorische Schwäche der Beine das erste Symptom der Krankheit, in anderen Fällen sind es cerebrale Symptome, welche den Grund der ersten Klagen des Patienten bilden u. s. w. Wenig Beachtung in ihrer Eigenschaft als Initialsymptom der multiplen Sklerose haben die Störungen von Seiten des Sehvermögens erfahren, trotz der eingehenden Behandlung, die gerade diesen Störungen zu Theil geworden ist. Zwar finden wir eine Anzahl von Beobachtungen dieser Art in der Literatur verzeichnet, ohne dass aber die Beobachter diese Thatsache weiter berücksichtigt hätten. Auch diejenigen Autoren, welche sich speciell mit der Erforschung der Sehstörungen bei der multiplen Sklerose beschäftigt haben, erwähnen das gelegentliche Auftreten von Opticusaffectionen als erstes Symptom dieser Krankheit, als einer interessanten Erscheinung, gehen aber nicht weiter auf die Thatsache selbst ein oder betrachten sie als seltenes Vorkommniss. So hebt Gnauck[1]) als besonders bemerkenswerth hervor, dass in einem seiner Fälle die Krankheit mit einer Sehstörung begann, welche es ihm ermöglichte, trotz der Geringfügigkeit der sich später zugesellenden Symptome die Diagnose auf beginnende multiple Sklerose zu stellen. Uhthoff[2]) spricht von dem Beginn der multiplen Sklerose mit einer uncomplicirten Sehstörung, die lange Zeit den anderen Symptomen vorausgehen kann, wie von einer interessanten Erscheinung, hält sie aber für recht selten. Ebenso scheint Lübbers[3]) ein solches Vorkommen eine Seltenheit zu sein.

1) Berliner klinische Wochenschrift 1889. Nr. 27.

2) Untersuchungen über die bei der multiplen Sklerose vorkommenden Augenveränderungen. Berlin 1889. Th. II.

3) Augenveränderungen bei disseminirter Sklerose. Archiv f. Psychiatrie. 1897. XXIX, 3.

Digitized by Google

Oppenheim [1]), welcher als einer der ersten auf die grosse Rolle, welche Opticusaffectionen im klinischen Bilde der multiplen Sklerose spielen, wo sie oft neben spastischer Parese die einzigen klinisch zu Tage tretenden Symptome bilden, aufmerksam macht, betont in einer neueren Arbeit [2]), dass das Leiden mit einer Sehstörung einsetzen kann, und im Gegensatz zu den anderen Autoren hält er diese Art des Beginns für eine häufige Erscheinung.[3]) In der Poliklinik des Herrn Prof. Oppenheim wurde eine Anzahl von Fällen beobachtet, welche nicht nur eine solche Meinung rechtfertigen, sondern welche es auch gestatten, von einer Verlaufsform der multiplen Sklerose zu sprechen, für die der Beginn mit einer den anderen Symptomen zuweilen jahrelang vorausgehenden Sehstörung geradezu typisch ist. In Folge dessen wurde ich von Herrn Prof. Oppenheim aufgefordert, diese Fälle zu sammeln und der Oeffentlichkeit zu übergeben.

Fall 1. J. F., Stenograph, 24 Jahre alt, kam in die Poliklinik am 25. März dieses Jahres. Patient stammt aus gesunder Familie und will bis zu seinem 17. Lebensjahr gesund gewesen sein. Um diese Zeit hatte er mehrere Wochen angestrengt bei Licht gearbeitet und bekam eine Sehnervenentzündung auf dem linken Auge. Das rechte Auge war gar nicht betroffen. Die Krankheit nahm schnell zu bis zu dem Grade, dass Patient mit dem linken Auge nur diffuses Licht unterscheiden konnte, und nachdem sie etwa sieben Wochen gedauert, begann sie sich langsam zu bessern, ohne jedoch vollständig in Heilung überzugehen. Das linke Auge blieb bedeutend geschwächt. Seit jener Zeit war Patient im Uebrigen vollständig gesund, hat nur einmal eine leichte Influenza durchgemacht, die ohne ärztliche Behandlung ausheilte. Vor einem Jahr begann Pat. Schwäche in den Beinen zu spüren, die immer mehr und mehr zunahm und sich besonders in der letzten Zeit verstärkte.

Status praesens. Kräftig gebauter, gut genährter Mann. Lues und Potus negirt. Von Seiten der inneren Organe keine bemerkenswerthen Störungen. Patient klagt über Schwäche der Beine. Keine Harnbeschwerden. Deutlicher Nystagmus und Beweglichkeitsbeschränkung beider Bulbi nach beiden Seiten. Linker Opticus in toto erheblich blässer als normal, namentlich die temporale Papillenhälfte. Sehschärfe auf demselben stark herabgesetzt — auch grosse Schrift wird nicht gelesen; Finger werden in $1^1/_2$ Meter Entfernung gezählt.

Motorische Schwäche in beiden Beinen, Kniephänomen sehr stark, in der Rückenlage deutliche Zeichen von Rigidität; Fussclonus, Patellarclonus deutlich. Beim Kniehackenversuch macht sich ein Wackeln bemerkbar, das bei Augenschluss nicht zunimmt. Auch bei Beugung der Beine bisweilen ein gröberes Wackeln. Der Gang ist nicht deutlich spastisch, sondern vor Allem durch cerebellare Incoordination schwankend, unsicher; beim Kehrtmachen kommt Patient ins Taumeln.

1) Zur Pathologie der disseminirten Sklerose. Berl. kl. Wochenschrift 1887. 48.
2) Zur Lehre von der multiplen Sklerose. Berl. klin. Wochenschr. 1896. Nr. 9.
3) Lehrbuch der Nervenkrankheiten. II. Aufl. Berlin 1898. S. 257.

Digitized by Google

Dieser Fall kennzeichnet sich durch die Entwicklung des Krankheitsprocesses in zwei, durch einen Zeitraum von sechs Jahren getrennten Phasen. Die erste enthält die einseitige Sehstörung, welche unter dem Einfluss von Ueberanstrengung der Augen in acuter Weise entstand und in kurzer Zeit ihren Höhepunkt erreicht, um dann nach theilweisem Zurückgehen der Erscheinung stationär zu bleiben. Die zweite umfasst die lange Zeit nachher allmählich sich entwickelnde spastische Parese und cerebellare Ataxie. Durch seine Entwicklung in zwei Perioden, sowie durch den Zeitraum, der das Auftreten der Sehstörung von dem der anderen Symptome trennt, erinnert dieser Fall an einen von Eulenburg[1]) beschriebenen.

Fall 2.[2]) E., Tischler, 31 Jahre alt, stammt angeblich aus gesunder Familie; Lues und Potus werden verneint. Die Frau des Patienten abortirte einmal mit drei Monaten. Patient will bis zum Jahre 1893 vollständig gesund gewesen sein. Um diese Zeit bemerkte er plötzlich, dass er anfing schlecht zu sehen. Die Sehschwäche nahm schnell zu und erreichte nach einem Monat einen solchen Grad, dass Patient keine Gegenstände mehr unterscheiden konnte. Auch die Farbenempfindung hatte gelitten, Roth und Grün erkannte Patient gar nicht, die Empfindung für Weiss war beeinträchtigt, nur Blau unterschied er gut. Patient wurde in der Schweigger'schen Klinik behandelt und nach drei Wochen trat eine Besserung ein, die aber nicht lange anhielt; das Sehvermögen wurde wieder schlechter und kam allmählich in den Zustand, in dem es sich jetzt befindet, ohne aber den Grad von Schwäche zu erreichen, den es während der ersten Attacke gehabt hatte. Nach einem Jahre stellten sich Schwindelanfälle ein, welche nicht mit Kopfschmerz und Erbrechen einhergingen. Später das Gefühl von Spannung in den Beinen. Patient befindet sich in Behandlung der Poliklinik seit dem 23. September 1895. Er kam damals mit Klagen über Gefühl von Spannung um den Leib herum und in den Beinen, sowie über Erschwerung des Urinlassens. Objectiv wurde festgestellt: Parese des linken Abducens, Nystagmus, beiderseits weisse Verfärbung der Papillae nervi optici bis fast zum Rande; keine motorische Schwäche in den Armen und Beinen, keine Erhöhung der Sehnenphänomene und keine Spasmen. Im Laufe der nächsten Zeit hörten die Urinbeschwerden auf, auch das Spannungsgefühl um den Leib liess zeitweilig nach, dagegen stellten sich Schwäche und Steifigkeit der Beine ein, welche allmählich immer mehr nnd mehr zunahmen. Gegenwärtig bietet Patient folgendes Bild:

Hochgewachsener, kräftig gebauter Mann von sehr schlechtem Ernährungszustand. Haut und Schleimhäute sind sehr blass, Fettpolster fehlt fast vollständig. An den unteren Extremitäten zahlreiche Narben. Die Augenbewegungen sind frei, in den Endstellungen nystagmusartige Zuckungen, Pupillenraction prompt. Weisse Verfärbung beider Papillen; der Patient zählt Finger bis auf 2—3 Meter Entfernung, auch grobe Schrift wird nicht

1) Neurologisches Centralblatt. 1884. Nr. 22.

2) Dieser Fall, der auch in anderer Hinsicht sehr interessant ist, ist bereits von Herrn Dr. Cassirer beschrieben worden. Deutsche med. Wochenschr. 1896. Nr. 43.

Digitized by Google

erkannt. Achromatopsie für Roth und Grün. Die Zunge wird gerade herausgestreckt, zittert leicht fibrillär. Die Sprache ist nicht merklich verändert. Im linken Arm bedeutende motorische Schwäche, die Sehnenphänomene an den Armen erhöht, auch merkliche Rigidität derselben. Patellarreflexe stark gesteigert, Fussclonus, Rigidität der Beine sehr deutlich, motorische Kraft im linken Bein gering. Bauch- und Cremasterreflex deutlich. Kein Romberg, keine Ataxie; Gang ausgesprochen spastisch — das linke Bein wird nachgeschleppt. Keine Beschwerden beim Urinlassen, Intentionszittern nicht nachzuweisen. Patient lacht fast beständig, behauptet das Lachen nicht zurückhalten zu können.

Dieser Fall zeigt ebenso wie der folgende das Typische der uns beschäftigenden Verlaufsform besonders deutlich. Bei einem bis dahin gesunden, weder an Lues leidenden, noch unter dem Einfluss einer Intoxication stehenden Manne entwickelt sich eine Affection des N. opticus, welche nach kurzer Zeit zur Atrophie desselben führt, die aber nur eine unvollständige bleibt. Erst nach einem Jahre beginnen sich andere Symptome der Krankheit zu entwickeln, als deren Vorläufer die ätiologisch nicht begründete Opticusaffection aufgetreten war. Ein solches Verhalten ist diagnostisch von grosser Wichtigkeit, indem es darauf hinweist, dass in Fällen von plötzlich auftretenden Sehstörungen, für welche sonst keine Begründung sich finden lässt, die Möglichkeit einer späteren Entwicklung der multiplen Sklerose im Auge behalten werden muss.

Fall 3. C. B., Stellmacher, 27 Jahre alt, kam am 20. Mai dieses Jahres in die Poliklinik mit Klagen über Schwäche in den Beinen, die seit sechs Wochen bestehe, brennendem Schmerz in der linken Bauchgegend, Beschwerden beim Urinlassen und über zunehmende Gedankenschwäche. Auch die Sprache soll seit einiger Zeit langsamer geworden sein; ebenso behauptet Patient häufig ohne Grund lachen zu müssen, obwohl „ihm gar nicht darnach sei". Die Angehörigen des Patienten sollen alle gesunde Leute sein — ein Bruder ist blind; er selbst will bis zur letzten Zeit vollständig gesund gewesen sein, erst auf eindringliches Befragen giebt er zu, dass er vor drei Jahren kurze Zeit an „Papillitis" gelitten habe, wegen welcher er in der Charité behandelt wurde (Schwitzcur) und die vollständig vergangen sei. Jetzt sei das Sehen gut, nur bei längerer Anstrengung würde ihm etwas dunkler vor den Augen.

Status praesens. Mittelgrosser, schwächlich gebauter Mann. Starke Abmagerung, Haut und Schleimhäute sind sehr blass. Die Augenbewegungen sind frei — in den seitlichen Endstellungen nystagmusartige Zuckungen. Die rechte Papille ist etwas abgeblasst, die Pupillenreaction normal. Das Kniephänomen ist beiderseits erheblich gesteigert; — Rigidität der Beine, ausgesprochener Fussclonus. Keine erhebliche motorische Schwäche in den Beinen. Die Sensibilität ist überall normal. Schwanken bei Augenschluss. Der Gang ist atactisch, auch ein wenig klebend. Auch in der Ruhelage deutliche Ataxie. Die Sprache ist etwas verlangsamt, aber kein Silbenstolpern, kein Scandiren. Zwangslachen. Patient schildert typisches Inten-

Digitized by Google

tionszittern, welches aber gegenwärtig nicht nachzuweisen ist. Von Seiten der inneren Organe nichts Bemerkenswerthes.

Hier zeichnet sich die Sehstörung, welche drei Jahre vor dem Ausbruch der anderen Erscheinungen der Krankheit auftrat, durch ihren flüchtigen Verlauf aus, indem sie in kurzer Zeit, unter Zurücklassung nur geringfügiger Spuren, ausheilte. In Folge dieses Verhaltens hielt Patient die Thatsache gar nicht für erwähnenswerth und musste erst durch wiederholtes Befragen an dieselbe erinnert werden.

Fall 4. Frau K., befindet sich in Behandlung der Poliklinik seit dem Mai 1895. Patientin stammt aus einer Familie, in welcher Tuberculose häufig ist; hat einmal abortirt, ein Kind starb 14 Tage nach der Geburt, ein zweites lebt und soll gesund sein. Im Jahre 1891 hatte sich 14 Tage nach einer schweren Entbindung Sehschwäche auf dem linken Auge eingestellt, zu der sich nach kurzer Zeit Doppeltsehen hinzugesellte; beide Störungen vergingen sehr bald. Im Juni 1892, ein paar Wochen nach einem zweiten Wochenbett bemerkte Patientin zunächst Kälte und Schwäche im rechten Bein, bald darauf auch im rechten Arm. Innerhalb des ersten Monates verschlimmerte sich der Zustand bedeutend, besserte sich dann allmählich, ohne aber vollständig zu verschwinden. Auch die Sehstörung auf dem linken Auge, welche sich von Neuem eingestellt hatte, besserte sich von selbst. Die Beschwerden im rechten Bein bildeten auch den Grund der Klagen, wegen welcher Pat. zum ersten Mal die Poliklinik aufsuchte. Damals wurde constatirt: Abblassung der linken Papille in toto und Abschwächung der Sehschärfe auf dem linken Auge. Deutliche Rigidität der Beine und erhebliche motorische Schwäche, ausserdem im rechten Wackeltremor. Breitbeiniger, spastischer Gang, stark gesteigerte Reflexerregbarkeit an den Beinen. Neigung zum Lachen ohne jeglichen Grund und eigenthümliche psychische Zustände von mehrere Stunden langer Dauer, in denen Pat. verstimmt, reizbar ist, nicht weiss, was sie thut, Neigung hat, Alles zu zerstören. — Der geschilderte Zustand erfuhr in der nächsten Zeit geringe Aenderungen, indem bald Besserung, bald wieder Verschlimmerung eintrat. Im Laufe des letzten Jahres hatte eine Zeit lang Incontinentia urinae bestanden; vom September bis December vorigen Jahres war das rechte Auge blind, hat sich aber von selbst vollständig erholt. Gegenwärtig klagt Pat. hauptsächlich über Zittern in der linken Hand, welches sich vor Kurzem eingestellt hat; auch die Beine sind in der letzten Zeit besonders schlecht geworden.

Status praes. Hochgewachsene, ziemlich schlecht genährte Person. Der Blick ist starr. die Augenbewegungen frei Kein Nystagmus. Beide Papillae nervii optici sind in toto etwas blasser als normal, rechte kaum als pathologisch zu deuten, links auch nur als geringgradige Atrophie, Herabsetzung der centralen Sehschärfe ist gegenwärtig nicht nachzuweisen; auch eine gröbere Herabsetzung des excentrischen Sehens (durch Handbewegungen geprüft) ist nicht vorhanden. In der linken Hand typisches Intentionszittern. Motorische Schwäche und Rigidität beider Beine, im linken etwas stärker ausgesprochen. Patellarclonus, Fussclonus. Das Gehen ist äusserst erschwert, Pat. schleppt sich, sich an Gegenstände anklammernd, die Füsse

Digitized by Google

am Boden schleifend, mühsam fort. Die Sprache ist nicht scandirend, das Gedächtniss bedeutend beeinträchtigt.

Fall 5. Frau E. D., Hausverwaltersfrau, 49 Jahre alt, stammt aus gesunder Familie, hat vier gesunde Kinder. Pat. giebt an etwa vor sechs Jahren die ersten Zeichen ihres jetzigen Leidens bemerkt zu haben. Es stellte sich ein Taubheitsgefühl in den Fingern ein, etwas später dasselbe Gefühl in den Füssen. Einige Monate vorher war eine Sehschwäche aufgetreten, welche sich gleichzeitig auf beiden Augen entwickelt hatte und welche Anfangs so geringgradig war, dass Pat. gar nicht darauf achtete, bis ihre Umgebung sie darauf aufmerksam machte, dass sie auch nahe Gegenstände nicht erkenne. Sie consultirte dann einen Arzt, der aber „an den Augen nichts finden konnte". Nach einiger Zeit verlor sich die Sehschwäche vollständig. Circa zwei Jahre später stellte sich Kopfzittern ein, nachdem schon längere Zeit vorher Schwäche in den Beinen sich bemerkbar gemacht hatte. Um dieselbe Zeit bemerkte Pat. Verlangsamung der Sprache; zeitweise traten Schwindelanfälle auf. Auch die Sehstörung hatte sich wieder eingestellt. In die Poliklinik kam sie zum ersten Mal im September 1896. Es bestanden damals zeitweise Harnbeschwerden und Gedankenschwäche. Objectiv fanden sich typisches Kopfwackeln, Intentionszittern, scandirende Sprache, spastische Erscheinungen und motorische Schwäche beider Beine, Fussclonus. Der Augenhintergrund erwies sich im Ganzen als normal, die temporale Papillenhälfte vielleicht ein wenig blasser. — Diese Erscheinungen nahmen im Laufe der nächsten Jahre allmählich immer mehr und mehr zu. Gegenwärtig bietet Pat. folgendes Bild:

Vollständige Paraplegie beider Beine. Pat. ist nicht im Stande sich ohne Unterstützung auf den Beinen zu halten. Starkes Wackeln des Kopfes, wenn er aus der Ruhelage erhoben wird. Die Augenbewegungen sind frei, in den Endstellungen deutlicher Nystagmus. Die Sehschärfe ist bedeutend herabgesetzt, nur gröbste Schrift wird gelesen, Finger werden auf $1\frac{1}{2}$ Meter Entfernung schlecht gezählt. Typisches Intentionszittern in beiden Händen. Starke Rigidität beider Beine. Die Sehnenphänomene an beiden Beinen so sehr gesteigert, dass ein leiser Druck genügt, sie auszulösen. Keine Harnbeschwerden gegenwärtig. Pat. weint und lacht durcheinander ohne jeglichen Grund.

In den letzten beiden Fällen trat die Sehstörung unmittelbar vor dem Ausbruch der anderen Erscheinungen auf. In dem ersten Falle waren es Störungen von Seiten der Augenmuskeln, welche sich an die Sehstörung anschlossen, im zweiten Falle Parästhesien in den Händen und Füssen. Immerhin bleibt der Beginn mit einer Affection der Nervus opticus bemerkenswerth.

Fall 6. E. S., 23 Jahre alt, verheirathet, Arbeiterin in einer Hutfabrik. Der Vater der Patientin starb an Lungentuberculose. Patientin kam in die Poliklinik am 29. Juli dieses Jahres mit Klagen über häufigen Kopfschmerz mit Uebelkeit, Gefühl von Schwindel, Schwäche und Steifigkeit in den Beinen und Abschwächung des Sehvermögens. Alle diese Erscheinungen wären in der letzten Zeit aufgetreten. Als Kind von 10 Jahren hat Patientin Diphtheritis durchgemacht, sonst war sie bis zur letzten Zeit gesund. Vor einem Jahre bemerkte sie, dass die Augen schwächer wurden;

Digitized by Google

sie sah undeutlich, die Gegenstände erschienen oft verschwommen, häufig „lag es wie ein Nebel vor den Augen", besonders nach den geringsten Anstrengungen. Diese Sehschwäche hat sich, ohne besonders zuzunehmen, bis in die letzte Zeit erhalten.

Status praesens. Mittelgrosse, leidlich gut genährte Person. Die inneren Organe sind vollständig gesund. Der Schädel ist nicht druckempfindlich. Die Augenbewegungen sind frei; kein Nystagmus. Die Pupillenreaction normal. Die Zunge wird gerade hervorgestreckt, zittert leicht fibrillär, der Mund ist etwas nach rechts verzogen, die Differenz bleibt bei mimischen Bewegungen nicht bestehen. Tricepsphänomen leicht erhöht, leichte Ataxie und Tremor in der rechten Hand beim Finger-Nasenversuch, deutliche Ataxie und Wackeltremor der linken Hand, auch beim Greifen nach Gegenständen. Die motorische Kraft in den Beinen ist gering. Deutliche, wenn auch nicht erhebliche Rigidität im linken Bein, stärkere im rechten; Patellarreflex rechts bedeutend erhöht, im erhobenen rechten Bein beträchtlicher Wackeltremor. Rechts Andeutung von Fussclonus. Die Sensibilität ist überall intact. Die ophthalmoskopische Untersuchung ergiebt keine Veränderung der Papillen. Die Sprache ist etwas verlangsamt. Patientin giebt an, häufig lachen zu müssen, auch ohne Grund.

Hier documentirt sich die Sehstörung durch den Mangel an jeglicher ophthalmoskopisch nachweisbarer Veränderung. Trotzdem kann es nicht zweifelhaft sein, dass die Sehstörung auch in diesem Falle das erste Symptom der sich entwickelnden multiplen Sklerose bildete. Die bestimmten Angaben über die Sehstörung, die fortschreitende Entwicklung der anderen Symptome der Krankheit lassen bei dem Mangel anderer Zeichen eines functionellen Leidens den Gedanken an eine blos functionelle Störung des Sehvermögens nicht aufkommen.

Dem Krankenjournal entnehme ich noch folgende Angaben über drei hierhergehörige Fälle.

Fall 7. G. O., 39 Jahre alt, kam in die Poliklinik mit Klagen über Schwäche und Steifigkeit in den Beinen. Von 9 Jahren Sehschwäche. Patient bemerkte, dass er anfing schlecht zu sehen. Die Sehschwäche nahm immer mehr zu. Mehrere Jahre darauf eine Zeit lang Doppeltsehen. Bei der Untersuchung fanden sich die ausgesprochenen Zeichen der multiplen Sklerose. Ophthalmoskopisch erwies sich die rechte Papille in toto atrophisch verfärbt, besonders ausgesprochen in der temporalen Papillenhälfte.

Fall 8. Frl. M., erkrankte plötzlich an einer linksseitigen Neuritis optica. Gleichzeitig trat Schwäche in den Beinen auf. Nach einem Jahre spastische Parese der Beine, Wackeltremor in denselben, Zittern, Anfälle von Schwindel; die ophthalmoskopische Untersuchung ergab links eine Abblassung der temporalen Papillenhälfte.

Fall 9. E. A., 31 Jahre alt, klagt über zunehmende Schwäche in den Beinen. Seit einem halben Jahr hat die Sehkraft bedeutend abgenommen. Vor mehreren Monaten kurze Zeit Incontinentia urinae. Gegenwärtig beiderseits leichter Nystagmus, stark erhöhte Patellarreflexe, Fusszittern, verlangsamte Sprache. Ophtalmoskopisch: beiderseits temporal abgeblasste Papillenhälften. Die Sehschärfe ist rechts $^{15}/_{70}$, links $^{15}/_{1}$·. Rechts grosses absolutes centrales Scotom für Grün, links relatives centrales Scotom.

Digitized by Google

Auf Grund der angeführten Fälle sind wir wohl berechtigt, den Beginn der multiplen Sklerose mit einer Sehstörung als kein so seltenes Vorkommniss zu betrachten, sondern für eine Anzahl von Fällen einen solchen Beginn geradezu als typisch anzusehen. Der Grund für die bisherige Anschauung liegt in dem Umstande, dass die Störungen des Sehvermögens zuweilen Jahre lang den anderen Symptomen der Krankheit vorausgehen und dass sie besonders, wenn sie nur geringe Beschwerden verursachen, leicht aus dem Gedächtniss der Patienten verschwinden und vor den späteren, das subjective Empfinden stärker beeinträchtigenden Störungen zurücktreten. So gelang es, in mehreren unserer Fälle erst auf genaues und eindringliches Befragen die Thatsache des früheren Leidens festzustellen und zeigten sich die Patienten sehr erstaunt, dasselbe in Zusammenhang mit der gegenwärtigen Krankheit gebracht zu sehen. Unter 59 Fällen von multipler Sklerose, welche in der Poliklinik des Herrn Prof. Oppenheim zur Beobachtung kamen, zeigten 9, also mehr als 15 Proc., den Beginn des Leidens mit einer Sehstörung. In einer neulich von Probst[1]) gebrachten Zusammenstellung fanden sich unter 35 Kranken 4, also 11 Proc., mit gleichem Beginn der Krankheit. Eine so häufige Wiederholung dieser Erscheinung benimmt aber derselben den Charakter des Zufälligen und weist vielmehr auf eine typische Art der Entwicklung dieses Leidens. Mit der Anerkennung dieser Thatsache erwächst die Aufgabe in allen Fällen von spastischer Parese der Beine nach einer früher etwa vorausgegangenen Sehstörung zu forschen. Viele ihrem Wesen nach unklare Krankheitsfälle würden sich auf diese Weise in das Bild der multiplen Sklerose einreihen lassen. So könnte z. B. in manchen Fällen, wo die Entscheidung, ob letztere oder Hirnsyphilis vorliegt, schwierig ist, die Feststellung der Thatsache einer vor der luetischen Infection aufgetretenen Sehstörung die richtige Diagnosestellung ermöglichen. Auf die Bedeutung, welche eine plötzlich auftretende Sehnervenaffection, die weder durch Lues, noch durch eine Intoxication bedingt ist, auch wenn sie kurz vorübergehend ist, für die Möglichkeit einer später sich entwickelnden multiplen Sklerose in prognostischer Hinsicht besitzt, ist bereits oben hingewiesen worden. Was den Verlauf, die Intensität und die klinischen Eigenthümlichkeiten der Sehstörung anbetrifft, wenn sie als Initialsymptom der Krankheit auftritt, so haben wir in unseren Fällen keine Abweichung von den Formen constatiren können, in denen sie auch sonst bei der multiplen Sklerose in die Erscheinung tritt und die durch die

1) Zur multiplen Herdsklerose. Deutsche Zeitschrift f. Nervenheilkunde. 1898. 5 u. 6.

Digitized by Google

Beobachtungen von Charcot, Parinaud, Gnauck, Oppenheim, Uhthoff u. A. hinlänglich festgestellt sind. Auch in Bezug auf die Aetiologie haben wir keine besonderen Merkmale aufdecken können. In einem Falle wurde Ueberanstrengung der Augen als Grund der Sehstörung angegeben, in einem anderen trat sie unmittelbar nach einem Wochenbett auf, in den meisten Fällen behaupteten die Patienten, sie wäre plötzlich, ohne jeglichen Grund und ohne vorausgegangene Erkrankung aufgetreten. Bietet uns also weder das klinische Verhalten noch die Aetiologie irgend welche Anhaltspunkte dafür, die Sehstörung für etwas mehr als ein den anderen Symptomen der Krankheit gleichwerthiges Symptom anzusehen, so scheint doch das typische Wiederkehren der Erscheinung, dass die multiple Sklerose sich in Anschluss an eine Affection des Sehnerven anschliesst, auf die Möglichkeit eines genetischen Zusammenhanges hinzuweisen. Oppenheim[1]) hat in einer seiner Arbeiten die Vermuthung ausgesprochen, es könnte in manchen Fällen ein Krankheitserreger durch Vermittlung der Aussenhäute des Auges auf den Opticus übergreifen und von hier sich über das Centralnervensystem verbreiten. In unseren Fällen finden wir zwar keine bestimmten Angaben bezüglich einer vorausgegangenen Infection, doch muss bemerkt werden, wie leicht eine leichte Infection von den Patienten übersehen, oder die Erinnerung an dieselbe aus dem Gedächtniss verschwinden kann, wenn schon die Thatsache der Sehstörung selbst so leicht vergessen wird.[2])

Zum Schluss sei es mir gestattet, meinem verehrten Lehrer, Herrn Prof. Oppenheim, für die Anweisung zu dieser Arbeit und Ueberlassung des Materials zu der vorliegenden Mittheilung meinen Dank auszusprechen.

1) l. c. 1896.

2) Nach Abfassung dieser Arbeit wurde wieder ein typischer und besonders interessanter Fall dieser Art in der Oppenheim'schen Poliklinik beobachtet: B., 40jähriger Kupferschmied (Vater und Grossvater ebenfalls Kupferschmiede) war angeblich gesund bis vor 8 Jahren, damals erkrankte er mit Schwäche in den Beinen, zu der sich in der Folge Tremor, Sprachverlagsamung etc. gesellte. Status: Vorgeschrittene multiple Sklerose, nämlich spastische Paraparese, Intentionstremor, scandirende Sprache, Nystagmus, doppelseitige Blicklähmung, partielle Atrophie des linken Opticus etc. Diese ist vor 18 Jahren in acuter Weise entstanden und hatte sich durch eine 3 Monate währende Erblindung geäussert.

Digitized by Google

VI.

Kleinere Mittheilung.

Bemerkung zu der kritischen Besprechung unseres Buches: „Normale und pathologische Anatomie der Nervenzellen auf Grund der neueren Forschungen“ seitens des Herrn F. Nissl.

Herr F. Nissl hat im vorigen Heft dieser Zeitschrift unserem Buche eine Besprechung von 10 Seiten in Petit-Druck gewidmet, um zu dem Resultate zu gelangen, dass dasselbe nichts tauge. Wir sind selbstverständlich weit entfernt, unser eigenes Product zu preisen, aber wir möchten doch gegen einen auch den Leser irreleitenden Irrthum des Herrn Recensenten Verwahrung einlegen: dass nämlich unser Buch ein Lehr- oder Handbuch der normalen und pathologischen Anatomie der Nervenzellen sein soll. Durch das Nissl'sche Färbungsverfahren hat das Studium der Nervenzellen einen solchen Aufschwung genommen, dass eine ungewöhnliche Anzahl von Arbeiten in allen Ländern erschien. Da wir bei unseren gemeinschaftlichen Studien die Schwierigkeit, alle diese Arbeiten zu beschaffen und sich in ihnen zu orientiren, eindringlich empfanden, glaubten wir den Collegen, namentlich denjenigen, welche sich über die neueren biologischen Ergebnisse orientiren oder selbst experimentell-biologisch arbeiten wollten, einen Dienst zu erweisen, indem wir ihnen eine Zusammenstellung der neueren Arbeiten in Buchform vorlegten. Keinen Augenblick haben wir daran gedacht, ein „Lehrbuch“ der Nervenzellen schreiben zu wollen. Unser dem Buch vorgesetztes Vorwort lässt hierüber keinen Zweifel: wir sagen in der ersten Zeile, dass wir unseren Fachgenossen eine „Zusammenstellung“ vorlegen; betonen auch, dass wir nicht etwa der Ansicht seien, dass dieses Forschungsgebiet bereits einen Abschluss gefunden habe, dass vielmehr Alles noch im Flusse und in der ersten Entwicklung sei. So steht in unserem ganzen Buche nichts von den Golgi'schen Ergebnissen. Und das sollte als ein „Lehrbuch“ der Nervenzellen hinausgehen? Nein, das kann im Ernst Niemand behaupten. Die gesammte Nissl'sche Kritik baut sich aber auf die vorgefasste Meinung auf, dass wir ein Lehrbuch darzubieten prätendirten. Nissl wendet sich nicht gegen unsere eigenen, — gleichfalls mitberichteten Untersuchungen, welche er im Gegentheil anerkennt, sondern gegen das „Lehrbuch“. „Als Lehrbuch tritt es nach seinem Titel auf; als Lehrbuch charakterisirt es sich durch die Gliederung und Behandlung des Stoffes“ u. s. w. S. 355: „Würde es (das Buch) unter einem anderen Titel erschienen sein, z. B. als eine „„Zusammenstellung der neueren Forschungsergebnisse über die normale und pathologische Anatomie der Nervenzellen““ oder als „„Beiträge zur pathologischen Anatomie der Nervenzellen mit Berücksichtigung der wichtigsten Forschungsergebnisse auf diesem Gebiete““ oder (es folgt noch ein dritter Vorschlag) . . . . . , so würde meine Besprechung sowohl nach Umfang als nach Inhalt wesentlich anders ausgefallen sein“. Unsere Hauptsünde ist also die Ueberschrift unseres Buches. Herr Nissl liebt nicht blos die langen Besprechungen, sondern

Digitized by Google

auch die langen Ueberschriften. Das ist aber doch sehr Geschmacksache. Die Nissl'sche Kritik ist somit grösstentheils gegenstandslos, weil sie an unser bescheidenes Buch, für welches wirklich eine Kritik von 10 Seiten in Petit zu viel der Ehre ist, den ganz ungerechtfertigten Maassstab des Lehrbuches anlegt. Als „Lehrbuch" wäre unsere Schrift thatsächlich ganz unvollständig und einseitig, ja noch viel schlechter, als Nissl sie macht. Aber auch als Sammel-Referat weist unser Buch einige Unvollständigkeiten auf, welche wir Nissl concediren, deren wir uns aber sehr wohl bewusst waren und welche sich durch den Plan unseres Buches erklären. Wir hatten aber hauptsächlich die erhebliche Nützlichkeit und Verwendbarkeit der Nissl'schen Methode für die Pathologie ins Auge gefasst und von diesem Standpunkt aus eine Uebersicht der bereits vorhandenen Befunde und Angaben geben wollen. Aus diesem Grunde haben wir uns auf diejenigen Zellarten beschränkt, an welchen vornehmlich pathologische und biologische Studien gemacht worden waren.

Die Apáthy-Bethe'schen Arbeiten, welche uns selbstverständlich bekannt waren, wollten wir in ihrer unabgeschlossenen Form und da die Methode, mittelst welcher Bethe seine Bilder bekam, der Oeffentlichkeit entzogen ist, nicht wiedergeben. Zu warten, bis diese und andere erst in ihren Anfängen mitgetheilten Untersuchungen vervollständigt oder abgeschlossen sein würden, hätte den Zweck des Buches, ein literarisches Hülfsmittel für die zahlreichen Interessenten zu bilden, offenbar in Frage gestellt[1]).

Wir müssen es dem Leser überlassen, ob er nach dieser Richtigstellung die schroffe und absprechende Kritik Nissl's unterschreibt; wir selbst nehmen keinen Anstand, dieselbe nicht blos als unbillig, sondern als irreleitend zu bezeichnen, da er unserem Buche, in directem Widerspruch mit unserer im Vorwort niedergelegten Erklärung, eine Tendenz untergeschoben hat, welche es nicht haben sollte. A. Goldscheider. E. Flatau.

1) Die Mahnung, welche Herr Nissl speciell mir zu Theil werden lässt, wissenschaftliche Publicationen nicht übermässig zu beeilen, ist ebenso deplacirt wie seine ganze Kritik. Ich weiss mich von dem Vorwurf, die Literatur mit vorschnellen und unreifen Producten belastet zu haben, frei und vertrete selbst, wie meine Freunde wissen, diesen Nissl'schen Grundsatz energisch. Wenn Herr Nissl mein Buch über die Bedeutung der Reize wirklich lesen würde, könnte er es wohl kaum für eine voreilige Veröffentlichung erklären; aber auch hier ist wohl die Ueberschrift für ihn die Hauptsache. Goldscheider.

Digitized by Google

VII.

Besprechungen.

1.

Lehrbuch der Nervenkrankheiten von Fr. Schultze. 1. Bd. Destructive Erkrankungen des peripheren Nervensystems, des Sympathicus, des Rückenmarks und seiner Häute. Mit 53 Textfiguren und 4 Tafeln in Farbendruck. Stuttgart, Verlag von F. Enke, 1898. 386 Stn.

Verf. wendet sich mit diesem Lehrbuch, dessen erste Hälfte zunächst vorliegt, in erster Linie an den wissenschaftlich gebildeten Praktiker und an den werdenden Arzt.

Das Buch beginnt, ohne dass eine Einleitung über die in Betracht kommende normale Anatomie und Physiologie oder die Untersuchungsmethode vorausgeschickt wird, direct mit den Lähmungen der peripheren Nerven und zwar der rein motorischen, dann der gemischten und der sensorischen Nerven mit Ausnahme der N. opticus und N. acusticus. Es folgen die acute und chronische Mononeuritis, wozu die „Zosterneuritis“ und, mit der nöthigen Einschränkung, auch die Ischias gestellt wird; sodann die multiple acute und chronische Neuritis und der multiple Nervenschwund. Zu letzterem rechnet Verf. die progressive neurotische Muskelatrophie unter der Bezeichnung „progressive chronische Akroneuritis“. In einem Anhang werden die Neuromyositis und die Polymyositis abgehandelt, auf welche die Nervengeschwülste und die organischen Erkrankungen des sympathischen Nervensystems folgen.

Der 2. Theil des Buches befasst sich mit den organischen Erkrankungen der Rückenmarkshäute und des Rückenmarks selbst, welche in acute und chronische Rückenmarkserkrankungen getheilt und von denen die letzteren wieder getrennt werden in diffuse einerseits, Strang- und Systemerkrankungen andererseits.

Verf. hat es verstanden auf dem verhältnissmässig engen Raum eine eingehende Schilderung der genannten Krankheiten in mustergültiger Weise zu geben. Die meist bis in die Einzelheiten eindringende Beschreibung erstreckt sich in gleicher Weise auf die Symptomatologie und pathologische Anatomie, wie auf die Aetiologie und Differentialdiagnose, welche ganz besonders ausführlich abgehandelt werden. Beim Studium des Buches merkt man überall, dass Verf. über eine reiche neurologische Erfahrung verfügt, was sich bei einem so scharfen Beobachter, welcher fast mehr als zwei Decennien in hervorragender Weise auf dem Gebiete der Neurologie gewirkt hat, eigentlich von selbst versteht. Was dem Buche besonders zu Gute kommt, ist, dass Verf. nicht allein Neurologe, sondern auch innerer Kliniker ist.

Die streng sachliche, klare, dabei fliessende Art der Darstellung des Verf. ist zu bekannt, als dass sie erwähnt zu werden nöthig hätte; aber sie ist gerade für den Studirenden und den Praktiker von durchaus nicht untergeordneter Bedeutung. Dazu erleichtern die grosse Zahl von Schemata

Digitized by Google

und klinischen und anatomischen Abbildungen das Studium des Buches wesentlich.

Auch die Therapie der einzelnen Erkrankungen ist genau angegeben, die Wichtigkeit der Aetiologie für dieselbe gebührend betont und die orthopädische und chirurgische Seite bei Wirbelerkrankungen etc. hervorgehoben. Etwas stiefmütterlich behandelt ist die Elektrotherapie; der elektrische Strom gilt dem Verf. mehr als Tröster, denn als physikalisches Heilmittel. Zu weit ging der Verf. auch mit dem Versuch, längst eingebürgerte Krankheitsnamen durch neue zu ersetzen. Ganz abgesehen davon, dass er kaum Nachahmung darin finden dürfte, leidet darunter etwas die Verständlichkeit des letzten Abschnitts des Buches, welcher von der progressiven spinalen Muskelatrophie und den spastischen Spinallähmungen handelt. Doch das sind Dinge, welche wegen ihrer geringeren praktischen Wichtigkeit in den Hintergrund treten gegenüber den grossen Vorzügen des Buches, welches sowohl dem Praktiker ein guter Führer sein, als auch von dem Specialarzte häufig zu Rathe gezogen werden wird und welches einer besonderen Empfehlung nicht bedarf.

J. Hoffmann-Heidelberg.

2.

Pathologisch-anatomische Untersuchungen des Rückenmarks und der peripherischen Nerven bei Lepra maculo-anaesthetica und über die Bacillen in den Hautflecken bei dieser Krankheit. Von Oscar Voit (Dorpat). (Russisch.)

Der Verfasser, welcher seine Untersuchungen unter der Leitung von C. Dehio in Dorpat angestellt hat, gelangt zu folgenden Resultaten:

1. In den Hautflecken bei der Lepra maculo-anaesthetica sind nur selten, ja ausnahmsweise Lepra-Bacillen zu finden.

2. Bei der Lepra maculo-anaesthetica findet man im Rückenmark unbedeutende degenerative Veränderungen der Goll'schen und Burdach'schen Stränge, sowie in den Ganglienzellen der Vorder- und Hinterhörner; sie sind kachektischen, aber nicht leprösen Ursprunges. Diese Veränderungen können unmöglich als Ursache aller schweren Krankheitserscheinungen bei der Lepra maculo-anaesthetica angesehen werden.

3. Die von Dehio und Gerlach aufgestellte und vom Verf. noch bestätigte Ansicht, dass die Erkrankung der grossen Nerven der Extremitäten in den peripherischen Hautnerven beginnt und von hier aus centripetal zu den grösseren gemischten Zweigen und Stämmen aufsteigt (Neuritis leprosa ascendens), erklärt zur Genüge die klinischen Erscheinungen der Anästhesie, der Muskelatrophie und der trophischen Veränderungen an den Extremitäten.

v. Bötticher (Erlangen).

Digitized by Google

Literatur-Uebersicht.

Archiv für Criminal-Anthropologie und Criminalistik. Mit einer Anzahl von Fachmännern herausgegeben von Dr. H. Gross. Bd. I, Heft 1. Leipzig, F. C. W. Vogel. 1898.

E. Bleuler, Die allgemeine Behandlung der Geisteskrankheiten. Antrittsvorlesung. Zürich, Ed. Rascher. 1898. 46 S.

Bratz, Die Behandlung der Trunksüchtigen unter dem bürgerlichen Gesetzbuch. Halle a. S., C. Marhold. 1898. 69 S.

E. Clarapède, Du sens musculaire à propos de quelques cas d'hémiataxie posthémiplégique. Genève, Eggimann & Cie. 1897. 147 p.

Toby Cohn, Leitfaden der Elektrodiagnostik und Elektrotherapie. Für Praktiker und Studirende. Mit einem Vorwort von E. Mendel. Berlin, S. Karger. 1899. 139 S.

A. Dannemann, Die psychiatrische Klinik zu Giessen. Ein Beitrag zur praktischen Psychiatrie. Mit einem Vorwort von Prof. Dr. Sommer. Berlin, S. Karger. 1899. 120 S.

H. Davidsohn, Die Ergebnisse der Fango-Behandlung nach den Erfahrungen der Berliner Fango-Kuranstalt. Berlin, A. Hirschwald. 1898. 56 S.

J. Finzi, Breve compendio di psychiatria. Milano, Ulrico Hoepli. 1899. 222 p.

C. Fürstner, Wie ist die Fürsorge für Gemüthskranke von Aerzten und Laien zu fördern? Berlin, S. Karger. 1899. 64 S.

Gilles de la Tourette, Formes cliniques et traitement des myélites syphilitiques. Paris, J. Baillière et fils. 1899. 90 p.

Derselbe, Leçons de clinique thérapeutique sur les maladies du système nerveux. Paris, librairie Plon. 1898. 482 p.

A. Goldscheider, Gesammelte Abhandlungen. Band II. Physiologie des Muskelsinnes. Leipzig, J. A. Barth. 1898. 323 S.

H. Head, Die Sensibilitätsstörungen der Haut bei Visceralerkrankungen. Deutsch v. W. Seiffer. Mit einem Vorwort von Prof. Hitzig. Mit 124 Holzschnitten im Text und 7 Tafeln. Berlin, A. Hirschwald. 1898. 346 S.

v. Krafft-Ebing, Ueber gesunde und kranke Nerven. Vierte Auflage. Tübingen, Laupp'sche Buchhandlung. 176 S.

Derselbe, Arbeiten aus dem Gesammtgebiete der Psychiatrie und Neuropathologie. Heft III. Leipzig, J. A. Barth. 1898. 245 S.

G. Lindner, Aus dem Naturgarten der Kindersprache. Ein Beitrag zur kindlichen Sprach- und Geistesentwicklung. Leipzig, Th. Grieben. 1898. 122 S.

C. Lombroso, Die Lehre von der Pellagra. Aetiologische, klinische und prophylactische Untersuchungen. Deutsch v. H. Kurella. Berlin; O. Coblentz. 1898. 230 S.

P. J. Möbius, Ueber das Pathologische bei Goethe. Leipzig, J. A. Barth. 1898. 208 S.

Derselbe, Vermischte Aufsätze. Fünftes Heft der neurologischen Beiträge. Leipzig, J. A. Barth. 1898. 173 S.

Raymond, Clinique des maladies du système nerveux. Hospice de la Salpêtrière, année 1896—1897. Troisième série. Paris, G. Doin. 1898. 760 p.

F. Raymond et P. Janet, Névroses et idées fixes. Tome II. Paris, F. Alcan. 1898. 559 p.

H. Schlöss, Leitfaden zum Unterricht für das Pflege-Personal in öffentlichen Irrenanstalten. Leipzig und Wien, Fr. Deuticke. 1898. 70 S.

P. Schuster, Die Untersuchung und Begutachtung bei traumatischen Erkrankungen des Nervensystems. Ein Leitfaden für Praktiker. Mit einem Vorwort von E. Mendel. Berlin, S. Karger. 1899. 196 S.

A. Smith, Ueber Temperenz-Anstalten und Volksheilstätten für Nervenkranke. Würzburg, A. Stuber. 1899. 70 S.

P. Zillmann, Die neue Hochschule für animalischen Heil-Magnetismus in Deutschland. 16 S.

Digitized by Google

Fig. 1.

Fig. 2.

Fig. 3.

Fig. 4.

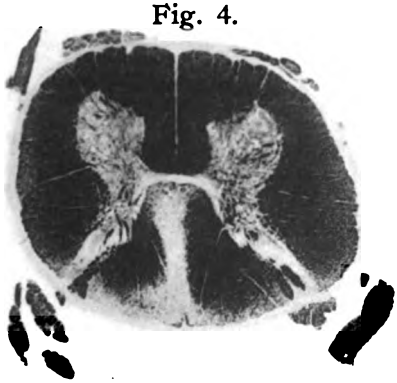

Fig. 5.

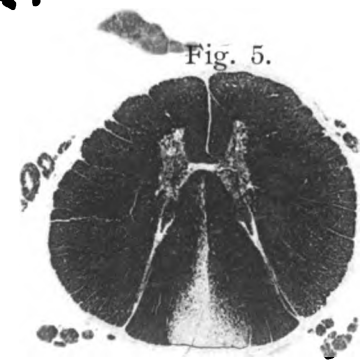

Fig. 6.

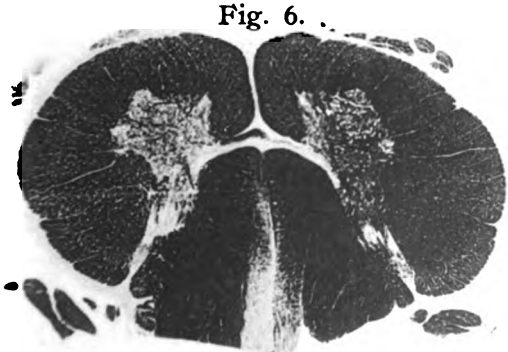

Fig. 7.

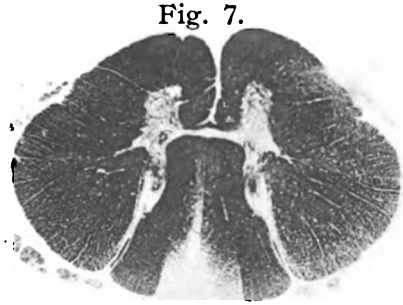

Verlag von F. C. W. Vogel in Leipzig.

Digitized by Google

Druck von Sinsel & Co., Leipzig.

Digitized by Google

Fig. 1.

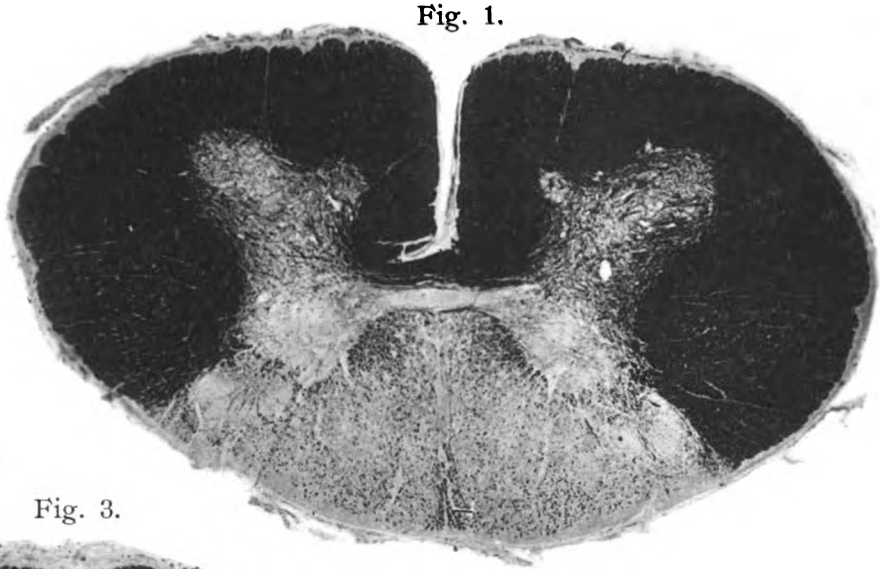

Fig. 3.

Fig. 2.

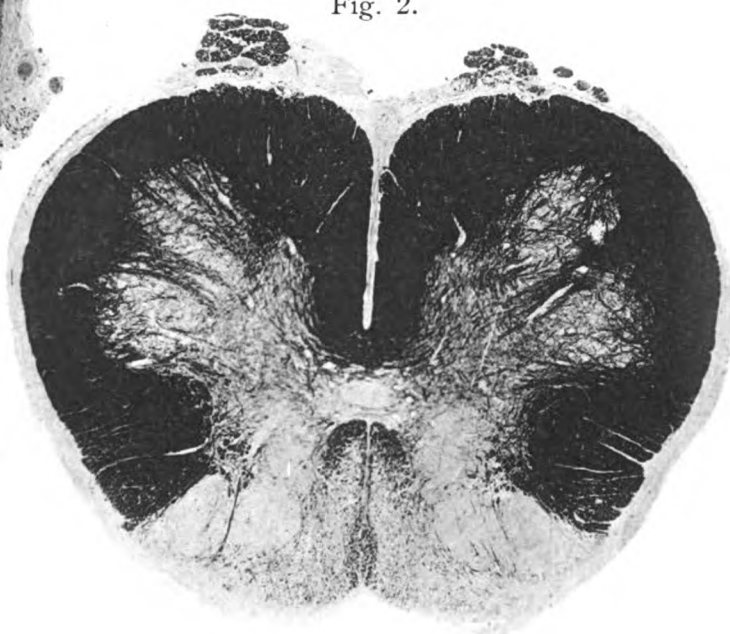

Fig. 4.

Verlag von F. C. W. Vogel in Leipzig.

Müller.

Druck von Sinsel & Co., Leipzig.

Digitized by Google

Digitized by Google

Digitized by Google

Fig. 1. $\frac{40}{1}$

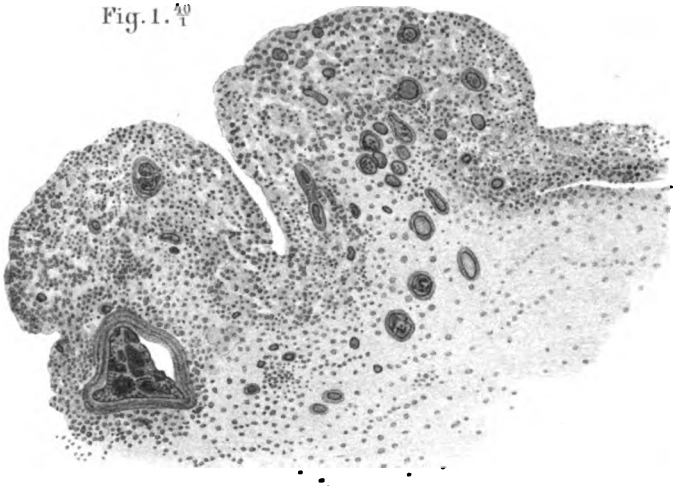

Fig. 4. $\frac{500}{1}$

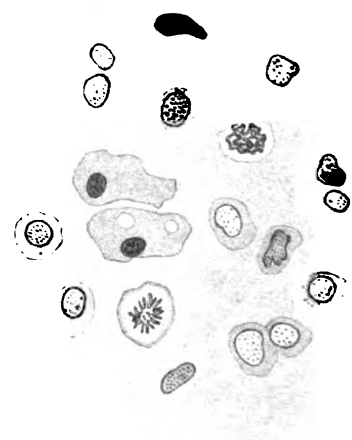

Fig. 6. $\frac{300}{1}$

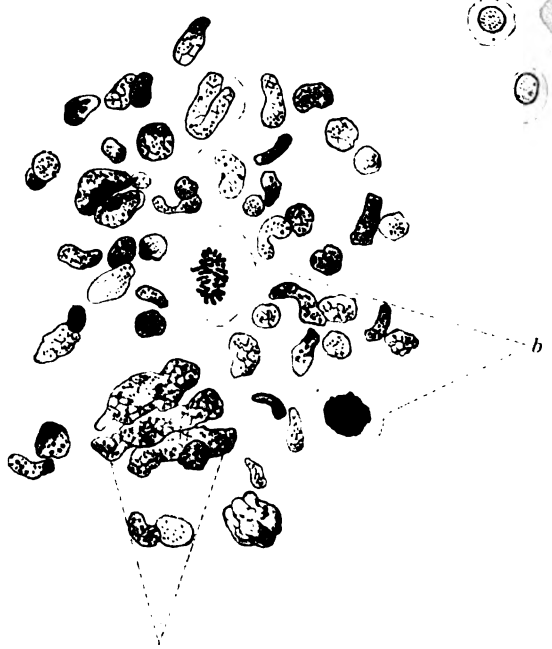

Digitized by Google

Fig. 8. $\frac{40}{1}$

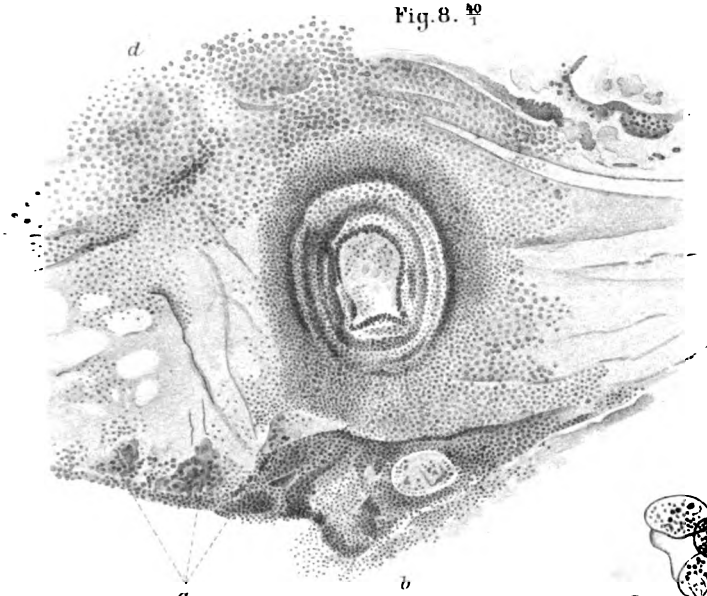

Fig. 7. $\frac{300}{1}$

a

Fig. 9. $\frac{100}{1}$

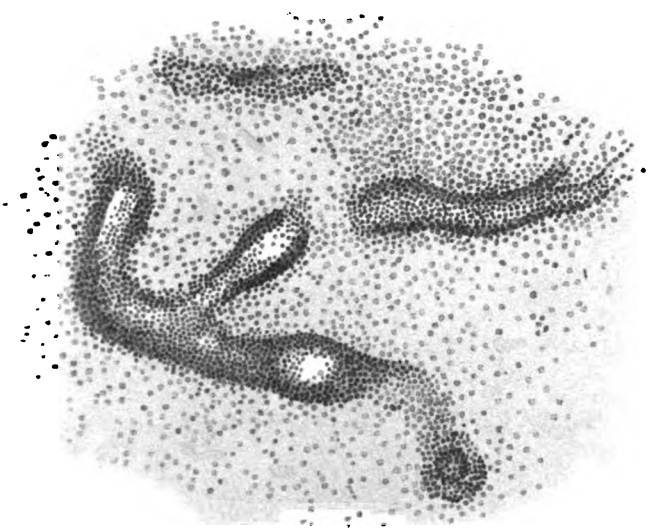

Vogel

Digitized by Google

Digitized by Google

Fig. 1.

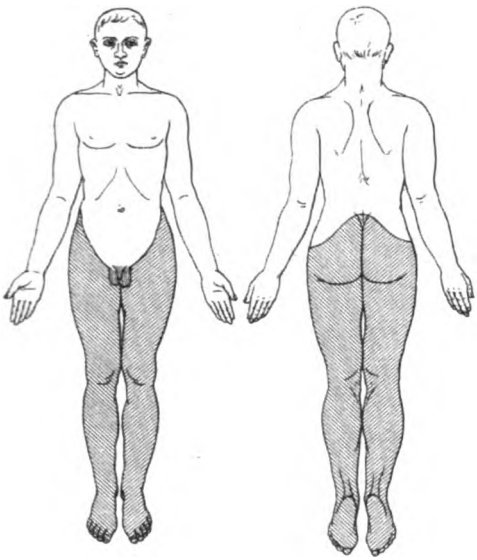

Laesion in der Höhe des 2. Lumbalsegmentes.

Fig. 2.

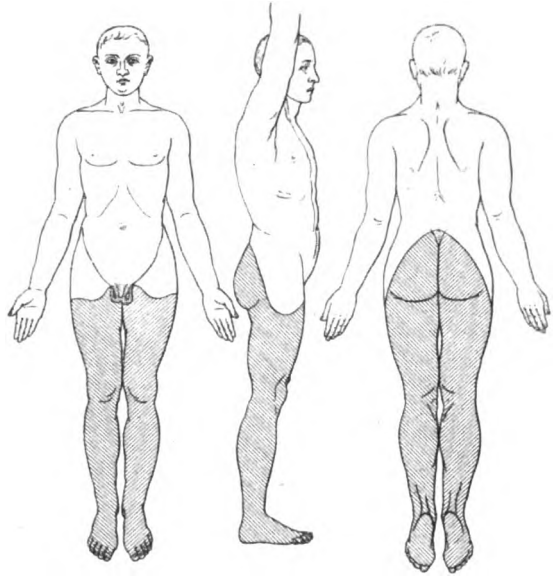

Laesion in der Höhe des 3. Lumbalsegmentes.

Fig. 3.

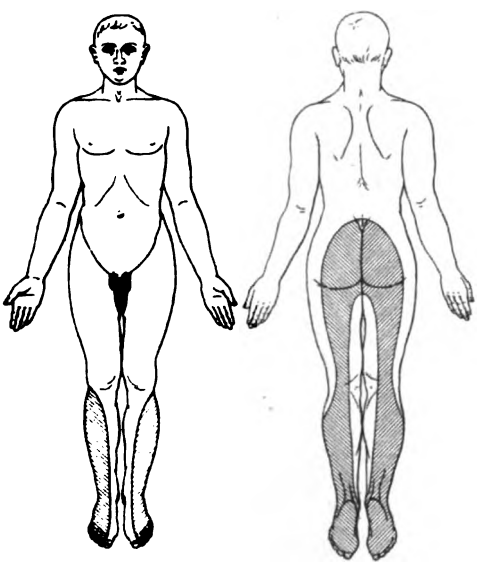

Laesion in der Höhe des 5. Lumbalsegmentes.

Fig. 4.

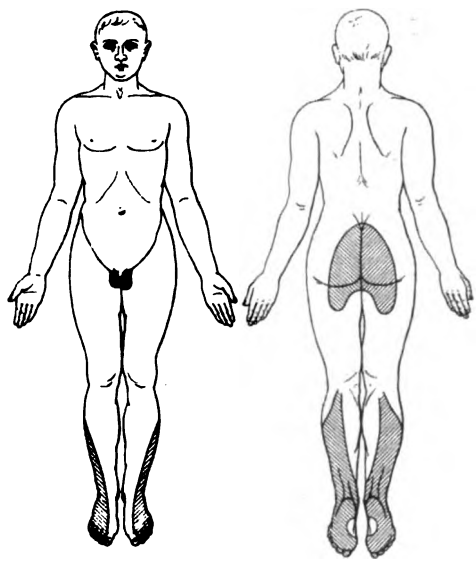

Laesion im 1. Sacralsegment.

Müller

...ith Anstalt E. A. Funke, Leipzig.

Verlag von F. C. W. Vogel in Leipzig

Digitized by Google

Digitized by Google

Fig. 5.

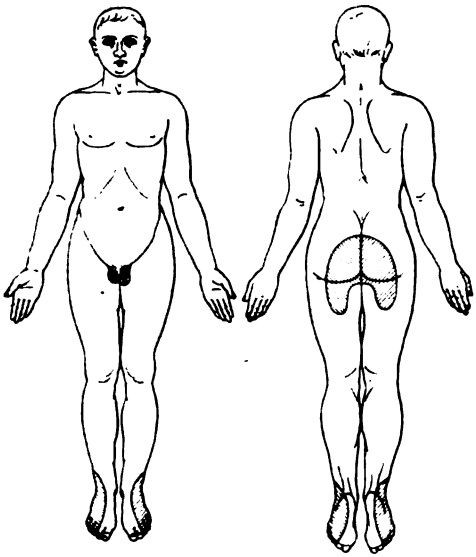

Laesion im 2. Sacralsegment.

Fig. 6.

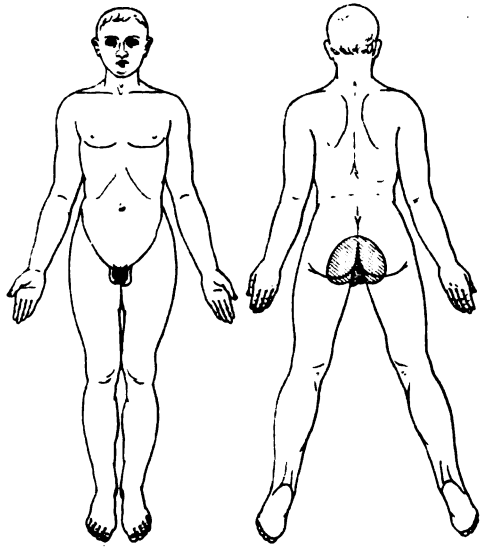

Laesion im 3. Sacralsegment.

Fig. 7.

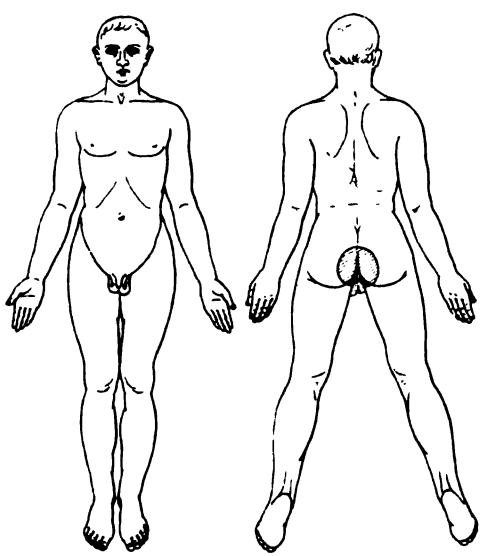

Laesion des 4. Sacralsegmentes.

Müller

Lith. Anst. v. E. A. Funke Leipzig

F. C. W. Vogel

Digitized by Google

Digitized by Google

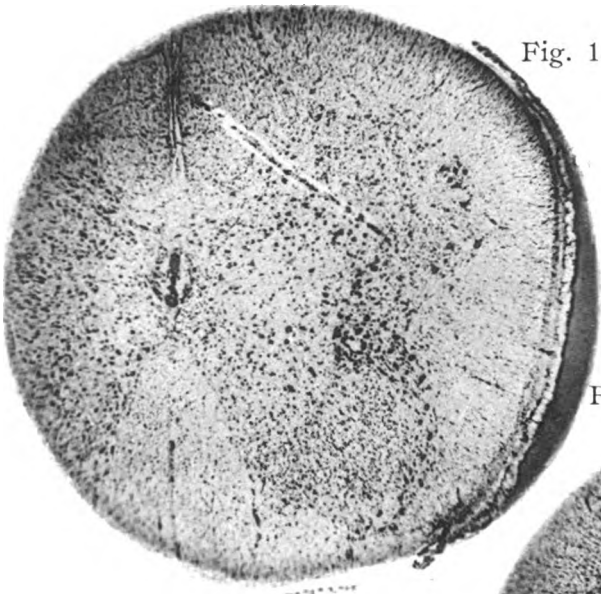

Fig. 1. Rechte Hälfte eines Schnittes aus dem 3. Sacralsegment.

Fig. 2. Schnitt aus dem 4. Sacralsegment.

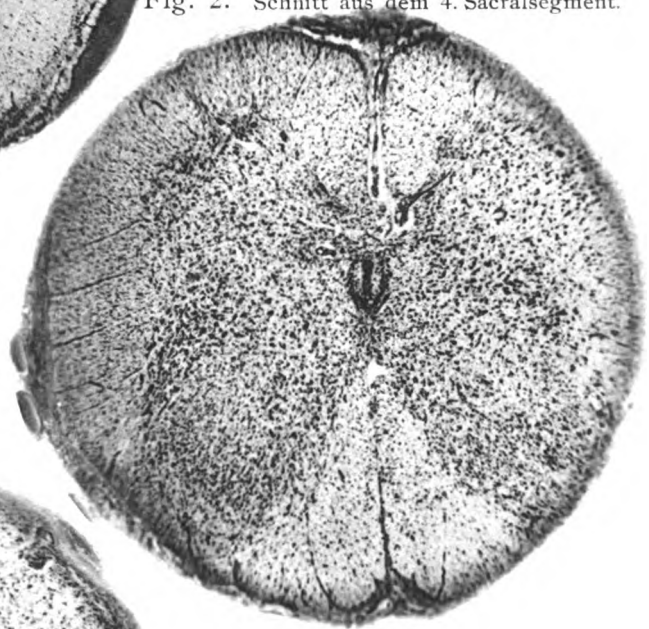

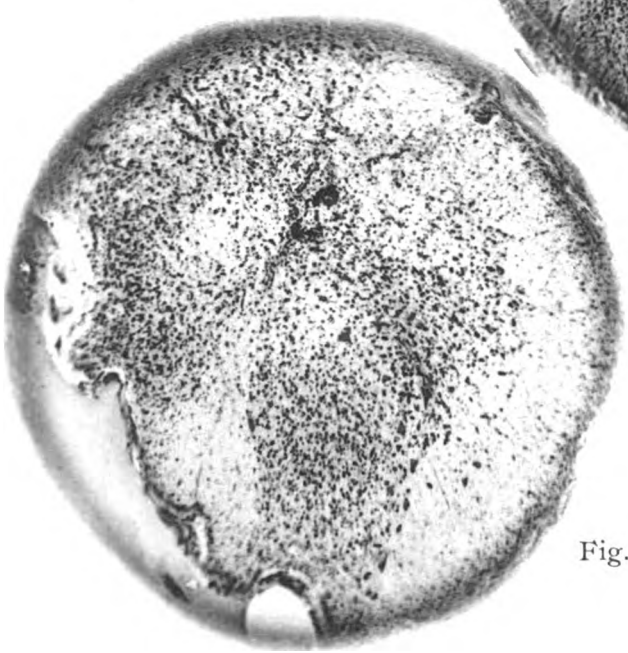

Fig. 3. Rechte Hälfte eines Schnittes aus dem 5. Sacralsegment (bei stärkerer Vergrösserung als Fig. 1 und 2).

Müller. Verlag von F. C. W. Vogel in Leipzig. Druck von Sinsel & Co., Leipzig.

Digitized by Google

Digitized by Google

Fig. 1.

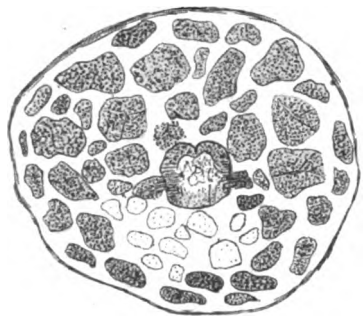

Unterster Conusabschnitt.

Fig. 2.

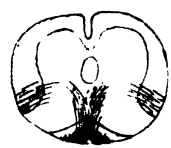

Schnitt aus d. Mitte des Conus.

Fig. 3.

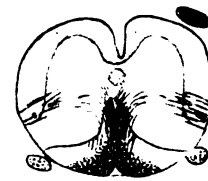

Schnitt aus dem oberen Teil des Conus (3. Sacralsegment).

Fig. 4.

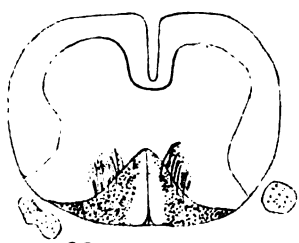

2. Sacralsegment.

Fig. 5.

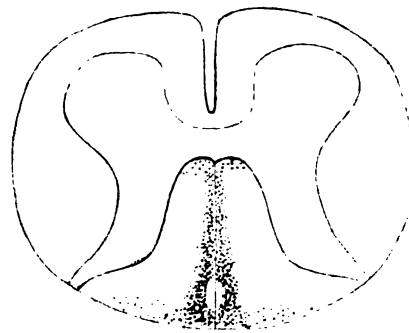

3. Lumbalsegment.

Fig. 6.

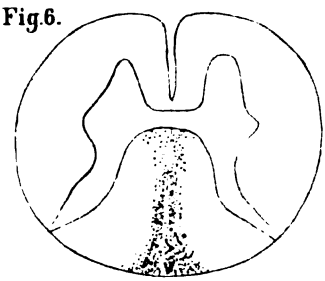

Übergang vom Brust zum Lendenmark.

Fig. 7.

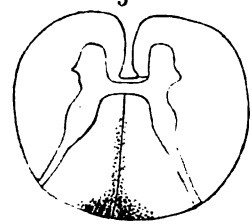

4. Brustsegment.

Fig. 8.

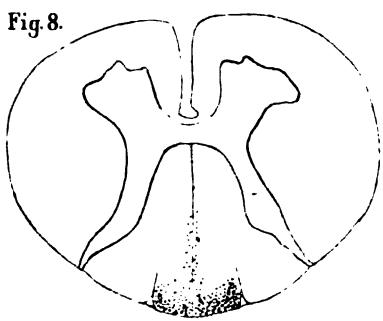

5. Halssegment.

Fig. 9.

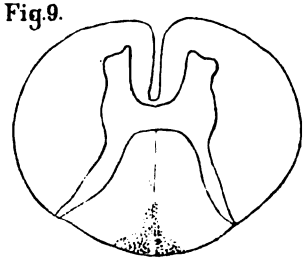

2. Halssegment.

Verlag von F. C. W. Vogel in Leipzig

Digitized by Google

Digitized by Google

VIII.

Aus der medicinischen Universitätspoliklinik zu Kiel.

Ein Fall von Akromegalie.

Von

Dr. Wittern,

Assistenzarzt.

(Mit 2 Abbildungen im Text.)

Im Jahre 1894 wurde ein im vorhergehenden Jahre in der med. Universitätspoliklinik zu Kiel zur Behandlung gekommener Fall von Akromegalie durch F. Meyer[1]) veröffentlicht. Dieser Fall ist bis jetzt weiter behandelt und beobachtet und zeigt gegen damals mehrere Veränderungen, die ihm in weiteren Kreisen ein Interesse sichern.

Anamnestisch ist bemerkenswerth, dass Patient D. aus einer gesunden Familie stammt. Eltern und Geschwister sind alle gesund, gross und kräftig gewesen; leider kann Pat. keine genauen Grössenangaben machen. Keine neuropathische Belastung. Auch die 4 Kinder des Pat. zeichnen sich durch ihre Grösse aus, sind gesund und haben ebenfalls gesunde grosse Kinder. Pat. selbst ist 52 Jahre alt, war früher Arbeiter auf dem Lande, später Nachtwächter in Kiel; er hat als Kind Masern, im Jahre 1863 Furunkulose überstanden. Seit seiner Kindheit hat er viel an Kopfschmerzen, die die Augengegend bevorzugten, gelitten, so dass er schon früher deswegen einen Arzt consultiren musste; ebenso an Obstipation, die sich in den Jahren 1882—83 derart verschlimmerte, dass er ärztliche Hülfe in Anspruch nehmen musste. Er war von schlankem, grossem Körperbau, zeichnete sich durch grosse Körperkräfte aus, so dass „er es mit Jedem aufnehmen" konnte; hat aber nie Händel gesucht, ist vielmehr heiteren Temperamentes gewesen. Eine besondere Steigerung seiner Körperkräfte vor seiner Erkrankung an Akromegalie oder während derselben hat Pat. nicht bemerkt.

Erscheinungen von Akromegalie sind bei unserem Pat. zuerst im Jahre 1886 von Verwandten beobachtet, denen damals die Vergrösserung des Gesichts und der Hände des Pat. auffiel. Auch die Füsse wurden allmählich grösser, so dass er grössere und vor Allem breitere Stiefel haben musste. In dem Wachsthum der Füsse soll in den letzten Jahren ein Stillstand eingetreten sein, da D. schon seit zwei Jahren dieselben Stiefel trägt, ohne bemerkt zu haben, dass sie ihm zu klein würden. Dagegen hat Pat. in der letzten Zeit häufig unter Anschwellung der Füsse zu leiden, die von selbst verschwindet. Eine Zunahme sonstiger Erscheinungen zu dieser Zeit, z. B. Schwindel, Kopfschmerzen, ist nicht beobachtet worden. Während so die ἄκρα wuchsen, wurde der Rumpf immer umfangreicher. Das Körper-

1) Fr. Meyer, Inaug.-Dissert. Kiel 1894.

Digitized by Google

gewicht betrug 1888 84 kg; 1892 88 kg; 1894 92,5 kg; jetzt 108—109 kg. Seit einem im Jahre 1893 erlittenen Trauma ist eine auffallende Vergrösserung der Nase vom Pat. bemerkt worden.

Im Gegensatz zu diesem Wachsthum und dieser Gewichtszunahme verfielen die Körperkräfte immer mehr; früher konnte er noch bei Umzügen helfen, jetzt dagegen fühlt er sich zu jeder Arbeit zu schwach. Er kann nicht mehr ohne Stock gehen. Seine Hände sind ungeschickt und zu feineren Arbeiten untauglich; er kann keine Nadel halten, ist nicht im Stande sich selbst seine Strümpfe anzuziehen, da er sie nicht festhalten kann.

Als weitere Symptome zeigten sich schon in der zweiten Hälfte der 80ziger Jahre Schmerzen, Gehirnerscheinungen und später Parästhesien. Im Jahre 1888 hat Pat. 4 Wochen das Bett hüten müssen wegen „Rheumatismus" im Rücken und linken Bein. Später traten reissende Schmerzen im Oberkörper und in der Gesässgegend auf, die dem Kranken längeres Sitzen unmöglich machten. Jetzt treten die Schmerzen namentlich im Schultergebiet auf.

Etwa um 1890 trat eine Steigerung der habituellen Kopfschmerzen auf; sie waren dauernd und zeigten keine nächtlichen Exacerbationen, waren aber so stark, dass sie dem Kranken den Schlaf raubten. In den letzten 3—4 Jahren haben die Kopfschmerzen nachgelassen, ohne aber ganz zu verschwinden.

Von sonstigen Gehirnsymptomen ist der Schwindel zu erwähnen. Dieses Symptom soll zuerst nach dem im Jahre 1893 stattgehabten Trauma am Schädel aufgetreten sein und seit der Zeit beständig zugenommen haben. Der Schwindel überkommt ihn plötzlich, ohne dass er immer eine Ursache anzugeben weiss. Dagegen hat Pat. beobachtet, dass er, wenn er bei hellem Sonnenschein das Haus verlässt, zuerst niesen muss und dann schwindlich wird. Dasselbe tritt ein, wenn er in einem dunklen Zimmer die Lampe anzündet.

Quälend ist für den Kranken ferner die Schlaflosigkeit, die sich schon seit 1886 gezeigt hat und deren Steigerung zuerst parallel der Steigerung der Kopfschmerzen war; dann aber trotz Nachlass der letzteren bis jetzt immer zugenommen hat, so dass sie jetzt seine beständige Klage dem Arzte gegenüber bildet. Er ist immer müde, findet aber erst gegen Morgen auf kurze Zeit erquickenden Schlaf, während er die Nacht hindurch nur träumt, so dass er jedesmal den Schlag der Uhr vernimmt.

Auch eine Abnahme der Intelligenz und Gedächtnissschwäche ist aufgetreten. Zu erwähnen ist ferner ein namentlich beim Einschlafen auftretendes Gefühl von Beklemmung und Angst, das mit Ohrensausen verbunden und bei Schwächezuständen seine höchsten Grade erreichen soll. Dieses Symptom hat aber in letzter Zeit wesentlich nachgelassen.

Während der Kranke früher heiteren Temperamentes war, ist er jetzt muthlos, theilnamlos und träge; aber dabei leicht reizbar und zum Weinen geneigt.

Von Parästhesien ist ein Taubsein und Kriebeln der linken Hand zu erwähnen, das zuerst 1894 sich zeigte. Jetzt tritt dieses Gefühl in beiden Händen gleich stark auf, Tags sowohl wie Nachts, wechselt aber in seiner Intensität. Es kommt immer, sobald er einen Gegenstand in der Hand hält. Pat. kann z. B. nur ganz kurze Zeit einen Stock in ein und derselben Hand halten; schon nach etwa 50 Schritten entfällt er ihm, ohne dass er es merkt. Hiernach soll ein Kältegefühl in der betreffenden Hand

Digitized by Google

auftreten. Dieser Zustand ist früher in schwächerem Grade schon häufiger aufgetreten, aber immer wieder verschwunden, um nach einiger Zeit verstärkt wiederzukehren. Im Gegensatz hierzu ist ein Einschlafen der Füsse nicht wahrgenommen. Erwähnt mag noch werden, dass die Dicke des Stockes nicht von Einfluss ist.

Das im Jahre 1894 beobachtete Kältegefühl in den Beinen ist seit geraumer Zeit nicht mehr vorhanden, während, wie oben erwähnt, dieses Gefühl in den Händen noch zeitweilig auftritt. Die Schweissabsonderung ist dagegen vermehrt; seine Strümpfe sind immer nass. Mit derselben verbunden ist ein Hitzegefühl.

An den Sinnesorganen sind verschiedene Veränderungen anzuführen. Geruch und Geschmack sind abgestumpft; das Essen schmeckt ihm nüchtern. Erwähnt ist schon das Ohrensausen bei Anfällen von Beklemmung und Druckgefühl auf der Brust. Aber auch in der Zwischenzeit hat unser Pat. unter Sausen im linken Ohr zu leiden. Seit dem Jahre 1893 hat Pat. ferner eine Abnahme seiner Sehschärfe bemerkt, namentlich auf dem linken Auge, so dass er keine Zeitung mehr lesen konnte. Trotz entsprechender Brille muss er jetzt Buch oder Zeitung ganz dicht vor die Augen halten. Während er früher stechende Schmerzen im Bulbus selbst hatte, klagt er jetzt über Stirnschmerzen und solche in der Gegend des Jochbogens. Plötzliche Erblindung, etwa bei stärkerem Kopfschmerz, ist nicht beobachtet. Libido und Potenz sind seit dem 40. Jahre erloschen.

Der Appetit ist unregelmässig, im Ganzen gegen früher vermindert. Morgens isst er nichts, trinkt nur eine Tasse Milch. Mittags geniesst er wenig: Reis, Zwieback, Bouillon und etwas Fleisch. Hungergefühl bekommt er erst im Laufe des Nachmittags; kann er dasselbe dann nicht sofort befriedigen, so verschwindet sein Verlangen nach Speise. Polydipsie ist nur in geringem Grade vorhanden. Die vergrösserte Zunge stört ihn nicht beim Essen; er beisst sich hierbei nie in dieselbe; nur wenn er träumt, soll es gelentlich vorgekommen sein.

Status (s. Fig. 1): Auf den ersten Blick fällt der plumpe, „vorsündfluthige" Körperbau des Kranken auf. Ueberall wo er sich zeigt, ist er ein Gespött der Strassenjugend. Seine Grösse beträgt 168 cm. Die im Jahre 1894 beobachtete gebeugte Haltung ist wesentlich verstärkt: Auge und etwa mittlerer Halswirbel liegen bei freiem Sitze in einer Horizontalen. Die Wirbelsäule ist stark kyphotisch. Brust und Rumpf zeigen starkes Fettpolster, von einzelnen tiefen Furchen durchzogen. Brustdrüsen hypertrophisch. Hände und Füsse vergrössert und plump. Beine etwas nach auswärts gekrümmt. Der Gang — Patient stützt sich hierbei auf einen Stock — langsam, schleppend und schwankend. Auch beim Stehen ohne Stütze geringes Schwanken, das bei geschlossenen Augen wesentlich zunimmt. Fordert man den Kranken auf, aufzustehen, so stützt er sich hierbei mit der einen Hand auf seinen Stock und sucht nach einer weiteren Unterstützung, etwa Stuhllehne oder Tisch für die zweite Hand. Er bekümmert sich nicht um das, was in seiner Umgebung vorgeht; betheiligt sich an dem Gespräche nur, wenn eine Frage direct an ihn gerichtet wird. Die Antwort erfolgt dann zögernd und kurz; er begnügt sich meistens mit einem Ja oder Nein. Ueberlässt man den Patienten sich selbst, so sitzt er mit geschlossenen Augen da, spricht mit sich selbst oder lässt unarticulirtes Summen hören. Sein Gesichtsausdruck

Digitized by Google

ist matt und apathisch. Die Sprache tief und monoton, soll sich aber gegen früher nicht verändert haben.

Der Kopf ist vornüber gebeugt; das Kinn berührt fast die Brust. An der gewaltigen Vergrösserung des Kopfes ist namentlich die untere Gesichtshälfte betheiligt, wiewohl auch der Schädel als vergrössert anzusehen ist (62 cm Umfang). Am Schädel starke Entwicklung der Protub.

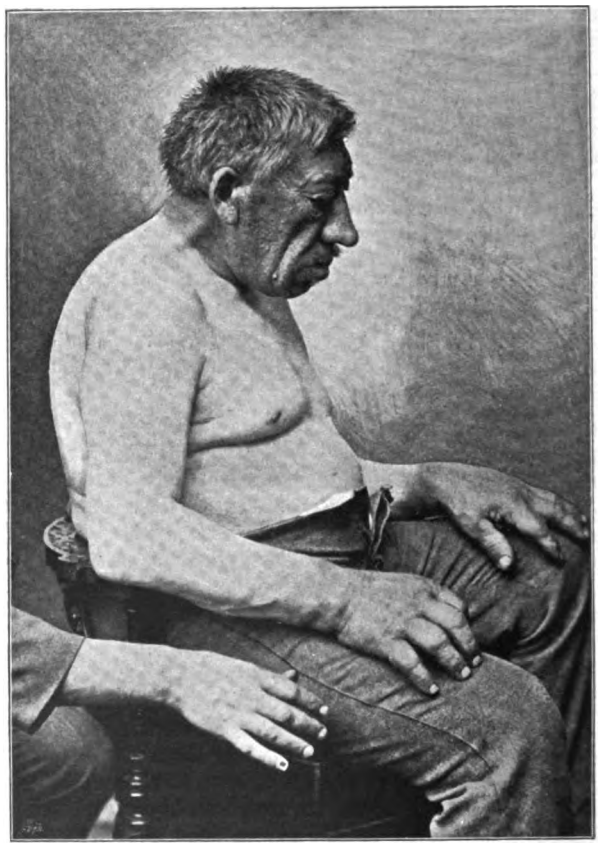

Fig. 1.

occipitalis und des Processus mastoideus; dagegen ist eine wulstartige Anschwellung der Pfeilnaht nicht zu fühlen. Der Margo supraorbit. ragt nicht besonders hervor. Die Form des Gesichtes ist viereckig. Bedingt wird diese Gestalt dadurch, dass die Jochbogen nicht wallartig hervorragen, während der Unterkiefer verbreitert und vergrössert ist. Die Wangen erscheinen tuchartig über Jochbogen und Unterkiefer ausgespannt und sind durch eine sehr tiefe Nasolabialfalte durchfurcht. Die Stirnhaut ist glatt, zeigt keine Faltenbildung. Die Haut der Augenlider ist vermehrt und hängt

Digitized by Google

sowohl am Ober- als auch am Unterlid schürzenartig herab. Die Lidspalte ist eng. Der Bulbus ist vergrössert. Es besteht Exophthalmus; die Vorderfläche des Augapfels überragt den Supraorbitalrand und den Nasenrücken. Die Conjunctiva palpebr. ist geröthet. Die Nase fällt durch ihre Grösse und beträchtliche Breite auf. Die Nasenlöcher sind umfangreicher, die Nasenschleimhaut hypertrophisch. Untere und mittlere Muschel vergrössert, namentlich die untere, deren hinteres, stark gewulstetes Ende in den Nasenrachenraum hineinragt. Die Lippen sind so stark gewulstet, dass sie bei seitlichen Bewegungen des Kopfes schlottern. Die Oberlippe wird beim Sprechen nicht besonders gehoben. Die Mundschleimhaut ist verdickt, das Zahnfleisch etwas gewulstet; Grenze zwischen hartem und weichem Gaumen nicht wulstartig verdickt. Die Tonsillen sind nicht hypertrophirt, dagegen ist die Uvula stark verlängert und verdickt, berührt die hintere Zungenwurzel. Eine genaue Untersuchung der hinteren Rachengebilde und des Kehlkopfes ist bei dem starken Würgen des Pat. trotz Cocainisirung unmöglich. Die Zunge ist vergrössert und verdickt, zeigt keine seitlichen Zahnabdrücke. Beim Hervorstrecken hat man den Eindruck, als ob ihre Vergrösserung der allgemeinen Grössenzunahme entspräche. Der Unterkiefer ist verbreitert und etwas verlängert, im Ganzen voluminöser. Die untere Zahnreihe steht der oberen gerade gegenüber. Abgesehen von 2 im Jahre 1872 extrahirten Zähnen hat Pat. ein vollzähliges Gebiss. Die Zähne sind namentlich im Oberkiefer klein; sitzen fest. Die Vorderzähne zeigen eine breite Schneide, sind nicht um ihre Längsachse gedreht. Die Zähne des Unterkiefers sind deutlich auseinander gedrängt. Das Kopfhaar ist grau gefärbt, struppig. Die einzelnen Haare sind auffallend dick, während Pat. früher sehr dünne Haare gehabt haben will. Augenbrauen und namentlich Wimperhaare sehr spärlich und struppig. Backenbart fehlt fast vollständig, während der Kinnbart mässig entwickelt ist. Die Ohrmuscheln sind vergrössert. Am äusseren Gehörgang und Trommelfell keine Veränderungen.

Der Hals ist kurz und seit 1894 beträchlich verdickt. Die Glandula thyreoidea ist nicht nachzuweisen. Lymphdrüsen am Halse nicht palpabel.

Am Thorax fällt die starke Kyphose im unteren Theile der Hals- und im oberen Theile der Brustwirbelsäule auf. Der Umfang des Brustkorbes ist vermehrt. Die Vorderseite der Brust platt, das Sternum springt nicht hervor. Der Proc. xiphoideus ist verbreitert, verlängert und etwa 1 cm dick, schaufelförmig nach vorn umgebogen. Die Rippen sind verdickt; die Intercostalräume eng. Knochen-Knorpelgrenze zeigt mässigen Rosenkranz.

Die obere Extremität ist im Verhältniss zum übrigen Körper und namentlich zur Hand schwach entwickelt. Haut und Musculatur sind schlaff. Dagegen zeigt der Arm seit 1894 Dicken- und Längenzunahme. Die Hand fällt durch ihre ausserordentliche Volumzunahme auf, sie ist verbreitert und massig entwickelt, zeigt dagegen seit 1894 keine wesentliche Längenzunahme; sie wird also nach der von Marie aufgestellten Eintheilung zu dem Type en large zu rechnen sein. Die Haut des Handrückens lässt sich leicht, allerdings in etwas grösseren Falten als normal, erheben. Die Finger sind seit 1894 im Ganzen erheblich verdickt und etwas verlängert, haben conische Form, also der Norm entsprechend, im Gegensatz zu der von Marie mitgetheilten „Würstchenform." Sie sind nicht vom Dorsum zur Planta abgeplattet. Die Interphalangealfalten sind nicht vertieft, wohl aber die Linien der Hohlhand. Die Nägel sind klein, platt, längs gestreift, brüchig, wachsen

Digitized by Google

sehr schnell; bedecken die Kuppen der Endphalangen nicht. Nach dem Befunde der Röntgenphotographie sind alle Knochen der Hand gross und plump, dagegen besteht kein Missverhältniss zwischen Dia- und Epiphysen. Eine erkennbare Verstärkung normaler Sehnen- und Muskelansätze ist nicht vorhanden; auch die kleinen Unebenheiten sind nicht als pathologisch anzusehen, kommen vielmehr auch an normalen Händen vor. Knorpelverdickungen fehlen und die Gelenke der Finger zeigen normale Weite. Wir haben hier also wohl eine Hypertrophie der Knochen, aber die Vermehrung der Weichtheile ist bedeutend stärker, die in unserm Falle im Verhältniss bedeutend mehr zugenommen haben, als in dem von Sternberg abgebildeten Falle. Alle Mittelhandknochen sind durch die dazwischen liegenden Weichtheile deutlich auseinandergetrieben, so dass zwischen den Gelenken ein deutlicher Abstand besteht und die Knochen die von Sternberg beschriebene Fächerform bilden. Die starke Vermehrung der Weichtheile tritt an den Fingern namentlich an den Gelenken hervor, wo die Weichtheile bis 1 cm dick sind (Zeigefinger), während sie normaler Weise viel dünner sind, da sich dort nur Gelenkkapsel, Sehnen, Fascien und Haut befinden. Eine seitliche Verkrümmung zeigen die Phalangen nicht.

An der unteren Extremität haben wir ähnliche Verhältnisse als an der oberen. Der geringen Zunahme des Ober- und Unterschenkels — der Umfang der Waden hat seit 1894 ca 3 cm zugenommen — steht der plumpe, massige Fuss gegenüber, der eine erhebliche Zunahme an Länge (im Gegensatz zur Hand), Breite und Umfang seit der letzten Messung aufweist. Zu bemerken ist die wesentliche Verdickung der Tibia; die starke Zunahme des Zehenumfangs, während die Länge unverändert ist. Die Röntgenphotographie ergiebt hier eine noch bedeutendere Vermehrung der Weichtheile, als an der Hand, während die Knochenhypertrophie zurücktritt; besonders zart sind die Diaphysen des Metatarsus. An den Endphalangen des Fusses, besonders gut sichtbar an der grossen Zehe, sind die Epiphysen verdickt und mit osteophytischen Wucherungen besetzt; desgleichen auch an den Mittelphalangen der 2.—5. Zehe, während die Grundphalangen keine Abnormitäten zeigen. Auch hier haben wir eine deutliche Auseinandertreibung der Metatarsalknochen durch die Weichtheile; während die 2., 3. und 4. Zehe normal zu einander stehen, sind die 1. und 5. von ihnen durch einen ca. 1 cm grossen Zwischenraum getrennt.

Die Körperhaut ist von normaler Farbe, an den von Kleidung entblössten Stellen stark gebräunt, im Ganzen verdickt und nur in grossen Falten abzuheben; auf derselben zahlreiche Fibrome, z. B. unter dem linken Auge, an der rechten Kieferseite und auf dem Rücken. Die Haut der Handflächen und der Fusssohlen ist sehr derb, aber nicht schwammig.

Die Herzgrenzen sind dieselben wie 1894. Maass der relativen Dämpfung 6 : 10,8, der absoluten 6,5 : 6. Spitzenstoss im 5. Intercostalraum. Herztöne leise, aber rein. Keine Arteriosklerose. Puls regelmässig; 80 Schläge in der Minute.

Lungen sind gesund; es besteht kein Bronchialkatarrh.

Die Symptomatologie der Verdauungsorgane ist in der Anamnese erledigt. Die Harnmenge ist entsprechend der etwas vermehrten Flüssigkeitszufuhr etwas vermehrt. Der Urin enthielt bei wiederholten Untersuchungen kein Eiweiss und Zucker, war klar und reagirte sauer.

Digitized by Google

Von den Sinnesorganen sind Geschmack, Geruch und das Ohr schon erledigt.

Der Augenbefund ist derselbe wie im Jahre 1894; er sei hier nochmals mitgetheilt. In beiden Augen sieht man ophthalmoskopisch einen Halo um die Papille, die im umgekehrten Bild nasalwärts besonders bläulich verfärbt ist. Die Excavation ist dabei nur flach. Sonst nichts Abnormes.

O.d.S = $^4/_{60}$; O.s.S = $^2/_{60}$.

Die Pupillen reagiren gut.

Der Farbensinn ist, namentlich für feinere Unterschiede, deutlich herabgesetzt. Die Gesichtsfelduntersuchung ergab eine concentrische Einengung, besonders auf dem linken Auge, deren Figur wir beifolgend geben.

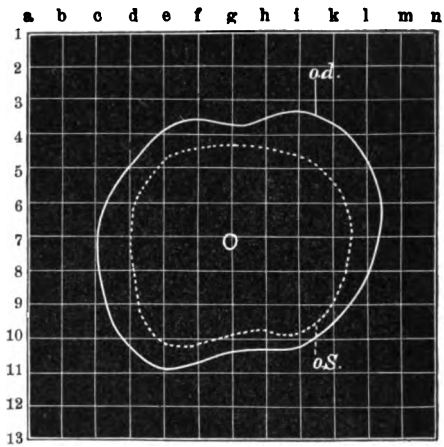

Fig. 2.

Sensibilitätsstörungen sind nicht nachweisbar, ebensowenig Störungen der Schmerzempfindung, des Ortssinns und der Temperaturempfindung.

Die Patellarreflexe sind seit 1894 erloschen, Hautreflexe zeigen keine Störungen.

Zum Schlusse des Status möge eine Zusammenstellung der im Jahre 1894 und der jetzt festgestellten Maasse folgen:

	1894	1898
I. Kopf und Adnexe.		
Umfang des Schädels horizontal über Glabella	61,5 cm	62 cm
Umfang des Schädels von einem Ohransatz zum anderen	33 „	33 „
Breite des Schädels durch die Jochbeine	15 „	15 „ r.
„ „ „ „ „ Unterkieferäste in Höhe der Ohrmuschel.	11,5 „	12,25 „
Durchmesser des Schädels (Glabella bis Protab. occipital.)	21 „	21 „
Durchmesser des Schädels (Spina mentis bis Protub. occip.)	22,5 „	22,75 „
Höhe des Oberkiefers (vom unteren Orbitalrand bis zum unteren Rand des Alveolarfortsatzes)	6 „	6 „ r.
Höhe des Unterkiefers bis zum Alveolarrand	5 „	5,5 „
Länge des Unterkieferwinkels bis zur Spina mentis	8 „	9 „

Digitized by Google

	1894	1898
Länge des Unterkieferwinkels bis zur Protub.		11,5 cm
Länge der Nase	8 cm	8 „
Breite der Nase am Naseneingang	4 „	5 „
Grösster Durchmesser der Nasenlöcher	2,2 „	2,3 „
Entfernung der Nasolabialfalte bis zur Nasenspitze	5 „	6,5 „
Länge der Ohren	7,5 „	7,75 „
Breite der Zunge nahe der Spitze	6 „	3,25 „
„ „ „ beim Vorstrecken nahe der Mitte	7 „	5,5 „
II. Hals.		
Umfang des Halses	40 „	42 „
Breite der Cartilago thyreoidea	6,5 „	6 „ r.
Grösste Breite der Clavicula	r. 3 cm, l. 3,5 cm	r. 3 cm, l. 3,5 cm
III. Arm.		
Umfang des Oberarms (Mitte)	r. 30 „ l. 29,5 „	r. 34 „ l. 32 „
„ „ Ellenbogengelenks	r. 29 „ l. 28,5 „	31 cm
„ „ Vorderarms (Mitte)	r. 28,3 „ l. 28 „	28,5 „
„ an den Handknöcheln	r. 20,5 „ l. 20,3 „	r. 22,5 cm, l. 23 cm
Länge des ganzen Armes (Akrom. bis zur Kuppe des Mittelf.)	74 cm	77 cm
Länge des Oberarms	r. 34 cm, l. 33 cm	r. 37 cm, l. 37 cm
„ „ Vorderarms	27 cm	28 cm
„ der Hand (in der Richtung des Mittelf., Beugeseite)	21 cm	21 „
Umfang der Mittelhand ohne Daumen	r. 26,2 cm, l. 25,8 cm	r. 27 cm, l. 26,2 cm
„ „ „ mit „	r. 30,0 „ l. 29 „	r. 31 „ l. 30 „
Breite der Mittelhand ohne Daumen	r. 12,5 „ l. 12 „	r. 13 „ l. 12 „
„ „ „ mit „	13,5 cm	r. 15 „ l. 14 „
Umfang der Faust	33,3 „	r. 34 „ l. 33,5 „
Länge der Finger		
Daumen	7,3 „	7,5 cm
Zeigefinger	r. 10,75 cm, l. 10,3 cm	r. 11,25 cm, l. 11 cm
Mittelfinger	r. 10,75 „ l. 11,5 „	r. 12 „ l. 12 „
Ringfinger	r. 10 „ l. 11,3 „	r. 11,3 „ l. 11,3 „
Kl. Finger	r. 8,5 „ l. 8,7 „	9 cm
Umfang der Phalangen	Grundph. Endph.	Grundph. Endph.
Daumen	8,5 cm 8,7 cm	10 9,5
Zeigefinger	8,75 „ 7,4 „	10 7,5
Mittelfinger	8,5 „ 7,3 „	10 7,8
Ringfinger	7,7 „ 6,8 „	9 7
Kl. Finger	7,5 „ 6,3 „	8 6,75
IV. Brust und Bauch.		
Umfang der Brust (auf den Brustwarzen)	111,5 cm	113 cm
Sternovertebraldurchmesser (in Höhe der Brustwarzen)	25,9 „	30,5 „

Digitized by Google

	1894	1898
Costo-transversaldurchmesser (in Höhe der Brustwarzen)	31 cm	31,25 cm
Umfang des Bauches (auf dem Nabel)	112 „	116 „
Beckenweite	33 „	34 „
V. Beine.		
Umfang des Kniegelenks	42 cm gestr. a. d. Pat.	42,5 „
Breite der Patella	6 cm	6 „
Breite der Tibia (oben)	7 „	8,5 „
(mitten)	3 „	4 „
(unten)	3 „	3,25 „
Umfang der Wade	38,2 „	41 „
„ oberhalb der Knöchel	24,5 „	25,5 „
„ auf den Knöcheln	27,4 „	30 „
Fuss:		
Umfang des Mittelfusses	29,1 „	31,2 „
Länge des Fusses	25 „	28 „ r.
Geringste Breite des Fusses	10,5 „	11 „
Grösste „ „ „	12 „	12,75 „
Umfang an der Basis der Zehen	26,5 „	29,5 „
Durchmesser zwischen den Malleolen	8 „	8 „ r.
Länge der grossen Zehe	7,5 „	7,5 „
„ „ zweiten Zehe	6,5 „	6,5 „
Umfang der Phanlagen	Grundph. Endph.	Grundph. Endph.
Grosse Zehe	9,3 cm 10,8 cm	11,25 cm, 12,25 cm
Zweite Zehe	6,8 „ 6,5 „	7,5 „ 7,2 „

Wollen wir unser Krankheitsbild in eine der drei von Sternberg aufgestellten Formen, der benignen, der gewöhnlichen oder chronischen und der acuten oder maligen einrubriciren, so müssen wir es zu der chronisch verlaufenden Form zählen. Objectiv wahrgenommen ist die Krankheit zuerst im Jahre 1886, doch liegt der wirkliche Anfang noch einige Jahre zurück. Hierfür sprechen vielleicht die Grösse der Hände, wie sie die Photographie aus dem Jahre 1882 zeigt, ferner die Steigerung der Obstipation im Jahre 1882—83. Der Verlauf der Krankheit ist im Ganzen ein gleichmässiger, eine Exacerbation ist wahrgenommen im Jahre 1893 im Anschluss an ein Trauma. Als plötzliche Steigerung ist wohl auch das in Intervallen auftretende, sich steigernde Gefühl von Taubsein und Kriebeln in den Händen, ferner die zeitweise sich zeigende Schwellung der Füsse anzusehen. Es ist wohl nicht anzunehmen, dass letzteres Symptom auf eine Herzschwäche zu beziehen ist, da wir keine Steigerung hiervon abhängiger Symptome, als Schwindel und Kopfschmerzen u. a. m., haben. Als erste Symptome haben wir also Vergrösserung der Hände und Steigerung der Obstipation, zu denen sich seit 1886 Vergrösserung der Füsse und des Gesichtes,

Digitized by Google

Schlaflosigkeit, Abnahme der Körperkräfte und Impotenz gesellten. 1888 rheumatische Schmerzen im Rücken und linken Bein; Steigerung der Schlaflosigkeit und der habituellen Kopfschmerzen, Schmerzen in verschiedenen Theilen des Körpers. 1893 nach einem Trauma Exacerbation: auffällige Vergrösserung der Nase, Schwindelanfälle, Schlaflosigkeit vermehrt; Kopfschmerzen erreichen ihren höchsten Grad. Sensorische Störungen: Kältegefühl in den Beinen, Taubsein, zunächst der linken Hand, später beider Hände. Abnahme der Intelligenz, Gedächnissschwäche; Gemüthsveränderung; Beklemmung und Angstgefühl. Abnahme der Geschmacks- und Geruchsempfindung. Herabsetzung der Sehschärfe. In den letzten Jahren schliesslich Steigerung der Schlaflosigkeit; Abnahme der Kopfschmerzen und des Gefühls von Beklemmung, theilweises Verschwinden des Kältegefühls; Vermehrung der Schweisssecretion verbunden mit Hitzegefühl; Vermehrung des Taubseins in den Händen; Vergrösserung des Unterkiefers.

Auffallend ist namentlich letzteres. Während 1894 noch keine Vergrösserung des Unterkiefers zu constatiren war, so dass damals die Gesichtsform als oval bezeichnet werden musste, ist der Unterkiefer jetzt erheblich vergrössert: die Unterkiefer- und Oberkieferzähne stehen einander gegenüber; die Zähne im Unterkiefer sind auseinandergedrängt; die Maasse des Horizontalastes betrugen 1894 8 cm, jetzt 11 cm. Durch diese Zunahme ist die Form des ganzen Gesichtes derartig verändert, dass es jetzt als viereckig bezeichnet werden muss.

Hervorgehoben werden muss ferner die starke Steigerung der Kyphose der Wirbelsäule seit 1894, die als ein Beweis für die Ansicht Duchemeau's und Arnold's angeführt werden kann. Diese Autoren fassen die Kyphose als einen secundären Vorgang auf, der bedingt ist „durch eine Verlegung des Schwerpunktes am Schädel und der Schwäche und Atrophie der Rücken- und Nackenmusculatur, welche mit dem Fortschreiten der Krankheit eintritt" (Sternberg S. 22 A.)

In den Zungenmaassen (vgl. Tabelle) finden wir einen bemerkenswerthen Unterschied zwischen den Angaben aus dem Jahre 1894 und den jetzigen: den Zahlen 6 cm an der Spitze und 7 cm in der Mitte stehen 3,25 an der Spitze und 5,5 in der Mitte gegenüber. Ob es sich hier um eine secundäre Atrophie handelt, oder ob ein Fehler beim Messen zu Grunde liegt, sei dahin gestellt, jedenfalls haben wir bei unserem Patienten keine Makroglossie, d. h. eine ungewöhnlich grosse Zunahme der Zunge, etwa in dem Maasse, dass sie keinen Raum in der Mundhöhle hätte. Dies folgt schon aus dem Fehlen der Zahneindrücke, sodann daraus, dass sie den Patienten beim Sprechen und Essen nicht hindert.

Fragen wir uns nun, ob in unserem Falle die Knochen oder

Digitized by Google

die Weichtheile mehr an der Volumzunahme betheiligt sind, so müssen wir sagen, dass die Weichtheilvergrösserungen jedenfalls da überwiegen, wo überhaupt die akromegalischen Symptome am deutlichsten hervortreten, nämlich am Gesicht, an den Händen und Füssen. Wohl ist der Unterkiefer vergrössert, sind die Rippen verdickt, ist an an der Tibia eine wesentliche Volumzunahme zu constatiren, doch überwiegen im Gesicht, an den Händen und Füssen die Weichtheilvermehrungen bei weitem. Im Gesicht fällt die gewaltige Nase auf, es schlottern bei seitlichen Bewegungen die Weichtheile in der Umgebung des Mundes. An den Händen und Füssen können wir mittelst der Röntgenphotographie das Ueberwiegen der Weichtheilvermehrung feststellen.

Zum Schluss noch einige wenige Worte über die Therapie. Bis zum Jahre 1894 wurde hauptsächlich die Schlaflosigkeit zu bekämpfen gesucht, aber weder Paraldehyd, noch Bromnatrium, noch Morphin in gewöhnlicher Dosis brachten die gewünschte Wirkung. Erst grosse Dosen Morphin bewirkten Schlaf. Gegen die heftigen Kopfschmerzen wurden der constante Strom und Jodkali angewandt, beides ohne Erfolg. Von 1894 an wurde dann etwa $1\,^1/_2$ Jahre lang die Thyreoidea vom Schaf gegeben, doch auch hierdurch konnte keine Beeinflussung der Krankheit erreicht werden.

Digitized by Google

IX.

Aus dem Neuen Allgemeinen Krankenhause in Hamburg-Eppendorf.

Rückenmarksuntersuchungen in Fällen von perniciöser Anämie, von Sepsis und von Senium, nebst Bemerkungen über Marchi-Veränderungen bei acut verlaufenden Rückenmarksprocessen.

Von

Dr. M. Nonne,
Oberarzt.

(Mit Tafel IX—X.)

Seit der Mittheilung von Lichtheim[1]) auf den Wiesbadener Congress 1887 ist über das Thema der Spinalerkrankungen bei perniciöser Anämie von vielen Autoren gearbeitet worden; ich nenne hier die Namen von Noorden[2]), Eisenlohr[3]), Minnich[4]), Nonne[5]), es folgen dann mit kleineren Beiträgen Arning[6]) in Leipzig 1894 und Bastianelli[7]) in Rom 1895, bald darauf Burr[8]) und Taylor[9]). Ein grösseres Material — 9 untersuchte Fälle — brachte dann der Norweger Petrén[10]) 1895. Bis hierher hatten die gemeinsamen Erfahrungen in erfreulicher Uebereinstimmung ergeben, dass es sich um ganz vorwiegend acute Degenerationsprocesse in der weissen Substanz der Rückenmarksstränge handele, die in Heerdform sich zunächst entwickeln, die dann durch Zusammenschliessen dieser Herde zu sehr ausgedehnten Veränderungen der weissen Substanz führen können; man hatte übereinstimmend die Hinterstränge als den Locus praedilectionis dieser Degenerationen erkannt und hatte auch in übereinstimmender Weise die Merkmale aufgestellt, die diese Hinterstrangserkrankung von der tabischen unschwer unterscheiden liessen, nämlich das Frei-

1) Verhandlungen des Congresses für innere Medicin 1887.
2) Charité-Annalen. 1890.
3) Deutsche medicin. Wochenschr. 1892.
4) Deutsche Ztschr. f. klin. Medicin. 1892 und 1893.
5) Westphal's Archiv für Psychiatrie und Nervenkrankheiten. 1893.
6) Dissertation. Leipzig 1894.
7) Bullet. della R. academia medica di Roma 1895/96.
8) University medical magazine 1895.
9) Brit. med. journ. 1895.
10) Referat. Neurol. Ctbl. 1895.

Digitized by Google

bleiben der Lissauer'schen Zone, der hinteren Wurzeln und der hinteren grauen Substanz, das vielfache Auftreten acuter Entzündungsproducte, wie der Körnchenkugeln, das Ausbleiben einer Gesammtschrumpfung der Hinterstränge. Nicht übereinstimmend lauteten die Erfahrungen über das Verhalten der Gefässe und die Auffassung ihrer Bedeutung für das Zustandekommen des Krankheitsprocesses. Während Minnich und Nonne, die von den bisherigen Autoren neben Petrén die meisten Fälle selbst untersucht haben, den Gefässen auf Grund der bei ihnen nachgewiesenen Veränderungen und auf Grund ihres localen Verhältnisses zu den herdförmigen Veränderungen eine ätiologische Bedeutung vindicirten, und während Petrén und Taylor, letzthin Bödeker und Juliusburger sich auf denselben Standpunkt stellten, waren Bastianelli, Burr und Rothmann auf Grund negativer Befunde zu gegentheiligen Schlüssen gekommen; andere Untersucher wieder, wie Eisenlohr und von Noorden, thun des Verhaltens der Gefässe überhaupt keine Erwähnung, und von Voss und Göbel nehmen eine Mittelstellung ein, indem sie die auch von ihnen mehr oder weniger constatirte Gefässerkrankung als „ätiologisch nicht bedeutsam" auffassten.

Es konnte nicht ausbleiben, dass, da die Erkrankung des Rückenmarks in weitvorgeschrittenen Fällen eine ausserordentlich ausgedehnte sein kann, und da in diesen „Spätfällen" sich die ursprüngliche Entstehung aus streng begrenzten isolirten Herden nicht mehr demonstriren lässt, die Frage aufgeworfen wurde, ob man es denn hier nicht zu thun habe mit einer von vornherein „systematisch" einhermarschirenden Rückenmarkskrankheit, um so mehr, als die Vorstellung, dass das hypothetische Toxin, über dessen Auffassung und Nachweis seit Lichtheim's ersten vorsichtigen Hindeutungen die späteren Untersucher auch nicht um eine Haaresbreite weiter hinausgekommen sind, in elektiver Weise eine systematische Erkrankung physiologisch und anatomisch zusammengehöriger Bahnen auslöse, entschieden den gegenwärtig herrschenden Anschauungen und Auffassungen gut entsprach. Nachdem Eisenlohr schon im Jahre 1892 für seinen Fall die Aehnlichkeit mit „combinirter Strangerkrankung" betont hatte, war es Rothmann[11]) vorbehalten, 1895 zuerst der Anschauung Ausdruck zu geben, dass es sich in den Fällen der Spinalerkrankung bei Anämie um „combinirte Systemerkrankungen" handele, und seitdem haben sich alle späteren Untersucher ebenfalls mit dieser Frage beschäftigt. Teichmüller[12]) konnte sich der Auffassung einer combinirten Systemerkrankung nicht an-

11) Deutsche Zeitschr. f. Nervenheilkunde. 1895.
12) Deutsche Zeitschr. f. Nervenheilkunde. Bd. VIII, H. 5 u. 6.

Digitized by Google

schliessen, desgleichen nicht Petrén, ebensowenig Bödeker und Juliusburger[13]) in ihren gründlichen Untersuchungen, und auch Göbel[14]) sieht in den von ihm eingehend studirten Fällen nicht den Ausdruck von systematischen Strangdegenerationen. Auf der anderen Seite kommt von Voss[15]) zu dem Schluss, dass die perniciöse Anämie zuweilen als ätiologisches Moment für die combinirte Systemerkrankung zu betrachten ist.

Mit der Verfeinerung der Untersuchungsmethoden für die Ganglienzellen und der allgemeinen Einführung der Nissl-Methode in die mikroskopische Rückenmarksuntersuchung warf man sich mit erneutem Eifer auf die Durchforschung der grauen Substanz des Rückenmarks, und so wurden auch bei den Anämien Veränderungen in ihr gefunden, die den früheren Untersuchern, die noch nicht mit dieser Methode gearbeitet hatten, nicht augenfällig hatten werden können.

Rothmann, Teichmüller, Bastianelli, Bödeker und Juliusburger, von Voss und Göbel fanden Veränderungen, die ihnen in geringerem oder stärkerem Grade als pathologisch imponirten. Sehr interessant war aber wiederum die Anschauung dieser Autoren über die pathogenetische Bedeutung dieser Veränderungen. Während nämlich Rothmann so weit ging, die von ihm gefundenen Veränderungen der grauen Substanz als die primären Degenationen anzusprechen und von ihnen die secundären Erkrankungen der weissen Rückenmarksstränge abzuleiten, sprachen sich Bastianelli und Teichmüller durchaus gegen diese Behauptung aus, ferner konnte auch von Voss nach seinen Erfahrungen den geringen Veränderungen in der grauen Substanz keine ätiologische Bedeutung für die Erkrankung der weissen Substanz zuerkennen, und auch der letzte Untersucher auf diesem jetzt so viel beforschten Gebiet, Göbel, konnte sich nur zu der Auffassung der von ihm constatirten Ganglienzellenveränderungen als einer „Kachexie der Ganglienzelle", die den anderen Rückenmarksveränderungen coordinirt und nicht superponirt sei, verstehen. Auch diese Ansicht von Rothmann, nämlich, dass die graue Substanz mit dem Sinken ihres trophischen und functionellen Einflusses eine secundäre Erkrankung der weissen Substanz inducire, war durchaus modern und zeitgemäss, hatten doch die diesbezüglichen lichtvollen Ausführungen von Pierre Marie, von denen Rothmann übrigens, wie wir lesen, erst nach Abschluss seiner Arbeit Kenntniss erhielt, sich viel-

13) Westphal's Archiv. Bd. 30.

14) Mittheilungen aus den Hamburger Staatskrankenanstalten. Bd. II, Heft 1. 1898.

15) Deutsches Archiv f. klin. Med. 1897.

Digitized by Google

fachen Beifalls zu erfreuen, und schienen sie doch in erfreulichem Einklang zu stehen mit der damals allgemein acceptirten — von Bethe's Arbeiten war noch nichts bekannt — Neuron-Theorie.

Des Weiteren hatte man, nachdem auch die Marchi-Methode mit ihren anerkannten Vorzügen in den letzten Jahren bei der Untersuchung acuter Rückenmarksprocesse Allgemeingut der Neuropathologien geworden war, die Pflicht, zu sehen, ob diese Methode neue Aufschlüsse brächte; Juliusburger und Bödeker haben in einem ihrer zwei untersuchten Fälle zuerst diese bis dahin bestehende Lücke ausgefüllt, und Göbel hat in seinen fünf Fällen eingehend auch auf diesen Punkt seine Aufmerksamkeit gerichtet. Ich komme darauf weiter unten zurück.

Ein sehr buntes Bild bieten die klinischen Bilder, die von den Untersuchern der letzten vier Jahre geschildert wurden: von Fällen, welche auch bei speciell darauf gerichteter Untersuchung keine objectiven „nervösen Symptome" gezeigt hatten, zu solchen, bei denen Parästhesien und paretische Symptome mit oder ohne Patellarreflexe und auch mit erhöhten Sehnenreflexen, und weiter zu den Fällen, in denen schwere und schwerste Rückenmarkssymptome, wie Paraplegien, Ataxien, objective Sensibilitätsstörungen, Sphinkteren-Lähmungen- und -Spasmen die Scene beherrschten, sehen wir alle Uebergänge. Es kann einem aufmerksamen Studium nicht entgehen, dass hier sehr differente Dinge vielfach zusammengeworfen sind, und dass in einer Reihe von Fällen es sich um combinirte Systemerkrankungen gehandelt hat, zu denen sich schliesslich Zustände von Anämie gesellt haben, die aber nicht an sich den Tod herbeiführten, sondern nur eine Begleit- resp. Folgeerscheinung des schweren, an sich letalen Rückenmarksleidens waren. Demgegenüber stehen die Fälle, wo das Bild der schweren Anämie im Vordergrund stand und seitens des Nervensystems keine, geringe oder auch schwere Erscheinungen auftraten. Nur diese letzte Kategorie hat meines Erachtens ein Recht, in den Rahmen unserer Betrachtungen über spinale Degenerationen bei Anämien gebracht zu werden, und betrachte ich es als ein dankenswerthes Beginnen Bastianelli's, hierauf zuerst hingewiesen zu haben. Ich selbst habe meines Wissens zuerst betont, auf Grund meiner eigenen zahlreichen Untersuchungen sowie nach dem, was uns das Studium der bis dahin vorliegenden Literatur ergab, dass nicht nur die Fälle mit dem typischen klinischen Blutbefund, sowie mit dem typischen anatomischen Ensemble — ich recurrire hier auf die Biermer'sche Trias der Veränderung des Knochenmarks, der Herzmusculatur, sowie der Netzhautblutungen — zu den uns beschäftigenden Veränderungen im Rückenmark führen, sondern dass bei allen Fällen von schwerer Anämie, die als solche zum Tode führen — ich bezeichnete sie deshalb kurz als

Digitized by Google

„letale Anämie" — dieser Befund erhoben werden kann: so fehlten schon 1892 in Eisenlohr's Fall die charakteristische Knochenmarksveränderung und die Netzhautblutungen, in mehreren meiner Fälle mit positivem Rückenmarksbefund waren nur eins oder zwei jener drei die Trias zusammensetzenden Componenten vorhanden, und fehlte der für die exacte Diagnose der „perniciösen Anämie" zu fordernde Blutbefund. Dasselbe trifft zu für einzelne Fälle von Petrén, Juliusburger, Bastianelli, sowie den ersten Fall von von Voss. Andererseits müssen nach meiner Auffassung diejenigen Fälle ausscheiden, in denen gar keine anatomischen und klinischen Merkmale von schwerer Anämie constatirt wurden.

Eine verschiedene Beurtheilung durch die Untersucher erfuhr endlich auch in den letzten vier Jahren das Vorkommen von Blutungen im Rückenmark bei den bei Anämie vorkommenden Rückenmarksveränderungen; während Minnich fast in allen seinen Fällen Blutungen nachweisen konnte, dieselben aber nur gering fand und ihnen keine ätiologische Bedeutung für das Zustandekommen der Degenerationsherde zuwies, während auch Eisenlohr und von Noorden, ebenso wie Arning und ich selbst irgend in Betracht kommende Blutungen nicht sahen, fanden die späteren Untersucher häufiger solche Blutungen, und auch hier wieder stehen die Autoren, die, wie Teichmüller, die Herde aus diesen Blutungen ableiten, Denen gegenüber, die, wie von Voss u. A., in ihnen in keiner Weise den Ausgangspunkt für die materielle Schädigung des Rückenmarks sehen wollen.

In Hamburg ist das Vorkommen der specifisch perniciösen und der einfachen letalen Anämie ein häufiges, und bei dem grossen Material, das sich im Neuen Allgemeinen Krankenhause bietet, hat man häufig zur anatomischen Untersuchung im Gebiete dieser Krankheit Gelegenheit; ich habe seit Frühjahr 1896, seitdem ich dieses Material zu überblicken und theils selbständig, theils durch das liebenswürdige und dankenswerthe Entgegenkommen meiner Herren Collegen darüber zu verfügen in der Lage bin, in fast allen Fällen mich dem Studium der einschlägigen Fragen widmen können; eine andere Reihe von Fällen, ebenfalls aus dem Eppendorfer Krankenhause aus den letzten zwei Jahren stammend, hat Göbel, unabhängig von mir, untersucht, so dass wir abermals ein grosses Material beizubringen in der Lage sind. Ich konnte es mir nicht versagen, bei der oben dargelegten Divergenz der Meinungen zu diesem Thema, das mich seit jetzt sechs Jahren fortdauernd interessirt hat, nicht auf Grund theoretisch abstrahirter Ansichten, sondern auf dem festen Boden der Thatsachen stehend, einmal wieder das Wort zu ergreifen. So dankenswerth es war, dass Rothmann dadurch, dass er neue Fragen in die Discussion warf, das

Digitized by Google

Interesse an diesem Thema neu belebte, so war es doch durchaus nöthig, an neueren zeitgemäss untersuchten Fällen diese den bisherigen Anschauungen widersprechenden Thesen kritisch zu beleuchten. Ich habe zu diesem Zwecke den Kreis meiner Untersuchungen auch auf andere Krankheiten, in denen einestheils die Krankheitsnoxe als im Blut circulirend allgemein anerkannt ist, in denen andererseits den Blutgefässen eine locale und ätiologische Bedeutung für die spinalen Degenerationen in unwidersprochener Weise zugebilligt ist, erweitert und konnte so zu nicht unwichtigen Analogieschlüssen kommen.

Ich lasse zunächst die Fälle in möglichster Kürze folgen. Eine detaillirte Beschreibung der Krankengeschichten und der mikroskopischen Befunde erachte ich in den Fällen des vorliegenden Materials, soweit sie bereits Bekanntes bestätigen, für überflüssig; das Wesentliche wird der Leser finden. *)

Fall 1. Catharina Trottner, 40 Jahre alt, Arbeiterfrau.

Patientin hat seit mehreren Monaten aus der Scheide geblutet, ohne ärztliche Hülfe nachgesucht zu haben. Sie wurde in äusserst anämischem und schwachem Zustand ins Krankenhaus gebracht, wo sie nach einigen Stunden starb.

Die Section ergab als Ursache der Blutungen einen Schleimpolyp im Uterus-Cavum, die Herzmusculatur ist stark verfettet, an den übrigen inneren Organen findet sich eine starke Anämie; der Augenhintergrund ohne Blutungen, das Knochenmark des rechten Femurs dunkelroth gefärbt.

Mikroskopische Untersuchung (Borax-Carmin und Weigert-Wolters): im Halsmark in den Goll'schen Strängen geringe Faserquellung, sonst keine sichere Anomalie.

An Gefässen (van Gieson-Färbung) keine sichere Anomalie, ebensowenig an Marchipräparaten.

Zusammenfassung: In diesem Fall von Verblutungsanämie deckten weder die Borax-Carmin- und Weigert-Pal-Färbung noch auch die Marchi-Färbung sicher als „degenerirt" anzusprechende Theile des Rückenmarkquerschnitts auf. Die nach Nissl behandelten Ganglienzellen waren normal. Die Gefässe erschienen ebenfalls nicht pathologisch verändert.

Fall 2. Max Busse, 31 Jahre, Arbeiter. Aufgen. 21. März 1897 † 28. März 1897.

Patient ist in den letzten Wochen sehr matt und blass geworden; am 11. März, also 10 Tage vor seiner Krankenhausaufnahme, liess er sich den ersten Molarzahn links oben extrahiren; er kam zur Aufnahme, weil die Blutung seither nie ganz sistirte.

---

*) Die mikroskopischen Präparate sind von mir auf der 70. Versammlung deutscher Naturforscher und Aerzte demonstrirt worden.

Digitized by Google

Im Krankenhaus konnte auf der chirurgischen Station trotz aller üblichen localen, internen und allgemeinen Mittel — inclusive Kochsalz-Infusion; auch aus der Infusionswunde erfolgte eine geringe, aber unstillbare Nachblutung — ebenfalls die Blutung nicht zum Stillstand gebracht werden, und am neunten Tage seines Krankenhausaufenthaltes ging Pat. an Verblutung zu Grunde. Im Blute waren intra vitam nicht die Symptome der „perniciösen Anämie" constatirt worden; „nervöse Ausfallssymptome" wurden nicht bemerkt.

Bei der Section fanden sich: Petechien auf Pericard, Endocard und Pleuren, ausgedehnte Retinalblutungen, starke Verfettung der Herzmusculatur, Schwefel-Ammoniumreaction der Leber, Himbeergelée-Veränderung des Knochenmarks.

Mikroskopische Untersuchung: An Weigert- und Borax-Carmin-Präparaten keine Anomalie zu finden; desgleichen an Marchipräparaten, ebensowenig an Nisslpräparaten eine sichere Anomalie.

Zusammenfassung: In diesem Fall von chronischer Verblutungsanämie, in dem sich gar keine Herde und gar keine diffus-myelitische Zeichen fanden, ergab auch die Marchi-Methode keine Veränderungen. Ebenso waren die Nissl-Zellen und die Gefässe normal. Objective Symptome von Seiten des Nervensystems hatten gefehlt.

Fall 3. Bertha Hinrichsen, 40 Jahre alt, Näherin. Aufgen. 27. Mai 1897 † 2. Juni 1897.

Kommt wegen Herzklopfen und an Schwächezuständen leidend, auf. Es findet sich am Cor: Zeichen einer nicht compensirten Hypertrophia cordis und geringe Albuminurie. Nachdem die Herzaction unter Digitalis sich gebessert hatte, erfolgte am Morgen des 2. Juni eine profuse ($1^1/_2$ Liter) Blutung aus dem Mastdarm, für die eine allgemeine und locale Ursache nicht nachgewiesen werden konnte. Unter fortdauernder Blutung erfolgte am Abend desselben Tages der Verblutungstod.

Die Section ergab: concentrische Herzhyperthropie, mässiger Grad von Schrumpfniere, Neuroretinitis albuminurica. Die Blutung hatte sich ergossen aus einem 4 cm oberhalb der Analöffnung befindlichen Ulcus, in dessen Grund sich ein arrodirtes arterielles Gefäss vorfand.

Starke secundäre Anämie aller inneren Organe.

Mikroskopische Untersuchung: Weigert- und Borax-Carmin: vom obersten Cervicalmark bis ins untere Lendenmark hinein finden sich keine specifischen Degenerationen. Auch sonstige Veränderungen auf dem Querschnitt sind in der weissen und grauen Substanz nicht zu finden. Die Marchi- und Nisslmethode zeigen keine Anomalien. Gefässe intact.

Zusammenfassung: In diesem Fall von „einfacher letaler Verblutungsanämie", in dem die gewöhnliche Methode keine specifische Degeneration aufdeckte, zeigten auch Marchi- und Nissl-Methode keine Veränderungen und waren die Gefässe intact.

Klinische „nervöse Symptome" hatten nicht bestanden.

Fall 4. Johann Drewes, 5 Jahre alt. Aufgen. 11. Mai 1897 † 14. Mai 1897.

Digitized by Google

Seit einem halben Jahre zunehmende Blässe und Appetitlosigkeit.

Status: Zahlreiche kleine Hautblutungen auf dem grössten Theil der Körperoberfläche. Schwere Anämie, Trübung des Sensoriums. Hämoglobingehalt 15 Proc., rothe Blutkörperchen ca. 600000, Poikilocytose.

Exitus nach vier Tagen an Prostration; „nervöse Symptome" waren nicht beobachtet worden.

Die Section zeigte: Hautblutungen, Blutungen im Periost der Rippen, starke Verfettung des Herzfleisches, pneumonische Infiltration des rechten Unterlappens, Blutungen in der Magenschleimhaut und auf der Oberfläche der sehr anämischen Nieren, prompte Schwefel-Ammoniumreaction der Leber, zahlreiche Blutungen auf den Retinae, das Mark des einen Femur typisch himbeerfarbenartig verändert, Hämorrhagien auf der Fläche der Dura mater und im Marklager des Gehirns.

Mikroskopische Untersuchung: In Weigert- und Borax-Carminpräparaten keine Anomalie. An Nisslpräparaten normale Zellen in Hals-, Dorsal- und Lendenmark. An Marchipräparaten findet sich keine Degeneration. Gefässe normal.

Zusammenfassung: In diesem Fall von hochgradiger typischer Anaemia perniciosa fand sich im Rückenmark keine specifische Degeneration nach der gewöhnlichen Methode; ebensowenig liessen Marchi- und Nissl-Methode Degenerationen nachweisen, die Gefässe waren intact.

Fall 5. Emil Reineke, 37 Jahre alt, Arbeiter. Aufgenommen 15. Januar 1898 † 9. März 1898.

Patient war im Sommer 1897 schon einmal wegen stärkerer anämischer Beschwerden im Krankenhaus, ging damals „geheilt" ab und hat seitdem leichte Arbeit gethan. Vor vier Wochen erkrankte er von Neuem an Mattigkeit, die Anämie nahm schnell zu, er klagte über diffuse vage Schmerzen.

Bei der Aufnahme findet sich eine starke Anämie vom Charakter der perniciösen; die Blutuntersuchung ergab: Hämoglobin 25 Proc., rothe Blutkörperchen 700000, Poikilocytose, kernhaltige rothe Blutkörperchen. Unter leichtem Fieber, wechselnden Oedemen, bei langsam zunehmender Anämie ging Patient langsam zu Grunde. Im Augenhintergrund wurden Netzhautblutungen constatirt. Symptome seitens des Nervensystems konnten nicht gefunden werden.

Die Section ergab als wesentlichen Befund: Verfettung des Myocards, Hämorrhagien im Epicard, Schwefel-Ammoniumreaction der Leber, Himbeergeléefarbe des Knochenmarks, Retinalblutungen.

Die mikroskopische Untersuchung ergab an nach Borax-Carmin und Weigert-Pal gefärbten Rückenmarksschnitten ebensowenig eine Anomalie wie an Marchi- und Nisslpräparaten.

Zusammenfassung: In einem typischem Fall von „Anaemia perniciosa", in dem der klinische Befund am Nervensystem negativ gewesen war, ergab die mikroskopische Untersuchung des Rückenmarks ein negatives Resultat; auch die Marchi-Methode zeigte keine parenchymatösen Veränderungen im Rückenmark.

Digitized by Google

Fall 6. Catharina Jacobs, 38 Jahre alt, Malersfrau. Aufgen. 21. Januar 1897 † 25. Februar 1897.

War schon im November 1896 wegen „Anämie und Adynamie" im Krankenhaus, kommt stark anämisch und adynamisch, mit Hydrops-Anasarca wieder. Es wurden Retinalblutungen, am Cor die Zeichen extremer Schwäche constatirt. Ausfallserscheinungen von Seiten des Nervensystems fanden sich nicht.

Nachdem Patientin sich zunächst erholt hatte, so dass die Oedeme stark in Abnahme waren (Gewichtsabnahme ca. 30 Pfund in 3 Wochen!), entwickelte sich ein Gesichtserysipel, dem Pat. erlag. Die Blutuntersuchung hatte starke Reduction des Hämoglobingehalts, Oligocythämie, kernhaltige rothe Blutkörperchen, Poikilocytose ergeben.

Bei der Section fand sich: Retinalblutungen, Verfettung des Herzfleisches, Eisenreaction der Leber, rothes Knochenmark, extreme Anämie der inneren Organe.

Mikroskopische Untersuchung: Borax-Carmin und Weigert-Wolters. In den mittleren Wurzelzonen im Halsmark eine typische Gruppe acut-myelitisch veränderter Fasern, in verschiedenen Stadien der Quellung und Degeneration.

Im unteren Dorsal- und oberen Lendenmark reihenweise, ebenfalls in den mittleren Wurzelzonen, gequollene Fasern.

In der Medulla oblongata (Borax-Carmin und Weigert-Wolters) keine Anomalie zu finden. Im Marchipräparat zahlreiche kleine Herde von schwarzen Schollen in den Hintersträngen, Seiten- und Vordersträngen, vereinzelt auch in den Vorder- und Hinterhörnern, dazwischen diffuse feine Schwarztüpfelung, auch in den ein- resp. ausstrahlenden hinteren und vorderen Wurzeln sich präsentirend.

In Nisslpräparaten zeigen sich in allen Höhen eine Anzahl der Zellen etwas gebläht, die Nisslkörnung ist in Auflösung begriffen, nach dem Rand zu gedrängt, der Kern ist erhalten, in den Axencylinderfortsätzen sind die Granula intact.

Die Mehrzahl der Zellen verhalten sich normal.

Mit der Gefässfärbung keine sichere Anomalie.

Zusammenfassung: In diesem Fall von „Anaemia perniciosa" fanden sich ganz incipiente specifische Veränderungen im Halsmark, unteren Dorsal- und oberen Lendenmark; die Marchi-Methode zeigte diffuse geringgradige Veränderungen, die Nissl-Zellen erwiesen sich als ganz leicht verändert, die Gefässe als normal.

Fall 7. Friedrich Reiher, 46 Jahre alt, Kutscher. Aufgen. 28. September 1896 † 30. September 1896.

1894 an Polyarthritis rheumatica acuta behandelt, 1896 wegen „Anämie" im Krankenhaus. Nach seiner letzten Entlassung stets schwach und elend, wegen zunehmender Prostration wurde die Arbeit aufgegeben und die abermalige Aufnahme im Krankenhaus nöthig. Es fand sich extreme Anämie und Schwäche, dem entsprechender Herzbefund; Hämoglobingehalt 10 Proc., Poikilocytose, Oligocytose (300000 rothe Blutkörperchen); Hämorrhagien auf der linken Retina. Unter unaufhaltsamem Kräfteschwund erfolgte der Exitus schon am dritten Tage des Krankenhausaufenthaltes.

Digitized by Google

Die Patellarreflexe waren nicht mit Sicherheit auslösbar, keine weiteren objectiven Symptome von Seiten des Nervensystems.

Die Section ergab: typische Verfettung des Myocards, Schwefel-Ammoniumreaction der Leber, rothe Farbe des Knochenmarks, Hämorrhagien der linken Retina.

Mikroskopische Untersuchung (Borax-Carmin, Gieson, Weigert-Wolters): Im mittleren Halsmark nur in der Lendenanschwellung eine lange Reihe acut geschwollener und geblähter Fasern (Mark, Axencylinder), symmetrisch gelegen; in der Lendenanschwellung gerade in der Mitte des einen (rechten) Hinterstrangs ein grösserer, streng rund begrenzter Herd von acuter „Myelitis". Gefässe ohne Veränderungen.

Graue Substanz (vordere und hintere), extraspinale und intraspinale Wurzeln intact.

Nach Marchi und Nissl keine Veränderungen auf dem Rückenmarksquerschnitt.

Zusammenfassung: In diesem Fall von „Anaemia perniciosa" fanden sich im Halsmark in der Mitte zwischen Goll'schen und Burdach'schen Strängen systemmatisch gelegene Reihen von veränderten Nervenfasern, wie sie im Beginn der „Myelitis" sich zu präsentiren pflegen.

Ein charakteristischer Herd fand sich nur, und zwar nur einseitig, im mittleren Lendenmark. Die graue Substanz war, auch nach Marchi und Nissl, intact, ebenso die Gefässe.

Objective Anomalien im klinischen Verhalten des Nervensystems bestanden im Westphal'schen Zeichen (doch war dies vielleicht auf die fast moribunde Schwäche des Kranken zu beziehen gewesen).

Fall 8. Sophie Hansen, 58 Jahre alt, Wittwe. Aufgenommen 14. März 1897 † 25. März 1897.

Erkrankte vor 2—3 Monaten mit allgemeinen Schwächezuständen, Kopfschmerzen, Parästhesien in den Fingerspitzen; sonst war von der stark geschwächten Frau nichts von Bedeutung zu eruiren.

Status: Enorme Anämie, Hämoglobingehalt 20 Proc., rothe Blutkörperchen $^1/_2$ Million, starke Poikilocytose, kernhaltige rothe Blutkörperchen, eosinophile Zellen. Am Cor die Zeichen von Anämie; allgemeine leichte Oedeme.

Der Verlauf war der einer schnell progressiven, letalen Anämie. Exitus am 12. Tage des Krankenhausaufenthaltes.

Anomalien der Motilität, Sensibilität und Reflexe wurden nicht constatirt.

Die Section ergab: zahlreiche Hautblutungen, starke Verfettung des Herzfleisches, Endocarditis verrucosa mitralis inveterata, flächenhafte Blutungen der Dura mater, dunkelrothe Färbung des Knochenmarks des linken Femur, keine Eisenreaction der Leber, zahlreiche Netzhautblutungen.

Mikroskopische Untersuchung: In Weigert- und Borax-Carminpräparaten im Halsmark in der ventralen Hälfte der Hinterstränge einzelne kleine Herde beginnender Myelitis, rechts mehr als links; im Uebergang zum Lendentheil nur links in der mittleren Wurzelzone ein kleiner,

Digitized by Google

aber typischer Herd; die Herde schliessen sich überall an Gefässe an. Gefässe selbst nach Gieson intact.

Graue Substanz nach Nissl und Marchi durchaus intact; in Marchipräparaten überhaupt im ganzen Rückenmark keine Degenerationen, ausser in jenen oben erwähnten kleinen Herden.

Ebenso vordere und hintere Wurzeln intact.

Zusammenfassung: In einem Fall von typischer perniciöser Anämie fanden sich spärliche kleine, nicht streng symmetrisch vertheilte Herde im Halsmark, im Lendenmark nur einseitig ein isolirter Herd. Nach Marchi in diesem Fall keine Degenerationen. Die graue Substanz, auch nach Marchi und Nissl, intact, die Gefässe nicht nachweisbar afficirt.

Fall 9. Dr. G., Arzt aus Hamburg, 32 Jahre alt. Aufgenommen 21. September 1896 † 20. Juli 1897.

Keine hereditäre Belastung nach irgend einer Richtung; früher niemals nennenswerth krank; keine Syphilis, kein Potus, verheirathet seit anderthalb Jahren, ein gesundes Kind. Seit ca. sieben Monaten ganz langsam zunehmende Mattigkeit, auffallend anämisch seit ca. drei Monaten.

Status (21. September 1896): schwere Anämie, leichte Dyspnoe; keine Oedeme. Lungen frei, Herzaction frequent, sonst normal.

Im Blut bei frischer Untersuchung Oligocytose und Poikilocytose, einzelne Netzhautblutungen.

Am Nervensystem bei eingehender Untersuchung keine objective Anomalie.

Im Urin Spuren von Albumen.

Die subjectiven, durch die Anämie bedingten Beschwerden nahmen langsam zu, bei einer ca. einwöchentlichen Beobachtung im Eppendorfer Krankenhaus auf meiner Abtheilung ergab die Blutuntersuchung: starke Oligocythämie, erhebliche Reduction des Hämoglobingehalts, keine Vermehrung der Leukocyten, geringe Poikilocytose, geringe Vermehrung der eosinophilen Zellen; kernhaltige rothe Blutkörperchen wurden nicht gefunden. Die Netzhautblutungen hatten sich vermehrt.

Acht Monate später (19. Juli 1897) kam Pat. im äussersten Zustand der „perniciösen Anämie" wieder zur Aufnahme.

Die Untersuchung des äusserst schwachen Pat. ergab keine gröbere palpable Anomalie am Nervensystem, der Hämoglobingehalt war auf 10 Proc. gesunken, die Poikilocytose war hochgradig, kernhaltige rothe Blutkörperchen wurden in geringer Anzahl nachgewiesen.

Am 20. Juli erfolgte der Exitus.

Die Section ergab: Degeneratio adiposa cordis et hepatis et renum, himbeerfarbene Veränderung des Knochenmarks des Femur, disseminirte Hämorrhagien der Retinae, Lungenödem, Thrombose der rechten Vena cruralis, also Anaemia perniciosa.

Mikroskopische Untersuchung (Färbung mit Borax-Carmin, van Gieson, nach Weigert-Pal, Nissl, Marchi):

An den Weigert-Palpräparaten findet man im Halsmark und im oberen Dorsalmark in der mittleren Wurzelzone links je einen ganz kleinen Herd acut-myelitischer Veränderungen, um ein centrales Gefäss gruppirt.

Digitized by Google

Das markhaltige Fasernetz in den Vorder- und Hinterhörnern erscheint intact; an den intra- und extramedullären Wurzeln keine Degenerationen, die hintere und vordere Commissur frei von Veränderungen. Ebenso zeigen Borax-Carminpräparate keine weiteren Anomalien; die speciell für den Nachweis eventueller Gefässveränderungen herangezogene Färbung mit van Giesongemisch lässt auch an den extramedullären Arterien und Venen sowie an den Capillaren des Rückenmarksquerschnitts keine Anomalie sehen.

Die Ganglienzellen der Vorder- und Hinterhörner erscheinen, nach Nissl gefärbt, normal: Form und Grösse sind zwar verschieden, auch die Zahl der Fortsätze ist verschieden, aber es finden sich nach dieser Richtung keine Abweichungen, die nicht durch die verschiedene Schnittrichtung des Mikrotoms erklärt werden könnten; der Kern liegt central, die Nissl'sche Körnung verhält sich vorschriftsmässig sowohl in den Zellleibern selbst als auch in den Fortsätzen.

Mässig zahlreiche acute Degenerationen deckt die Marchimethode in der ganzen Länge auf dem Rückenmarksquerschnitt, am zahlreichsten im Halsmark auf: diffus über die weisse Substanz verbreitet finden sich schwarze Schollen, theils in den Axencylindern, theils in den Markscheiden, theils in beiden zusammen sitzend. Am zahlreichsten erscheinen die feinen Degenerationskügelchen, perlschnurartig an einander gereiht, in der vorderen Commissur. Demgegenüber finden sich die schwarzen Degenerationsklumpen ganz verschwindend selten in der vorderen und hinteren grauen Substanz, zahlreicher wieder in den hinteren Wurzeln.

In den Seitensträngen des Halsmarks finden sich beiderseits kleine Blutungen, die gruppenförmig gestellt sind; an anderen Stellen in den Seitensträngen — ebenfalls nur im Halsmark — sieht man ganz circumscript Pigmentanhäufungen als Reste früherer Blutungen.

In der Medulla oblongata finden sich ganz diffus über dem Querschnitt disseminirte Degenerationen in Form kleiner und kleinster schwarzer Klümpchen; ausgenommen hiervon sind die beiden Pyramiden sowie die graue Substanz der Kerngebiete selbst; nach Weigert-Pal und mit Borax-Carmin gefärbte Oblongatapräparate zeigen keine Anomalie. Nach Nissl sind die Zellen der Kerne intact.

Zusammenfassung: Bei einem typischen Fall von Anaemia perniciosa ergab die mikroskopische Untersuchung des Rückenmarks im Halsmark und im oberen Dorsalmark je einen kleinen charakteristischen Herd, um ein Gefäss gruppirt; die Herde waren nur einseitig. Die Marchi-Methode zeigt diffus über dem Querschnitt, am stärksten im Halsmark, geringe Degenerationsschollen; die Gefässe sind nicht nachweisbar afficirt, die graue Substanz erscheint, auch nach Marchi und Nissl, intact. Objective spinale Symptome hatten nicht bestanden.

Fall 10. Wilhelm Wilke, 48 Jahre alt, Gelbgiesser. Aufgen. 21. Mai 1896 † 7. Juli 1896.

Erkrankte vor ca. 2 Monaten unter Schwächeerscheinungen und Kurzluftigkeit, ödematöser Anschwellung der unteren Extremitäten; wurde auffallend blass. Seit einigen Monaten Parästhesien an den oberen und unteren Extremitäten.

Digitized by Google

Die Untersuchung ergab ausgeprägte Anämie: Hämoglobingehalt 30 Proc., Poikilocytose, Oligocytose ($^1/_2$ Million), Spuren von Salzsäure im ausgeheberten Mageninhalt, anämisches Oedem der Retinae (Dr. Wilbrand), am Cor Zeichen eines compensirten Vitium der Mitralis, im Uebrigen die inneren Organe gesund. Der Hämoglobingehalt sank im Laufe der Beobachtung auf 15 Proc., die Oligocythämie ging bis auf $^1/_4$ Million herab, kernhaltige rothe Blutkörperchen wurden nicht gefunden. Fortdauernde, an Intensität wechselnde Klagen über Parästhesien; Patellarreflexe beiderseits sehr schwer, zuletzt gar nicht auszulösen.

Die Section zeigte: Endocarditis valvulae aortica et mitralis inveterata, fettige Degeneration des Myocards und der Leber, Eisenreaction der Leber Himbeerfärbung des Knochenmarks des Femurs, Hämorrhagien der Retinae, Hydrothorax.

Mikroskopische Untersuchung: in Weigert-Wolters- und Borax-Carminpräparaten: Im mittleren und unteren Halsmark in den Hintersträngen beiderseits, in den ventralen Feldern, in den mittleren Wurzelzonen und den hinteren äusseren Feldern kleine Gruppen von myelitischen Herden, stets im Centrum ein Gefäss aufweisend und sich an die groben Septa haltend (s. Fig. 1 auf Taf. IX—X). Vordere und hintere graue Substanz, vordere und hintere Wurzeln sowie die übrige weisse Substanz intact.

In einzelnen Gruppen zeigen die Gefässe im Centrum kein Lumen mehr, sondern erscheinen oft verstopft; in zwei Gefässen sieht man einen Thrombus auf dem Durchschnitt. Die Wandungen der Gefässe sind vielerorts stark verdickt, erscheinen zum Theil wie glasig, die perivasculären Lymphräume durchweg sehr weit.

Marchi: Während die weisse Substanz diffus besät ist von schwarzen Schollen, sieht man in der vorderen — in ganz geringem Grade auch in der hinteren — grauen Substanz zahlreiche Nervenfasern in Reihen schwarzer, hinter einander aufgereihter Schollen zerfallen (s. Fig. 4, Taf. IX—X).

Die aus- resp. einstrahlenden vorderen und hinteren Wurzeln sind auch diffus besät.

An Nisslpräparaten keine sichere Anomalie.

Zusammenfassung: In diesem Falle von reiner „perniciöser Anämie“ fand sich im Halsmark eine Eruption von vorwiegend symmetrisch gelegenen Herden, deren locales Verhältniss zur Gefässvertheilung hier besonders augenfällig war. Die Gefässe selbst waren zweifellos pathologisch verändert, und auch hier fand sich an mehreren Stellen eine Verstopfung derselben, so dass man von den benachbarten Degenerationsinseln wieder den Eindruck der ischämischen Erweichung bekam.

Die Marchifärbung zeigte auch hier die weisse Substanz diffus besät mit kleinen schwarzen Schollen, ebenso wie die hinteren und auch vorderen Wurzeln zahlreiche schwarze Tüpfelungen aufwiesen; andererseits zeigte die graue Substanz in diesem Falle auch zahlreichere Marchi-Degenerationen. Nach der Weigert-Pal- und Borax-Carminfärbung, sowie an den nach Nissl behandelten Ganglienzellen fand sich in der grauen Substanz nichts Abnormes.

Digitized by Google

In diesem Fall hatten subjective nervöse Symptome in Gestalt von hartnäckigen Parästhesien, objective Symptome in Gestalt des Westphal'schen Zeichens bestanden.

Fall 11. Peter Artmer, 61 Jahre alt, Hausdiener. Aufgen. 5. Juni 1897 † 16. October 1897.

Seit 6 Wochen krank an allgemeinen Schwächeerscheinungen, ab und zu Parästhesien in den Händen ohne nachweisbare Ursache. Früher im Wesentlichen gesund, von Lues weiss Pat. nichts anzugeben.

Pat. war stark anämisch; im Laufe der Beobachtung sank der Hämoglobingehalt auf 10 Proc. herab, es bestand von Anfang an deutliche, allmählich zunehmende Poikilocytose, bei verschiedenen Untersuchungen wurden kernhaltige rothe Blutkörperchen gefunden, die Anzahl der rothen Blutkörperchen sank von $1\,^1/_2$ bis auf $^3/_4$ Million. An den inneren Organen wurden niemals sichere Anomalien gefunden; auf beiden Retinae ältere und frischere Blutungen; am Nervensystem bei wiederholter Untersuchung keine Anomalie. Pigmentveränderungen am Augenhintergrund (Dr. Wilbrand) sowie strahlige Narben an der hinteren Rachenwand deuteten auf hereditäre Lues. Nach ca. 4 monatlichem Krankenhausaufenthalt starb Pat. Die Section ergab: Anämie sämmtlicher inneren Organe, fettige Degeneration des Herzfleisches, hellrothe Farbe des Knochenmarks, Retinalblutungen, Schwefel-Ammoniumreaction der Leber, also perniciöse Anämie.

Mikroskopische Untersuchung (Marchi): Im Halsmark finden sich in den mittleren Wurzelzonen beiderseits zu einem grossen Herde confluirt acut myelitische Herde von bekanntem Charakter; die Marchischollen finden sich sowohl in den geblähten Axencylindern wie auch an den Markringen; die grossen schwarzen und schwarzgrauen Degenerationsklumpen erweisen sich bei schärferer Vergrösserung als zusammengesetzt aus massenhaft kleinen Körnchen und Klümpchen.

Im Uebergangstheil zum Lendenmark findet sich nur in einem Hinterstrang ein Herd, während die correspondirende andere Seite völlig intact ist.

Diffus über den ganzen Querschnitt der Hinterstränge verbreitet finden sich Degenerationsschollen, und zwar sind dieselben im Hals- und oberen Lendenmark am dichtesten hineingesät in die ventralen Drittel der Hinterstränge, von da ab abwärts gleichmässig auf die Hinterstränge vertheilt. In den Vorder- und Seitensträngen finden sich nur ganz spärlich degenerirte Fasern; zahlreichere feine Degenerationsklümpchen finden sich in den intramedullären Hinterwurzeln, während die extramedullären hinteren und vorderen Wurzeln frei sind; eine aneinandergereihte Kette von Schollen zeigt wieder die vordere und hintere Commissur; die vordere und hintere graue Substanz ist fast ganz frei von schwarzen Klumpen, sicher als pathologisch degenerirte Fasern anzusprechende Gebilde finden sich in ihr nicht (s. Fig. 2, Taf. IX—X).

Nissl: Im Halsmark einzelne Zellen mit „einfacher Atrophie", die grösste Mehrzahl der Zellen aber prachtvoll ausgebildet; im Lendenmark, speciell auch in der Lendenanschwellung, sehr gut ausgebildete Nissl-Zellen, im Wesentlichen keine mit Sicherheit als abnorm aufzufassende Bilder.

Ausserordentlich schön zeigen sich jene Herde an Gieson-, Carmin- und Weigert-Wolters-Präparaten: auch hier sieht man überall im Cen-

Digitized by Google

trum der Herde ein oder mehrere Gefässe; in einem Herd sieht man deutlich, dass zwei grössere Gefässe obliterirt sind, d. h. kein Lumen aufweisen. Die vordere und hintere graue Substanz, die intra- und extramedullären vorderen und hinteren Wurzeln erscheinen ganz intact. Die Herde sind im Grossen und Ganzen symmetrisch, doch erscheinen in den hinteren äusseren Feldern ganz irregulär „myelitisch" veränderte Nervenfasern; isolirte kleine Herde finden sich in der Tiefe im inneren Winkel des rechten Vorderstrangs.

Die Gefässe zeigen, besonders deutlich im Halsmark, verdickte Wandungen; an einzelnen Stellen sieht man ihr Lumen deutlich verstopft durch Thrombenmassen; in der Umgebung dieser thrombosirten Gefässlumina sind die Degenerationsherde deutlich ausgesprochen.

Zusammenfassung: In einem Fall von „perniciöser Anämie" fanden sich im Rückenmark im Halstheil symmetrische Herde vom bekannten Charakter; neben diesem Befunde auch ganz irreguläre acut-myelitische Veränderungen von Nervenfasern; in der Tiefe des einen Vorderstrangs ein kleiner isolirter Herd, ebenso im Lendenmark ein isolirter Herd nur in einem Hinterstrang; die „Marchi-Degenerationen" sind diffus über den ganzen Querschnitt der Hinterstränge gesät, im Halstheil und oberen Lendenmark am zahlreichsten, in den Vorder- und Seitensträngen nur sehr spärlich, zahlreicher in den intramedullären hinteren Wurzeln. Die graue Substanz ist auch nach Marchi und Nissl nicht als pathologisch zu bezeichnen.

Die Gefässe sind zweifellos verändert; an einzelnen Stellen erscheinen sie obliterirt und die in der unmittelbaren Umgebung dieser Obliterationsstellen befindlichen Herde machen den Eindruck einer ischämischen Erweichung.

Spinale Symptome hatten intra vitam nicht bestanden.

Fall 12. Peter Mahlke, 60 Jahre, Arbeiter. Aufgenommen 30. October 1896 † 9. December 1896.

Pat. leidet seit ca. 2 Jahren an Husten und Kurzluftigkeit, im letzten ab und zu an Oedem der Füsse und Unterschenkel; kommt wegen Zunahme der Erscheinungen ins Krankenhaus.

Die Untersuchung ergab: starke Anämie, leichte Albuminurie mit spärlichem Cylinderbefund, Hydrothorax und leichtes Anasarca. Die Schwäche nahm zu. Der Blutbefund lautete: Hämoglobin 20 Proc., rothe Blutkörperchen 740000, Poikilocytose, vereinzelte kernhaltige rothe Blutkörperchen. Der Exitus trat nach ca. zweimonatlichem Krankenhausaufenthalt ein. Symptome von Seiten des Nervensystems waren nicht beobachtet worden.

Die Section ergab: starke Tigerung des Myocards, extreme Anämie aller Organe, rothes Knochenmark, alveoläres Emphysem der Lungen, beiderseits Schrumpfniere mittleren Grades, Netzhautblutungen.

Mikroskopische Untersuchung (Marchi-Präparate): Im Halsmark (Anschwellung und unteres Cervialmark) in der mittleren Wurzelzone der Hinterstränge je ein kleiner Herd; in ihm zahlreiche mit Osmiumsäure schwarz gefärbte Schollen in den Nervenfasern, in Mark und Axencylinder.

Digitized by Google

Ein weiterer kleiner Herd findet sich nur einseitig im rechten Hinterstrang (mittl. Wurzelzone) im mittleren Lendenmark. Diffus über den Querschnitt zerstreut im Vorderstrang, Seitenstrang und am meisten in den Hintersträngen vereinzelte Schollen; in der vorderen und hinteren grauen Substanz nur äusserst spärliche, in vielen Höhen gar keine degenerirte Fasern. In der vorderen Commissur in fast allen Höhen leichte Degenerationen; die vorderen und hinteren Wurzeln frei.

Weigert und Weigert-Pal: Im oberen Cervicalmark finden sich im rechten Hinterstrang allein zwei kleine Herde; im oberen Lendenmark im linken Vorderstrang ein Herd zwischen vorderer Incisur und Vorderhorn gelegen; die Herde gruppiren sich um oder längs den Gefässen. Markhaltige Nervenfasern in der vorderen und hinteren grauen Substanz intact; vordere und hintere Wurzeln gut ausgebildet, ohne Veränderungen.

Im Borax-Carmin- und Gieson-Präparat entsprechende Befunde. Im unteren Halsmark in den mittleren Wurzelzonen und auch irregulär in den Hintersträngen eine grössere Anzahl von geblähten Fasern, zum Theil ist das Mark ausgefallen und man sieht in den weiten Lücken die erhaltenen geschrumpften oder geblähten Axencylinder, zum Theil in der bekannten Weise aufgehängt in den weiten Lücken.

Zusammenfassung: In diesem Fall handelte es sich um eine chronische Nephritis und secundäre Anämie.

Es fanden sich im Hals- und Lendenmark kleine Herde von demselben Charakter wie bei der reinen „perniciösen Anämie"; aber auch hier waren die Herde isolirt, im Halsmark sowohl isolirt und nur einseitig auftretend, wie auch ebenso im Lendenmark. Neben diesen streng begrenzten Herden zeigt sich eine leichte diffuse Veränderung der Nervenfasern schon an Borax-Carmin- und Weigert-Präparaten; noch deutlicher kommt diese Generalisirung zum Ausdruck an den Marchi-Präparaten. Aber auch hier zeigt sich in der grauen Substanz, deren Ganglienzellen, nach Nissl gefärbt, sich als normal darstellen, eine so geringe Marchi-Tüpfelung, dass man sie auch in diesem Sinne als noch normal ansprechen muss.

Die Gefässe zeigten durchgehends in den Herden verdickte Wandungen. Klinische Symptome von Seiten des Nervensystems waren nicht beobachtet worden.

In diesem Falle handelte es sich um herdförmige Degenerationen bei einer chronischen interstitiellen Nephritis mittleren Grades; nicht an dieser, sondern an der schweren Anämie, die sich auch in der specifisch pathologischen Veränderung der Organe bei der Section documentirte, ging der Kranke zu Grunde. Die Localisation der Herde war eine andere als in den von Schultze[17]) beschriebenen Fällen; auch sprang in meinem Falle deutlich die Beziehung der Herde zu den Gefässen ins Auge, ein Verhalten, das Schultze nicht erwähnt. Neben

17) Neurol. Centralbl. 1884. S. 194.

Digitized by Google

jenen Herden fanden sich ausserdem die von Schultze geschilderten Nervenfaserveränderungen. Es soll schon hier darauf hingewiesen werden, dass Schultze als Ursache der von ihm beschriebenen gruppenförmigen Axencylinderquellungen ein Oedem ausschliesst und eine „allgemeine Dyskrasie in Folge der Retention des Harnstoffes" für die Nervenfaserveränderung verantwortlich macht.

Die vorstehenden Fälle sind in zwei Kategorien zu theilen: erstens Fälle von perniciöser Anämie, d. h. solche, die entweder intra vitam sowohl als bei der anatomischen Untersuchung oder wenigstens bei der anatomischen Untersuchung allein das von Biermer seiner Zeit verlangte Bild zeigten, und zweitens Fälle, bei denen eine schwere progressive Anämie an sich zum Tode geführt hatte, ohne dass jenes charakteristische Ensemble nachzuweisen war.

Zu den Fällen der ersten Kategorie gehören die Fälle 4 bis 11, zur anderen Reihe die Fälle 1 bis 3 und Fall 12. In der letzten Kategorie hatte es sich 3mal um Verblutungsanämien, und zwar eine acute (Fall Hinrichsen) und zwei chronische (Fall Trottner und Busse) gehandelt; im letzten Fall lag eine chronische Nephritis mit secundärer Anämie vor.

In der ersten Kategorie — „Anaemia perniciosa" — waren zunächst Fälle zu verzeichnen mit ganz negativem Befund (Reineke, Drewes), in zweiter Linie solche mit ganz incipienten Veränderungen (Reiher, Jacobs, Hansen), in dritter Linie endlich Fälle, in denen die oft beschriebenen Degenerationen sich wieder in ihrer charakteristischen und unverkennbaren Weise zeigten.

Aetiologisch sei an dieser Stelle summarisch bemerkt, dass in keinem Falle die Nachforschung einen positiven Anhalt ergab; in der Anamnese von zwei Fällen stand, dass früher eine Taenia abgetrieben war, Magen- und Darmstörungen spielten in unseren Fällen keine Rolle, schwere Strapazen und Erkältungen, Sorgen und Kummer liessen sich anamnestisch nirgends nachweisen, Lues wurde nur in einem einzigen Falle (Artmer), und in diesem als hereditäre Lues, anatomisch festgestellt, in den übrigen Fällen fiel die diesbezügliche klinische und anatomische Erhebung negativ aus.

In zwei Fällen wurde die Magenschleimhaut untersucht, und hier hatte im Falle Artmer Herr College Schmilnisky, Specialarzt für Magen- und Darmkrankheiten, die Freundlichkeit, sich dieser Mühe zu unterziehen. Er untersuchte die Magenschleimhaut sowie die Darmschleimhaut. Sein Befund lautete:

„I. Magenschleimhaut. Die Magengrübchen sind an Zahl beträchtlich vermindert, ausserdem erweitert und vertieft. Die freien Enden der Cylinderepithelien sind zum Theil verschleimt. Nur spärliche Becherzellen.

Digitized by Google

Reichliche interfoveale kleinzellige Infiltration. Sehr reichliche hyaline Schollen (namentlich im Pylorustheil.)

In der Drüsenschicht findet sich starke interglanduläre kleinzellige Infiltration, die Drüsensubstanz entsprechend rareficirt, reichliche hyaline Kugeln. Ausserdem finden sich cystisch erweiterte Hohlräume mit einschichtigem Cylinderepithel oder niedrigem kubischen Epithel. Alle Veränderungen sind im Fundustheil des Magens am stärksten, im Pylorustheil am geringsten ausgeprägt. Nur die hyalinen Schollen sind in letzterem in ganz enormer Menge vorhanden.

Diagnose: Gastritis chronica atrophicans

II. Darmschleimhaut: Im ganzen Dünndarm findet sich ein sehr beträchtlicher Ausfall an Drüsensubstanz. Starke kleinzellige Infiltration; dasselbe in geringem Maasse im Dickdarm."

Im anderen Fall — Fall Gerlach — nahm ich selbst die Untersuchung der Magenschleimhaut vor und fand an den Hämatoxylin-Eosin-Präparaten im Wesentlichen dieselben Verhältnisse wie die oben beschriebenen, nur konnte ich hier keine cystisch erweiterten Hohlräume constatiren. In beiden Fällen — und das ist hier das, worauf es in Hinsicht auf die bekannten Fälle von Fenwick, Sakaky und den späteren Fall von Eisenlohr ankommt — handelte es sich nicht um eine primäre, die Anämie inducirende Atrophie der Magenschleimhaut, sondern um Veränderungen, welche als Folgeerscheinungen des Darniederliegens der Nahrungsaufnahme zu deuten waren.

Es scheint, dass wir im Punkte der Aetiologie der Spinalerkrankungen der schweren Anämie nicht weiter kommen sollen, wenn wir uns die Thatsache klar machen, dass seit meiner zweiten Arbeit über das Thema aus dem Jahre 1895 alle folgenden Autoren, ebenso wie diese meine neuen zwölf Fälle, kein weiteres Licht gebracht haben; meine damals aber bereits gemachte Bemerkung, dass die von früheren Autoren relativ nicht selten festgestellten ätiologischen Momente des Blutverlustes, einer Taenia, eines chronischen Magen- und Darmkatarrhs doch wohl weniger häufig sind, als man nach dem bis dahin immerhin noch kleinen einschlägigen Material zu meinen berechtigt war, hat sich an dem seither reichlich zugeflossenen Beobachtungsmaterial vollauf bestätigt.

Es lehrt das neu beigebrachte Material, dass auch langsam verlaufene schwere Fälle, die klinisch sowohl wie anatomisch ein denkbar reines Schulbild der Anaemia perniciosa dargeboten hatten, Veränderungen im Rückenmark vermissen liessen — Fall Reineke — oder nur incipiente Veränderungen — Fall Gerlach — zeigten, dass andererseits in kurzer Zeit abgelaufene Fälle — Fall Wilke — bereits ausgesprochene Herdveränderungen aufweisen können. Blutverlust allein — das zeigen die drei obigen einschlägigen Fälle — scheint, auch wenn anatomisch an den Organen der gesammte

Digitized by Google

— Fall Busse — oder ein Theil des Befundes der perniciösen Anämie erhoben wird — Fall Trottner —, nicht zu Spinaldegenerationen zu führen, diese Thatsache stimmt auch sehr wohl überein mit der heute ja noch acceptirten ursprünglichen Lichtheim'schen Anschauung, dass die Anämie und die Spinalerkrankung coordinirte Folgezustände einer — nicht näher bestimmten — Krankheitsnoxe seien. Im Lichte dieser Thatsache, dass einfache — in unserem Fall durch Blutverlust erzeugte — Anämie in Bezug auf das Rückenmark keinen Effect übt, erscheinen uns auch die negativen Versuche von Voss, der experimentell Anämie durch Glycerin, Toluylendiamin, Pyrogallol bei Thieren erzeugte, begreiflich.

Unser Fall Mahlke beweist, dass einzelne Formen von secundärer Anämie — in diesem Fall chronische interstitielle Nephritis — zu denselben Rückenmarksveränderungen führen können, wie die einer perniciösen Anämie; ferner beweist der Vergleich des Befundes intra vitam und post mortem in einer Reihe der obigen Fälle — die, wenn ich auch, um nicht zu ermüden, nur das Allernöthigste aus den grösstenteils sehr eingehenden Krankengeschichten mitgetheilt habe, alle genau und häufig speciell auf die Blutverhältnisse untersucht waren —, dass der klinische Blutbefund nicht alle Einzelheiten dessen, was bei der perniciösen Anämie vorkommen kann, zu zeigen braucht, um das Recht auf die Diagnose „Anaemia perniciosa" abzuleiten.

Von klinischen Symptomen war in meinen Fällen nichts Wesentliches zu verzeichnen gewesen; in drei Fällen — Hansen, Artmer, Wilke — hatten die Patienten über quälende Parästhesien in den Händen und Fingern geklagt, in einem Fall — Wilke — war zuletzt beiderseits der Patellarreflex nicht auszulösen gewesen: das war aber die ganze klinische Ausbeute; es soll besonders hervorgehoben werden, dass in der grösseren Mehrzahl der Fälle sorgfältig auf die nunmehr ja bekannten Symptome gefahndet wurde. Es kann angesichts der negativen, der nur incipienten und der vier weiter vorgeschrittenen, immerhin aber durchaus noch geringgradigen Fälle nicht überraschen, dass sich die Rückenmarksdegenerationen klinisch nicht äusserten.

Eins der häufigsten und frühesten klinischen Zeichen sind bekanntlich die Parästhesien, und darf man, wo diese in hartnäckiger Weise bestehen, bei Fällen schwerer Anämie immerhin sich berechtigt halten, einen Rückenmarksprocess zu supponiren. Dass der Ausfall der Patellarreflexe im Fall Wilke nicht als durch eine Veränderung des Rückenmarksquerschnitts bedingt aufzufassen ist, ergiebt sich daraus, dass Herde im Lendenmark nicht gefunden wurden, und die Thatsache, dass die hinteren Wurzeln mittelst der Marchi-Methode reich-

Digitized by Google

liche Schollenbildung zeigten, darf nicht in diesem Sinne gedeutet werden, denn in mehreren Fällen fanden sich, wie die Durchsicht der obigen Fälle zeigt, dieselben Marchi-Schollen in den einstrahlenden hinteren Wurzeln, ohne dass das Westphal'sche Zeichen zu Stande gekommen war.

Ich komme damit auf das, was uns die Marchi-Methode für unsere Fälle lehrt*). Ich habe schon eingangs dieser Arbeit bemerkt, dass Bödeker und Juliusburger zuerst diese für den Nachweis frischer Degenerationen wichtige Methode in einem Falle angewendet hatten und in der Lage waren, neben den localen Herddegenerationen auch ein diffuse Schwarztüpfelung zu constatiren; sie fanden ebensolche im Facialiskern, der sonst intact war. Göbel hat sodann an dem Material des Eppendorfer Krankenhauses fünf Fälle auch nach Marchi untersucht; er fand nur in einem Fall keine Schollenbildung, in den anderen vier diffuse Tüpfelung und Schollen, und zwar waren dieselben durchweg stärker ausgesprochen in der weissen Substanz als in der grauen Substanz; in allen Fällen, in denen er Marchi-Degenerationen nachweisen konnte, fanden sich auch anderweitige, zum Theil ganz incipiente, zum Theil weiter vorgeschrittene, wenngleich auch nicht sehr hochgradige Veränderungen vom bekannten Typus.

Mit diesen Befunden decken sich in erfreulicher Weise meine eigenen Feststellungen: in Fällen, in denen die Borax-Carmin- und van Gieson-Färbung sowie die Behandlung nach Weigert-Pal normale Verhältnisse zeigte, war auch die Marchi-Methode nicht im Stande, Degenerationen aufzudecken, in allen Fällen jedoch, die sich nach der ersten Methode als Frühfälle oder Mittelfälle documentirten, wurden auch Marchi-Degenerationen nicht vermisst. Durchweg war die weisse Substanz dichter besät mit jenen Tüpfelchen und Schollen, als die graue Substanz, die sogar in einzelnen Fällen gar keine schwarzen Pünktchen zeigte; nur in einem Falle (Fall 10, Wilcke) fanden sich stärkere Marchiveränderungen in der grauen Substanz; die hinteren Wurzeln und die die Basis der grauen Vorderhörner verbindende „vordere Commissur" zeigten sich regelmässig besonders dicht besät mit den kleinen Schollen; Göbel (l. c.) hat nach meiner Meinung vollkommen Recht, wenn er sich grosser Vorsicht befleissigt in der Annahme, dass jene durch die Marchi-Methode noch nachzuweisende Affection der Hinterwurzeln heranzuziehen sei für den Ausfall des Patellarreflexes,

*) Im Betreff der Beurtheilung der „Marchi-Befunde" kann ich mich Flatau's und Kirchgässer's (Dtsche Zeitschr. f. Nervenheilk. 1898. Bd. 13. H. 1 und 2) zur Vorsicht mahnenden Bemerkungen durchaus anschliessen; erst eine längere Beschäftigung mit ihr ist für eine erspriessliche Verwerthung dieser Methode unbedingt erforderlich (Ztschr. f. klin. Med. Bd. 33).

Digitized by Google

den er in dreien seiner Fälle nachweisen konnte. Um so mehr war Göbel[16]) dazu berechtigt, als er selbst in einem von ihm untersuchten und publicirten Fall von Landry'scher Paralyse sich von der Incongruenz der klinischen Symptome und der Marchi-Befunde überzeugt hatte. Dieselbe Erfahrung hatte schon vorher Hoche[17]) gemacht, der im intramedullären Verlauf des ganzen Facialis in einem Falle von amyotrophischer Lateralsklerose, bei welchem der Facialis klinisch normal functionirt hatte, typische Marchi-Degenerationen fand, und neuerdings musste Luce[18]) bei einem Fall von Diphtherie, in dem er post mortem das Rückenmark nach Marchi untersuchte, zu derselben Anschauung gelangen, nämlich dass die mit dieser Methode durch die Affinität der Osmiumsäure zu den irgendwie veränderten markhaltigen Nervenfasern nachgewiesene Alteration des Nervengewebes keineswegs der anatomische Ausdruck für klinische Functionsstörungen ist, und dieselbe Erfahrung hatte ich bereits vor zwei Jahren, als ich mit dieser neuen Untersuchungsreihe von Fällen schwerer Anämie begann, gemacht. Ich bin überzeugt, dass die Anschauung bald eine allgemeine sein wird, dass die Marchi-Degenerationen allein uns nur den Schluss erlauben auf das Bestehen einer trophischen Alteration, nicht aber einer functionellen Schädigung der Nervenelemente. Von diesem Gedanken ausgehend, habe ich vor $1\frac{1}{2}$ und 1 Jahr drei Fälle von foudroyant verlaufener allgemeiner Miliartuberculose untersucht, Fälle, in denen eine schwere Störung im Allgemeinbefinden, auf der Basis der schweren allgemeinen Infection, zu constatiren gewesen war, ohne dass es zu klinischen Ausfallssymptomen seitens des Nervensystems gekommen war.

Fall I. Emil Huet, 43 Jahre alt, Instrumentenmacher. Aufgenommen 19. Juli 1897 † 22. Juli 1897.

Pat. hatte vor ca. 1 Jahr eine geringe Hämoptoë, erkrankte vor 4 Wochen mit Fieber, Husten, starken Schweissen, Schüttelfrösten.

Bei der Aufnahme bestand Fieber, diffuser „feinblasiger Katarrh" auf den Lungen, Milzvergrösserung, Auftreibung des Abdomens; ophthalmologisch wurden Tuberkel der Chorioidea constatirt. Exitus nach 4 Tagen.

Anatomisch finden sich alte tuberculöse Indurationen in beiden Lungenspitzen, eine glattwandige Caverne im rechten Oberlappen, dicht stehende miliare Tuberkel in allen Lungenlappen, miliare Tuberkel auf dem Endocard, in der Milz, in der Leber, in den Nieren, in der Thyreoidea, im Plexus choroides des Hirns, auf den Chorioideae.

Fall II. Auguste von Deventer, 11 Jahre alt. Aufgenommen 5. Mai 1897 † 7. Mai 1897.

Pat. kam völlig benommen auf die Station und blieb bis zu dem nach 3 Tagen erfolgten Exitus in demselben benommenen Zustand.

16) Münch. medicin. Wochenschr. 1898. Nr. 32.

17) Neurolog. Centralblatt. 1897. Nr. 6.

18) Deutsche Zeitschr. f. Nervenheilk. 1898.

Digitized by Google

Es konnte nur constatirt werden: Anämie und leichte Cyanose, sehr frequente Respiration, hohes Fieber, diffuses feinblasiges Rasseln in allen Lungenpartien, etwas Sputum, das reichlich Tuberkelbacillen enthielt keine Zeichen von Meningitis.

Die Section zeigte: peribronchitische Herde in beiden Oberlappen, dicht gestellte miliare Tuberkel in beiden Lungen, in der Milz, den Nieren, der Leber, auf der Darmserosa, in der Thyreoidea.

Fall III. Emma Bluhm, 12 Jahre alt. Aufgenommen 5. November 1897 † 7. November 1897.

Schwer benommenes, dyspnoisches, leicht cyanotisches Kind mit hohem Fieber, diffusem feinblasigen Katarrh der Lungen. Exitus am dritten Tage des Krankenhausaufenthaltes.

Die Section ergab: Verkäsung der Bronchial- und Mesenterialdrüsen und disseminirte Miliartuberculose des Endocards, der Lungen, der Schilddrüse, der Milz, der Leber, der Nieren, der Serosa des Darms.

In allen drei Fällen fanden sich ganz diffus in allen Partien des Querschnitts der weissen Substanz kleine schwarze Schollen, regellos eingestreut; die Schollen sassen theils in den Markringen, sie ganz oder theilweise ersetzend, theils füllten sie die gesammten Nervenquerschnitte aus, theils lagen sie zwischen den Nervenfasern; besonders zahlreich waren auch hier die grösseren und kleinen Kugeln in den einstrahlenden hinteren Wurzeln (s. Figur 3, Taf. IX—X), ohne dass ein Oedem der hinteren Partien der hinteren Rückenmarkshälfte (s. Minnich's Ausführungen) vorlag, während sie in der vorderen und hinteren grauen Substanz nur sehr spärlich sich fanden und nur in Form kleiner und kleinster Pünktchen auftraten; in der vorderen Commissur zeigten sie sich wieder sehr zahlreich. Hiernach scheint sich, auf die Fälle schwerer Anämie angewandt, zu ergeben, dass die Marchi-Methode uns enthüllt, dass die Trophik des gesammten Rückenmarks in allen seinen Theilen, und zwar mehr in der weissen als in der grauen Substanz, bei dieser Krankheit da, wo es bereits zu localen spinalen Veränderungen gekommen ist, leidet; weitere Schlüsse erlauben meines Erachtens die Marchi-Befunde bei perniciöser Anämie nicht, wohl aber zeigen auch sie ihrerseits, dass die primäre integrirende Erkrankung der grauen Substanz nicht die ihr von Rothmann zugeschriebene Wichtigkeit besitzt.

In dem einzigen Fall, in dem eine stärkere Marchi-Schollenbildung in der grauen Substanz (Fall Wilcke) nachgewiesen wurde, war diese am grössten im Lendenmark, wo Veränderungen der weissen Substanz fehlten. Für das Studium dieser Frage sind begreiflicher Weise gerade die Frühfälle, wie ich das bei einer früheren Gelegenheit bereits einmal ausführte, heranzuziehen, und es ist deshalb gerade das in dieser Arbeit vorliegende Material hierfür geeignet. Denn billiger Weise darf man doch verlangen dass diejenigen Rückenmarkstheile, deren primäre Erkrankung die sicht-

Digitized by Google

bare Schädigung an anderen Rückenmarksantheilen erzeugen soll, bereits früh und ebenfalls sichtbar afficirt sind. Hier sahen wir nun, dass die graue Substanz in unseren Fällen theils gar nicht, theils entschieden geringer als die weisse Substanz afficirt war. Zu derselben Ansicht sind auch die nach Rothmann untersuchenden Autoren gekommen, die theils nur sehr geringe und nicht integrirende Veränderungen fanden, theils die Veränderungen nicht als den Ausgangspunkt der Degenerationen in der weissen Substanz auffassten: ich nenne hier Teichmüller, Bastianelli, Bödeker und Juliusburger, von Voss, Göbel.

Wenn Rothmann für die in seinen drei Fällen gefundenen hochgradigen Erkrankungen der Seitenstränge die Alteration der grauen Substanz verantwortlich macht, so ist doch zu erinnern an das Missverhältniss zwischen den hochgradigen atrophischen Degenerationen in der vorderen grauen Substanz und den geringfügigen Rareficirungen bestimmter Theile der weissen Stränge, wie es bei Poliomyelitis anterior chronica Oppenheim, Nonne, Dejerine u. A. gefunden haben, und wenn Rothmann darauf recurrirt, dass Westphal, Sioli, auch neuerdings Jacob und Karl Mayer[19]) bei combinirten Strangerkrankungen eine Erkrankung der grauen Substanz fanden, so war diese in den Fällen eine so geringe, wie sie bei jedem chronischen ausgedehnten Rückenmarksprocess vorkommen kann resp. vorkommt, eine Thatsache, die im Licht der bisher herrschenden Neuron-Theorie selbstverständlich erscheint, denn wo Functionsausfall ist, muss auch die Trophik des die Bahnen beherrschenden und ernährenden Centrums leiden; ich glaube also, dass das Causalitätsverhältniss auch in Rothmann's Fällen umgekehrt liegt.

Dass die Erkrankung der mittleren Wurzelzonen in den Hintersträngen keine secundär durch eine Erkrankung der Intervertebralganglien bedingte ist, das ist durch frühere Untersuchungen von mir, in denen ich in einem Fall mit hochgradiger Hinterstrangserkrankung die Intervertebralganglien normal fand, bewiesen worden, und das hat in erfreulicher Bestätigung neuerdings wieder Göbel in zwei nach dieser Richtung untersuchten Fällen nachgewiesen.

Auch die nach Nissl gefärbten Ganglienzellen waren in meinen Fällen zum grössten Theil sicher als normal anzusprechen, und in den einzelnen Fällen, wo sie gebläht erschienen, die Nissl'sche Körnung undeutlich nach dem Centrum zu aufgelöst erschien, wo der Kern wandständig sich zeigte oder überhaupt nicht deutlich zu erkennen war, war die Annahme durchaus nicht von der Hand zu weisen, dass gerade das umgekehrte Verhältniss vorlag, nämlich in Folge der schweren Allgemeinerkrankung die Trophik der Zellen herabgesetzt und es so

19) Beitr. z. klin. Med. u. Chir. Heft 4. 1894.

Digitized by Google

zu sichtbaren Veränderungen gekommen war; so fasst auch Göbel die in seinem Fall IV, einem sehr schweren Fall, gefundenen, durchaus nicht hochgradigen Veränderungen der Ganglienzellen als „Kachexie der Ganglienzellen" auf.

Manche Autoren, die die Frage der spinalen Degenerationen bei schwerer Anämie in den letzten vier Jahren bearbeitet haben, haben zahlreichere Blutungen im Rückenmark gefunden, ich nenne nur Rothmann, Teichmüller und von Voss; andere Forscher, wie Petrén, Bastianelli und Göbel, fanden nur hie und da Hämorrhagien. v. Voss präcisirte seine Meinung deutlich dahin, dass den in seinen Fällen zum Theil ziemlich hochgradigen Hämorrhagien in den Vorderhörnern keine ätiologische Bedeutung für die anderweitigen Alterationen der Rückenmarkssubstanz beizumessen sei, während Rothmann hierzu geneigt scheint und Teichmüller den Hämorrhagien eine wesentliche Rolle für die Entstehung der Degenerationsherde zumass.

Es ist nöthig, dem gegenüber zu betonen, dass auch die ersten, noch um Minnich's Untersuchungen sich gruppirenden Autoren in den Blutungen nur ein mehr oder weniger häufiges Begleitmoment sahen; meine neueren Früh- und Mittelfälle beweisen endgültig, dass diese Auffassung die richtige ist, denn ich fand nur ganz vereinzelt — Fall Gerlach — unbedeutende Blutungen auf dem Rückenmarksquerschnitt. Es erscheint geradezu auffallend, dass die zu kleineren und grösseren Blutungen so disponirende „perniciöse Anämie" das Rückenmark in dieser Beziehung in so geringem Grade befällt. Es liegt hier offenbar eine Analogie zu einer anderen, ebenfalls mit Disposition zu Blutungen einhergehenden Bluterkrankung, nämlich der Leukämie, vor. In zwei Fällen, die ich vor 2 Jahren publicirte, hatte ich, wie 1884 bereits Schultze[20]), disseminirte — nicht zahlreiche — kleine acut-myelitische Herde gefunden, und keine Blutungen. In zwei neuerlich untersuchten Fällen fand ich überhaupt keine Anomalie bei der mikroskopischen Untersuchung und speciell wieder keine Blutungen.

In seiner grundlegenden Arbeit hat Minnich die Gefässe erkrankt gefunden, ich selbst dann in zwei weit vorgeschrittenen Fällen und in mehreren der später von mir untersuchten Fälle, darunter auch in ganz frühen Fällen. Keiner der späteren Untersucher hat es unterlassen, auch auf diesen Punkt das Augenmerk zu richten, nur das Resultat war ein verschiedenes, wie ich bereits oben gezeigt habe. In den oben berichteten Fällen fand ich in den negativen Befund bietenden, über-

20) Neurol. Centralblatt 1884. S. 195.

Digitized by Google

einstimmend mit meinen früheren Erfahrungen und denen der übrigen Untersucher, niemals Gefässalterationen, in den Frühfällen dieser Reihe fand ich, entgegen früher von mir gemachten Erfahrungen, ebenfalls keine Veränderungen, in den weiter vorgeschrittenen Fällen andererseits fand ich zweifellose Veränderungen und durchweg wieder ein so geradezu frappantes locales Verhältniss der Herde zu den Gefässen, dass in mir die Auffassung, die Vertheilung der Rückenmarksdegenerationen bei der perniciösen Anämie finde hier ihre Erklärung, durchaus befestigt wird, entgegen Rothmann und Bastianelli. Gewiss hat Bastianelli Recht, wenn er hervorhebt, dass dieselben Gefässerkrankungen sich auch bei anderen Rückenmarkskrankheiten in degenerirten Partien finden, und dass man ihrer ätiologischen Werthbeimessung skeptisch gegenüberstehen müsse, weil man — Bastianelli wie Andere, so auch Göbel und wie ich neuerdings selbst — bei incipienten Fällen normale Gefässe finde. Wenn man aber immer wieder von Neuem Bilder findet, wie ich sie in Fig. 1 hier abbilde, so müsste man den Thatsachen Zwang anthun, wenn man nicht ein ursächliches Verhältniss annehmen wollte. Sicher wird doch das hypothetische Toxin, dem noch Niemand auf die Spur gekommen ist, durch das Blut, also in den Blutgefässen transportirt; da ist doch nichts näher liegend, als anzunehmen, dass der Transportweg die Bahn der Erkrankung vorzeichnet. Diesem Eindruck haben sich von den in letzter Zeit sich mit unserem Thema beschäftigenden Forschern auch Bödeker und Juliusburger nicht entziehen können; selbstredend vermischt sich dieses klare und sich gewissermassen der Deutung aufdrängende Bild in den weit vorgeschrittenen Fällen, wo man massige, selbst den ganzen Querschnitt bedeckende Degenerationen — wie ich es in zwei Fällen sah — constatirt, und wo man den Entwicklungsgang als solchen nicht mehr erkennen kann; brauchbare Zustandsbilder liefern aber nur die Früh- und Mittelfälle. Der Annahme, dass die Blutbahn den Weg für die Herderkrankungen im Rückenmark vorzeichnet, steht auch die Thatsache, dass innerhalb der Herde zuweilen gesunde Gefässe gefunden werden, durchaus nicht hinderlich im Wege; können wir denselben doch mikroskopisch ebensowenig ansehen, ob sie eine abnorme Durchlässigkeit für krankheitserregende Ursachen, in diesem Falle wohl ein Toxin, besitzen, wie wir im Beginn von Entzündungen den Gefässen es ansehen können, dass sie abnorm durchlässig geworden sind; immerhin will ich darauf hinweisen, dass ich in einigermassen vorgeschrittenen Fällen Gefässveränderungen niemals vermisste, dass auch Rothmann in seinen drei Fällen*) die Gefässwan-

*) Auf die Berechtigung, diese Fälle überhaupt hier anzuziehen, komme ich weiter unten zurück.

Digitized by Google

dungen als verdickt beschreibt, und dass auch von Voss in allen drei Fällen, in denen er das Rückenmark erkrankt fand, auch die Gefässwandungen abnorm fand, und ebenso Göbel in den zwei Fällen, in denen er stärkere Degenerationen auf dem Querschnitt fand, die Gefässwandungen als nicht mehr normal ansprach: es scheint somit bei weitem die grössere Anzahl der Untersucher die ursprünglichen Anschauungen von Minnich und mir zu acceptiren. Wir dürfen wohl annehmen, dass zuerst das hypothetische Gift, das die Anämie macht und die Rüchenmarksveränderung erzeugt, diese Schädigung im Rückenmark, der Blutbahn folgend, setzt, ohne die Bahnen selbst nachweislich zu verändern, dass jedoch ein längerer Contact mit den Gefässwandungen sie alterirt, und dass nun ihrerseits wieder diese Gefässerkrankungen zur Schaffung eines Circulus vitiosus beitragen, wie es die uns jetzt wieder in zwei Fällen so klar vor Augen gekommenen Thrombosen mit den sich daran anschliessenden „Erweichungen" darstellen.

Von der Idee ausgehend, dass es bei Krankheiten, die anerkanntermassen die Metastasen auf dem Wege der Blutbahn machen, vielleicht gelingen würde, ähnliche Herderkrankungen im Rückenmark zu finden, habe ich sodann im Laufe der letzten zwei Jahre, neben den Untersuchungen der „anämischen" Rückenmarke, auch fortlaufend Rückenmarke von Fällen von Endocarditis ulcerosa und Fällen von anderer Sepsis untersucht.*)

In vier Fällen von Endocarditis ulcerosa fand ich zunächst keine nennenswerthe Anomalie.

Fall 1. Gottfried Ribitzki, 40 Jahre, Arbeiter. Aufgenommen 30. November 1896 † 5. December 1896.

Erkrankte vor 3 Wochen mit Magenbeschwerden und Herzklopfen. Allmähliche Zunahme der Beschwerden, Besserung und Rückkehr der Beschwerden.

Patient kommt in sehr elendem schwachem Zustande auf, subdelirös, leicht cyanotisch; hohes Fieber, schwache Herzaction, vereinzelte kleine Hautblutungen, am Herzen auscultatorisch nichts Sicheres. Pat. wurde dann bei Febris continua völlig bewusstlos, am Herzen traten Geräusche auf, leichte Albuminurie und Incontienz sowie meningeale Symptome traten hinzu und 6 Tage nach seiner Aufnahme ins Krankenhaus erfolgte der Exitus.

Bei der Section fand sich: Endocarditis ulcerosa aortica et mitralis, Embolia septica renum, Nephrolithiasis et Nephritis parenchymatosa, Bronchopneumonia lobi superioris dextri, Meningitis purulenta cerebralis et spinalis.

Aus den Klappenauflagerungen und aus dem meningitischen Eiter wuchsen Fränkel'sche Diplokokken.

---

*) Diese Fälle wurden theils nur nach van Gieson und mit Borax-Carmin, theils auch nach Marchi untersucht.

Digitized by Google

In diesem Fall von Sepsis (Endocarditis ulcerosa) fand sich bei der mikroskopischen Untersuchung des Rückenmarks ausser einer mässig starken zelligen Infiltration der Pia mater keine sichere Anomalie.

Nissl: Im Dorsal- und Lendenmark zahlreiche Zellen normal; eine ganze Reihe von Zellen zeigen: Kern wandständig, Kernfigur nicht deutlich, Nissl-Körper nur am Rande der etwas geblähten Zellen deutlich, während nach innen zu die Nissl-Körper aufgelöst erscheinen; in den Protoplasmafortsätzen sitzen normale Nissl-Körper. Im Halsmark sind diese abnormen Zellen sehr spärlich vertreten.

Marchi: Spärliche, aber ganz diffuse schwarze Schollen auf dem gesammten Querschnitt der weissen Substanz; in der vorderen Commissur und besonders in den einstrahlenden hinteren Wurzeln ziemlich zahlreiche Degenerationsherde.

Fall 2. Paul Rosenthal, 26 Jahre, Arbeiter. Aufgenommen 10. Februar 1897 † 15. April 1897. Patient litt, ohne dass eine Ursache trotz eingehendster Bemühungen zu eruiren war, an einem schweren und hartnäckigen Darmkatarrh. Allmählich führte dieses Leiden zu starker Abmagerung, erheblicher secundärer Anämie, hochgradiger Prostration. Zwei Wochen vor dem Tode begann er hoch zu fiebern, klagte über Schluckbeschwerden. Es entwickelte sich dann das Bild der Sepsis: hohe Continua, Benommenheit mit Delirien, Cyanose, bronchopneumonische Erscheinungen auf beiden Lungen, Milzschwellung, Albuminurie, Hautblutungen.

Die Section ergab Schwellung der Milz und Nieren, bronchopneumonische Herde in beiden Lungen, fibrinös-eitrige Pleuritis über beiden Unterlappen, markige Schwellung der meseraischen Lymphdrüsen mit centraler Nekrose. Aus der Milz und den Lymphdrüsen wurden Culturen von Streptococcus pyogenes aureus gezüchtet. Als Ausgangspunkt der Sepsis fand sich auf der hinteren Rachenwand ein mit nekrotischen Rändern versehenes, ca. thalergrosses, unregelmässig gestaltetes Ulcus, ferner ausgedehnte Nekrosen an der hinteren Fläche des weichen Gaumens und des Rachens sowie am freien Rand der Epiglottis.

In diesem Falle fand sich das Rückenmark mikroskopisch normal, nur die Marchi-Färbung zeigte auch hier, wohl als feines Reagens auf die bestehende allgemeine Herabsetzung der trophischen Verhältnisse des Nervengewebs in dem schwer allgemein inficirten Organismus, diffuse leichte Schwarztüpfelung in zahlreichen Markscheiden der weissen Substanz in Hinter-, Seiten- und Vordersträngen und in ganz spärlichem Grade auch der grauen Substanz. Auch hier waren die einstrahlenden hinteren Wurzeln und die vordere Commissur wieder am stärksten befallen.

Fall 3. Minna Sprengel, 50 Jahre, Arbeitersfrau. Aufgenommen 28. November 1896 † 17. December 1896.

Früher im Wesentlichen gesund, erkrankte Patientin vor ca. 4 Wochen im Anschluss an eine starke Erkältung an Herzbeschwerden.

Digitized by Google

Bei der Aufnahme fanden sich die Symptome einer Endocarditis der Aorta und Mitralis. Pat. hatte hohes remittirendes Fieber, ab und zu Schüttelfröste; sie wurde icterisch; Milzschwellung liess sich nachweisen; es traten profuse Durchfälle auf. Zwanzig Tage nach ihrer Aufnahme ins Krankenhaus erfolgte der Tod.

Die klinische Diagnose einer von einer frischen Endocarditis ausgehenden Sepsis wurde durch die Section bestätigt. Dieselbe ergab: hochgradige frische endocarditische Auflagerungen auf den Aorta- und Mitralklappen, Milztumor, Trübung von Nieren- und Leberparenchym, bronchopneumonische Herde in beiden Lungen.

Die mikroskopische Untersuchung des Rückenmarks — nach Marchi wurde nicht untersucht — ergab hier keinen von der Norm abweichenden Befund.

Fall 4. Theodor Hellmann, 40 Jahre, Kaufmann. Aufgenommen 4. December 1896 † 8. December 1896.

Seit einigen Jahren ist Patient Potator, vor ca. einer Woche begann er über Schmerzen im linken Ohr zu klagen und begann dann zu deliriren, nachdem er einige Tage vorher an allerlei diffusen „rheumatischen" Beschwerden gelitten hatte.

Pat. fieberte hoch, delirirte. Das linke Trommelfell erschien grauroth, eingezogen, ohne Reflexe. Ueber den Lungen fand sich ein diffuser grober Katarrh. Nach zwei Tagen fing Pat. an zu collabiren, wurde leicht cyanotisch, klagte über Herzklopfen, es trat ein lautes systolisches Geräusch an der Herzspitze auf, dabei beschleunigte und ganz unregelmässige Athmung; Schwellung und Röthung über dem linken Sternoclaviculargelenk; Augenhintergrund ohne Befund; keine meningitischen Symptome.

Unter neuer Fiebersteigerung und schwerer Benommenheit erfolgte am fünften Tage der Exitus.

Die klinische Diagnose „Endocarditis septica" wurde durch die Section bestätigt, die eine Endocarditis verrucosa et ulcerosa der Aorta- und Mitralklappen, fettige Degeneration des Myocards und Herzdilatation, Lungenödem, eitrigen (metastatischen) Erguss in das linke Sternoclaviculargelenk, embolische Herde in den Nieren, Eiter im linken Mittelohr und den Cellulae mastoid., Empyem des Antrum frontale, sphenoid. und Antr. Highmori, Meningitis cerebri und Abscess im linken Occipitallappen ergab. In dem meningealen Eiter sowie in dem Eiter im Mittelohr fand sich Diplococcus lanceolatus im Trockenpräparat.

Auch in diesem Fall, in dem die Sepsis eine so allgemeine gewesen war, fand ich im Rückenmark keine krankhaften Veränderungen an den mit Borax-Carmin, nach Weigert-Pal und nach Nissl gefärbten Präparaten. Marchi-Präparate wurden in diesem Falle nicht angefertigt.

In den nun folgenden Fällen fanden sich als pathologisch zu deutende Veränderungen.

Fall 5. Anna Klippe, 35 Jahre, Arbeitersfrau. Aufgenommen 5. December 1896 † 13. December 1896.

Digitized by Google

Nach einer am 6. August durchgemachten schweren Geburt mit sehr profuser Nachblutung entwickelte sich bei Patientin ca. zwei Monate später ein häufig wiederkehrendes Fieber, stets von Schüttelfrost eingeleitet; dieser Zustand brachte Pat. sehr herunter, so dass sie zuletzt schwer krank wurde.

Bei der Aufnahme war sie äusserst anämisch, leicht icterisch frequent — aber ohne Hinderniss — athmend (im linken Oberlappen wurde eine tympanitische Dämpfung mit unbestimmtem Athmen constatirt); keine Hautblutungen, am Cor schwache unbestimmte Geräusche, Milz vergrössert, im Urin Albumen und mikroskopische Zeichen von Nephritis. Die Blutuntersuchung ergab die Zeichen einer einfachen schweren Anämie.

Pat. lag acht Tage im Krankenhaus bis zum Exitus; während dieser Zeit erfolgte jeden zweiten Tag unter starkem Schüttelfrost ein hoher Temperaturanstieg; der Icterus nahm zu, ebenso die Milzschwellung; am Cor traten bei Fortdauer der nicht bestimmt zu deutenden Geräusche die Zeichen extremer Schwäche auf; ein Anhalt für eine Erkrankung der Genitalien als Ausgangspunkt fand sich ebensowenig wie für eine solche seitens der Ohren- oder der Halsorgane.

Die Section zeigte, dass es sich um eine chronische Septicopyämie gehandelt hatte: auf der Tricuspidalis fand sich in colossaler Ausdehnung ein — fast hühnereigrosser — festaufsitzender polypöser, lappig gestalteter, roth und weiss gefärbter Pfropf, ferner ein Abscess im Oberlappen der linken Lunge; demselben in der Ausdehnung entsprechend sämmtliche kleine und kleinste Lungenarterien durch rothe, kleine, festhaftende Pfröpfe verstopft; Trübung und Verfettung des Parenchyms der Leber und der Nieren; Milztumor. Organe des kleinen Beckens ohne Besonderes, in den Beckenvenen keine entzündlichen Processe mehr nachweisbar.

Die mikroskopische Untersuchung ergab: Im Herzthrombus Bacillus mucosus und Streptococcus pyogenes aureus. In der Milz Diplokokken und Staphylokokken.

In diesem Fall von chronischer Septicopyämie, ausgegangen von einer Endocarditis ulceserosa, ergab die mikroskopische Untersuchung des Rückenmarks: In Weigert-, Borax-Carmin-, Gieson-Präparaten sieht man im mittleren Halsmark in der mittleren Wurzelzone längsgestreckte Gruppen von gequollenen Fasern; sie bieten die bekannten Bilder aller Uebergänge von geringer Quellung des Marks und der Axencylinder bis zu starker Blähung und Degeneration der Fasern.

In Nissl-Präparaten vorzügliche Ganglienzellen, keine Trübung und Blähung, die Fortsätze sind normal.

In Marchi-Präparaten sieht man in allen Abschnitten der weissen Substanz, ziemlich gleichmässig vertheilt, schwarze degenerirte Fasern, in der grauen Substanz nur hier und da kleine Klümpchen und Schollen, im Ganzen ist die graue Substanz als normal anzusprechen. Hintere und vordere Wurzeln frei. Gefässe nicht nachweisbar afficirt.

Digitized by Google

Fall 6. Martin Kasten, 30 Jahre, Gastwirth. Aufgenommen 22. Mai 1896 † 24. Mai 1896.

Hat früher einmal Gelenkrheumatismus gehabt und ist wegen Herzfehler vom Militär freigekommen; wurde Potator; seit längerer Zeit an Magen-Darmbeschwerden leidend, wurde in den letzten Tagen schwer krank, bekam Hautblutungen.

Patient kommt hoch fiebernd auf, mit urticariaartigem Exanthem, einzelnen Petechien der Haut, systolischem, blasendem Geräusch am Cor, fängt bald an zu deliriren.

Auf der gesammten Körperoberfläche entwickelten sich dann zahlreiche Petechien, sogar auf dem Zahnfleisch. Die Urticaria bildete sich zurück, im Centrum der älteren Petechien zeigten sich dann Eiterpunkte. Das systolische Geräusch am Herzen blieb constant; Zeichen grosser Herzschwäche und ausgedehnten feuchten Katarrhs auf den Lungen. Der Tod erfolgte am dritten Tage seines Krankenhausaufenthaltes.

Aus dem intra vitam entnommenen Blut wurde das Serum im Brutschrank abgeschieden und eine Maus damit intraperitoneal geimpft. Dieselbe blieb gesund. Im Deckglaspräparat des Serums fand sich nichts Besonderes.

Die Section ergab am Herzen die Reste einer alten Endocarditis mitralis, Endocarditis recurrens ulcerosa, embolische Hämorrhagien der Haut, der Nieren, des Darms, der Blase, des Magens, des Gross- und Kleinhirns, der Conjunctiva, der Retina. Culturen aus Milz, Nieren und den endocarditischen Auflagerungen lieferten Reinculturen von Streptococcus pyogenes aureus.

In diesem Fall, in dem es sich um ganz ausserordentlich zahlreiche septische embolische Hämorrhagien, ausgehend von einer ulcerösen Endocarditis, gehandelt hatte, fand sich bei der mikroskopischen Untersuchung des Rückenmarks im Halsmark im rechten Hinterhorn, an der Grenze der Clarke'schen Säule und der weissen Substanz, ein verstopftes grosses Gefäss; in seiner unmittelbaren Umgebung zeigten sich Blutungen, die das Gewebe zertrümmert hatten; die Blutungen reichten in die benachbarte weisse Substanz der Hinterstränge hinein, auch hier in ihrem Bereich das Nervengewebe zertrümmernd; mehrere weitere kleinere und grössere Blutungen fanden sich in der grauen Substanz der Vorderhörner und in den Seitensträngen.

Nach Nissl und Marchi wurde nicht untersucht.

Fall 7. Georg Seifert, 25 Jahre, Maler, aufgenommen den 13. Juli 1896 † 31. August 1896.

Patient machte vor zehn Jahren Gelenkrheumatismus durch, im Anschluss daran entwickelte sich ein Herzleiden. Vor fünf Wochen erkrankte er von Neuem an Schmerzen in der linken Schulter und im linken Ellenbogen, vor 3 Wochen wurde Patient schwer krank: hohes Fieber, Abgeschlagenheit, Apathie.

Bei der Aufnahme handelte es sich um einen anämischen und leicht cyanotischen, nicht ödematösen Mann. Auf der Körperoberfläche in grosser Ausdehnung vereinzelte punktförmige Hautblutungen. Herzaction sehr stark, die Herzdämpfung nach allen Richtungen etwas verbreitert, über der

Digitized by Google

Mitralis ein systolisches, über der Aorta ein diastolisches Geräusch. Carotidenpuls stark, Capillarpuls auf der Stirn; leichte Albuminurie. Hohes Fieber, kein Milztumor.

Nach zwei Wochen hatte der objective Befund sich nicht wesentlich verändert, Patient fieberte remittirend, war andauernd leicht benommen; die Herzgeräusche nahmen später an Intensität zu, die Petechien der Haut vermehrten sich. Auf den Retinae wurden keine Blutungen constatirt. Unter gleich bleibendem Bild sanken die Kräfte allmählich, auf den Lungen stellten sich bronchopneumonische Erscheinungen ein und sechs Wochen nach der Aufnahme ins Krankenhaus ging Patient zu Grunde.

Die Section ergab die Residuen einer alten Endocarditis der Aorta und Mitralis, frische, zum Theil zerfallene Pfröpfe auf beiden Klappen, Schwellung der Milz, Trübung des Parenchyms der beiden geschwollenen Nieren, herdförmige Abscesschen in den Nieren und multiple bronchopneumonische Herde in den Lungen, multiple Petechien auf den Pleuren und dem Endocard sowie dem Pericard.

Mikroskopische Untersuchung (Weigert, Borax-Carmin). Im rechten Hinterstrang, in der mittleren Wurzelzone, befindet sich ein typischer „myelitischer" Herd, ein weiterer ganz typischer acut-myelitischer Herd im Vorderseitenstrang, dicht neben dem Seitenhorn; in den Goll'schen Strängen sind die Nervenfasern reihenweise gebläht und geschwollen; im Centrum dieser „acuten Herde" findet sich wieder je ein grösseres Gefäss; einige gleiche Herde in der Wurzeleintrittszone beiderseits im oberen Lendenmark; im linken Hinterhorn in der Lendenschwellung eine grössere Blutung.

Es gelingt nicht, mit der Unna-Färbung (Methylenblau) Kokken in den Gefässen oder in den Herden nachzuweisen.

In diesem Fall, in dem es sich um eine im Anschluss an eine alte Endocarditis entstandene Sepsis handelte, in dem intra vitam multiple Hauthämorrhagien und bei der Section Petechien auf verschiedenen serösen Häuten sowie embolische Abscesse in den Nieren gefunden wurden, fanden sich kleine Hämorrhagien auch in der grauen Substanz (Hinterhorn), daneben aber kleine Herde vom Charakter der acuten Myelitis; diese Herde gruppirten sich, ebenso wie diejenigen der „perniciösen Anämie", um ein centrales Gefäss herum und zeigten ganz dasselbe Bild wie in den incipienten Fällen der spinalen Degenerationen bei Anämie; auch die Localisation zeigte eine überraschende Uebereinstimmung mit derjenigen, wie ich sie bei den Frühfällen der perniciösen Anämie nun bereits so oft nachgewiesen habe.

Fall 8. Sophie Seehase, 14 Jahre, Seemannstochter, aufgenommen den 4. November 1896 † 24. November 1896.

Patientin leidet schon seit einigen Jahren an morgendlichem Herzklopfen und Athemnoth. Ungefähr eine Woche vor ihrer Aufnahme erkrankte das Kind plötzlich mit Schüttelfrost und Erbrechen, war aber bald wieder wohl und stand auf. Diese Anfälle wiederholten sich dann mehrere Male.

Digitized by Google

Bei der Aufnahme war das Kind anämisch und im Gesicht leicht livide gefärbt; frequente oberflächliche Athmung. Am Herz hörte man ein lautes systolisches Geräusch an der Spitze, auf den Lungen liess sich eine diffuse feinblasige Bronchitis constatiren, die Milz war nicht als vergrössert nachzuweisen; keine Albuminurie; hohes Fieber.

Im Laufe der Beobachtung — die im Ganzen 21 Tage dauerte — bestand hohes Fieber von septischem Charakter; es traten Schüttelfröste auf, dabei profuse Diarrhöen; an verschiedenen Stellen der Haut kleine Petechien; dazu trat Albuminurie (ohne Formbestandtheile); auf der linken Lunge zeigten sich pneumonische Erscheinungen und unter zunehmender Schwäche und Apathie, ohne dass meningitische Erscheinungen hinzugetreten waren, starb das Kind am 24. September 1896.

Die Section bestätigte auch hier die Annahme einer „inneren Sepsis". Der Befund lautete im Auszug: Endocarditis valvulae mitralis et aortae recurrens. Sepsis universalis, Pneumonia lobi sup. sin. et lob. sup. medii dextri, Infarct. lienis et renum, Abscessus myocardii, Embolia arteriae iliacae sin. et hypogastr. dextrae.

Mikroskopische Untersuchung. Halsmark: In den Vorderhörnern starke Hyperämie, die Gefässe vollgestopft mit rothen Blutkörperchen, die Lymphscheiden der Capillaren ebenfalls; im linken Hinterhorn eine grössere Blutung um ein vollgestopftes Gefäss herum. In der mittleren Wurzelzone rechterseits ein kleiner Herd acut-myelitischer Nervenfaserquerschnitte um ein Gefäss herum gruppirt (s. Fig. 4). Im „Uebergangstheil" eine Blutung nach aussen vom linken Vorderhorn um ein Gefäss herum. In der Lendenanschwellung Blutungen in den Vorderhörnern; die Lymphscheiden der Capillaren vollgestopft von dicht gesäten Rundzellen.

Im mittleren Lendenmark im rechten Hinterstrang und der mittleren Wurzelzone eine herdförmige Ansammlung von myelitisch veränderten Nervenfasern, in unmittelbarer Nähe eines Gefässes.

Auch in diesem Fall von einer an eine recurrirende Endocarditis sich anschliessenden Sepsis fanden sich neben multiplen Blutungen in der grauen und weissen Substanz — Blutungen, die den Blutungen auf der Hautoberfläche äquivalent waren — wieder jene kleinen myelitischen Herde, und auch hier wieder in localem Zusammenhang mit Gefässen, sowie auch hier in einer Localisation, wie wir sie bei der perniciösen Anämie in den Frühfällen zu sehen gewohnt sind.

Fall 9. Henriette Schuldt, 40 Jahre, Arbeiterfrau. Aufgen. 8. Mai 1896 † 10. Mai 1896.

Patientin, vor zwei Wochen entbunden, kommt in septischem Zustand auf. Die Lochien waren widerlich süsslich riechend, nicht jauchig stinkend. Unter hyperpyretischer Temperatur erfolgte, nachdem 2mal Roux'sches Streptokokkenserum ohne Erfolg injicirt war, in tiefem Sopor der Exitus. Bemerkt wurde, während die vier Extremitäten völlig schlaff gelähmt waren, dass passiven Bewegungen des Kopfes ein lebhafter Widerstand entgegengesetzt wurde, wobei ein schmerzhaftes Verziehen des Gesichts sich zeigte.

Digitized by Google

Die Section ergab: Sepsis puerperalis, Endocarditis septica, Meningitis cerebrospinalis purulenta.

Aus dem Blut, aus dem Milzsaft und aus der Cerebrospinalflüssigkeit wuchsen, mit dem Plattenverfahren und mikroskopisch nachgewiesen, Reinculturen von Streptokokken.

Die mikroskopische Untersuchung des Rückenmarks ergab (Gieson und Weigert-Wolters): In den Vorderhörnern im oberen und mittleren Halsmark sowie im linken Hinterhorn des mittleren Lendenmarks diverse kleinere und grössere Blutungen, immer um Gefässe herum sich lagernd, die prall gefüllt erschienen. In der Tiefe des einen Vorderstrangs im Halsmark, in der mittleren Wurzelzone im Lendenmark und im rechten Hinterstrang im unteren Halsmark findet sich je ein kleiner myelitischer Herd.

Die Gefässe im Centrum der Herde und in ihrer unmittelbaren Nähe erscheinen verstopft, von Lumen ist nichts mehr zu sehen, im Uebrigen sind sie selbst nicht krankhaft verändert.

Es ist bekannt, dass bei Infections- und Intoxicationskrankheiten capilläre Blutungen, kleinste Blutextravasate um die Blutgefässe herum, meist multipel auftretend, vorkommen; ferner sind hie und da schon bei Endocarditis ulcerosa capilläre Embolien der Rückenmarksarterien (Leyden) gesehen worden; so hat N. Weiss (citirt nach Leyden-Goldscheider) eine Embolie einer Arterie des Lendenmarks mit nachfolgender Erweichung bei Endocarditis gesehen.

Meine Untersuchungen von Rückenmarken an embolischer Sepsis Verstorbener haben somit ergeben, dass sich, von den Gefässen ausgehend, „myelitische" Herde — auf die Berechtigung des Ausdrucks „Myelitis" für diese Fälle komme ich noch zurück — finden, die an Art und an Localisation denen gleichen, die man in den ersten Anfangsstadien der spinalen Veränderungen bei letalen essentiellen Anämien sieht.

Die Marchi-Untersuchung hat auch in einer Reihe dieser Fälle Veränderungen gezeigt, und auch hier waren diese Veränderungen, wie bei den Fällen von Anämie und von Miliartuberculose, mit Vorliebe localisirt in den einstrahlenden hinteren Wurzeln, in den Hintersträngen und in der vorderen Commissur (s. Figur 2). Da drei neuere Arbeiten — von Ursin[21]), Hoche[22]) und Kirchgässer[23]) — über ähnliche Befunde berichten, die in Rückenmarken sich zeigten, deren Träger einen Gehirntumor gehabt hatten und die in Folge dessen als von der Drucksteigerung in der Cerebralflüssigkeit abhängig gedeutet wurden, so erscheint es mir nöthig, auf meine diesbezüglichen Befunde

21) Deutsche Zeitschrift f. Nervenheilk. 1897. Bd. 11.
22) Ibid.
23) Ibid. 1898.

Digitized by Google

hinzuweisen und dabei zu betonen, dass von einem vermehrten Druck der Cerebrospinalflüssigkeit weder in den Fällen von perniciöser Anämie, noch in denen von Sepsis die Rede war. Ich habe schon oben betont, dass unsere bisherigen Erfahrungen (s. Göbel, Luce, Nonne) uns bereits zu grosser Vorsicht in der Verwerthung der Marchi-Befunde für klinische Ausfallssymptome, z. B. des Westphal'schen Zeichens, mahnen. Ich halte den Gedanken, den Hoche und Kirchgässer aussprachen, dass mechanische Verhältnisse des Baus und der Lagerung der einstrahlenden hinteren Wurzeln diese zu Degenerationen prädisponiren, für einen durchaus berechtigten; andererseits referirt Luce (l. c.) die Ansicht von Recklinghausen's, dass schon die Lage der hinteren Wurzeln, als der in der Rückenlagerung der Leiche abhängigsten Theile des Rückenmarks, eine gewisse Schädigung dieser Gegend darstelle. Meine Befunde bei Anämie und Sepsis würden dann auch weiter nichts aussagen, als das die Marchi-Methode in dieser disponirten Gegend des Rückenmarks ein besonders feines Reagens ist auf ein leichtes Darniederliegen der allgemeinen Trophik des Rückenmarks. Ursin scheint derselben Meinung zu sein, wenn er in seinem letzten Schlusssatz sagt, dass die Ursachen der bei Hirntumoren in den Hintersträngen und extramedullären Wurzelantheilen nach Marchi nachweisbaren Veränderungen nicht in der Drucksteigerung, sondern in Intoxicationsvorgängen und Ernährungsstörungen zu suchen sind. Den gegentheiligen Standpunkt vertreten Hoche und Kirchgässer.

Ich habe des Weiteren in den letzten zwei Jahren in zehn Fällen von Senium das Rückenmark untersucht. Es handelte sich um 9 Frauen im Alter von 86 (2 Fälle), 85 (1 Fall), 84 (1 Fall), 83 (zwei Fälle), 80 (2 Fälle), 78 (1 Fall) Jahren, sowie um einen Mann im Alter von 83 Jahren.

In allen Fällen lautete die klinische Diagnose „Marasmus senilis", resp. „Marasmus senilis, Arteriosklerose"; in allen Fällen konnte das Ergebniss der Section dieser Diagnose nichts Wesentliches, sondern nur jene bei Sectionen von alten Leuten so häufigen „Nebenbefunde" hinzufügen. Schwanken that nur der Grad der „Myocarditis" (d. h. fibrösen Entartung des Myocards), der „Arteriosclerosis universalis" sowie der „Altersschrumpfniere". Die Patienten waren theils am Senium als solchem, theils an intercurrenten Pneumonien, der Mann an den Folgen einer Prostatahypertrophie zu Grunde gegangen; nur in einem Falle, einer 80jährigen Frau, handelte es sich um eine in ca. anderthalb Wochen ablaufende allgemeine Miliartuberculose, welche von einer alten linksseitigen Spitzentuberculose ausgegangen war.

In keinem der Fälle hatten irgend in die Augen springende klinische

Digitized by Google

Symptome von Seiten des Nervensystems bestanden, speciell hatten in keinem Falle Lähmungen, pathologische Contracturzustände, Pupillenstarre bestanden.

Der Krankenhausaufenthalt schwankte bei den Fällen von 3 Tagen bis zu 2 Jahren.

In keinem der zehn Fälle wurden Veränderungen, die als von der Norm abweichend zu bezeichnen waren, vermisst. In allen Fällen zeigte die Färbung mit Borax-Carmin, dem van Gieson-Gemisch und Orcein, dass in den Hintersträngen die Glia ganz erheblich gewuchert war, dass die einzelnen langen Gliabalken stark verbreitert waren, dass die Blutgefässe einestheils an Zahl erheblich vermehrt, anderentheils in ihren Wandungen mehr oder weniger stark verdickt und im Lumen verengt waren. Diese Verdickung betraf die Media und Adventitia ganz vorwiegend. Die Nervenfasern — Markscheiden sowohl wie Axencylinder — erschienen an vielen Stellen durch die gewucherte Glia erdrückt, an anderen Stellen sehr dicht zusammengedrückt; am stärksten ausgesprochen waren diese Verhältnisse in den Goll'schen Strängen, die bekanntlich normaler Weise in Folge der dort physiologisch stärkeren Ausbildung des Gliagewebes ein dichteres Roth bei der Carmin- und van Gieson-Methode zeigen. Sehr ausgesprochen war diese Erscheinung jedoch auch in den mittleren Wurzelzonen. In den hochgradigsten Fällen waren diese Veränderungen so stark, dass sie ein diffuses Aussehen gewannen, in weniger weit vorgeschrittenen Fällen jedoch war es unverkennbar, dass eine Gruppirung um die Gefässe herum stattfand (s. Figur 5). Nirgends fanden sich an den Nervenelementen selbst die Anzeichen eines acuten Processes, sondern im Gegentheil sprach Alles — Wucherung der Glia ohne die mikroskopischen Charaktere der „Entzündung", einfache Atrophie der Nervenfasern, Verdickung der Gefässwände ohne entzündliche Infiltration, Fehlen von Erweiterung der Lymphräume und Vollpackung derselben mit „Abfuhrstoffen" — für einen ganz chronischen Process.

In den meisten der Fälle war dieselbe Veränderung in den Seitensträngen deutlich ausgesprochen, und zwar waren die marginalen Theile der Seitenstränge durchweg am stärksten ergriffen; auch in den Seitensträngen war es unverkennbar, dass der Process der Gliawucherung und secundären Schrumpfung resp. Erdrückung der Nervenelemente sich an die Gefässvertheilung anlehnte: ein localer Zusammenhang mit den Strangsystemen schien sich in gewissen Stadien des Zusammenfliessens der Affectionen zu ergeben, in noch weiter vorgeschrittenen Fällen endlich war das Bild das einer diffusen Erkrankung; in anderen Fällen wieder waren die Seitenstränge frei von Veränderungen geblieben; fast in allen — mit Ausnahme eines einzigen Falles bei einer 80jährigen

Digitized by Google

Frau — Fällen zeigten die Vorderstränge das normale Verhältniss zwischen Glia und Nervenfasern.

Es bestätigen meine Fälle die Untersuchungen von Démange[24]) und Redlich[25]), die neuerdings Fürstner[26]) wieder aufgenommen hat, und sie zeigen die Richtigkeit der Fürstner'schen Anschauung, die dieselbe ist, wie die von Kutscher[27]) und Campbell[28]), Hunt[29]) und Sander[30]), der Behauptung nämlich, dass das, was, Redlich[31]) bei seinen Untersuchungen über Paralysis agitans im Rückenmark gefunden hat — entgegen Redlich's Meinung — als Ausdruck des Seniums aufzufassen ist. Meine Fälle beziehen sich auf höhere Altersjahre, als die Fälle von Redlich und Fürstner, daher mag es kommen, dass in meinen Fällen ich durchweg so starke Veränderungen fand. Ich will bei dieser Gelegenheit noch schärfer, als Fürstner es thut, hervorheben, dass nach meinen Erfahrungen weder die Veränderungen in den Hinter-, noch in den Seitensträngen klinische Erscheinungen machen müssen: in einem Falle besonders starker Ausbildung der Veränderungen — von ihm stammt die Abbildung 7 auf Taf. IX—X (Frau Meincke, 84 Jahre alt) — war die Trägerin dieses Rückenmarks bis zuletzt herumgegangen, ohne irgend welche Anomalien des Gangs zu zeigen, ausser dem jedem alten Individuen mehr oder weniger eigenen Verlust der Rüstigkeit und Elasticität: von „Muskelrigidität, Erhöhung der Sehnenreflexe, „Wackeligkeit" aber war speciell in diesem Falle keine Rede gewesen. Noch ein Anderes haben mich jene Untersuchungen gelehrt: in einem Fall — Frau Rackow, 86 Jahre alt — hatte eine geradezu colossale Arteriosclerosis universalis vorgelegen, ein Grad, der Alles, was man gewöhnlich bei Seniumleichen sieht, um ein Mehrfaches übertraf, und in diesem Fall war die Veränderung in den Hinter- und Seitensträngen zwar auch stark ausgesprochen, stand aber doch auf der untersten Stufe der Leiter der pathologischen Befunde in meinen zehn Fällen. Ich muss danach der Meinung Ausdruck geben, dass der Grad der Arteriosklerose als solcher ohne Einfluss auf die Hochgradigkeit der Altersveränderungen des Rückenmarks ist.

---

24) Démange, „Das Greisenalter". Deutsch von Spitzer. Wien 1887.

25) Redlich (aus dem Laborat. von Prof. Obersteiner in Wien), „Ueber eine eigenthümliche, durch Gefässdegenerationen hervorgerufene Erkrankung der Rückenmarkshinterstränge". — 26) Westphal's Archiv. Bd. 30, Heft 1.

27) Zeitschr. f. Heilkunde. Bd. XIII.

28) Journal of mental science. 1894 October.

29) Journal of nervous and mental diseases. 1896.

30) Monatsschrift für Psychiatrie und Neurologie. 1898.

31) Redlich, Jahrbücher für Psychiatrie. Bd. XII. Heft 3.

Digitized by Google

Endlich habe ich zwei früher untersuchte Fälle von Paralysis agitans und einen jetzt neu untersuchten Fall einer 76jährigen Frau mit jenen Senium-Befunden verglichen und konnte weder einen principiellen noch einen graduellen Unterschied finden; weder ich noch ein College, dem ich diese Aufgabe stellte, konnte die ohne Bezeichnung des Falles zwischen ebenfalls unbezeichnete Fälle von Senium-Rückenmarksschnitten gemischten Präparaten wieder herausdiagnosticiren.

Dass ich die erwähnte Reihe von Rückenmarken bei alten Individuen untersuchte, das geschah aber nur deshalb, um mich persönlich zu überzeugen von der Richtigkeit der von Démange wohl zuerst berichteten und von Redlich, Pierre Marie, Fürstner bestätigten sowie neuerdings von Sander (l. c.) an der Hand von Marchi-Präparaten wieder besonders betonten Thatsache, dass wir es in diesen Fällen mit einer vasculären Sklerose zu thun haben: ich habe in der That den Eindruck gewonnen, dass hier ein ganz chronischer Process denselben Entwicklungsgang zeigt in Ansehung der erst herdförmigen Localisation und des dann folgenden allmählichen Zusammenfliessens der Herde, in Folge dessen unter Umständen dann ein „systematischer", unter Umständen aber auch ein diffusser Charakter des Rückenmarksbildes zu Stande kommt. Was hier im Anschluss an die Gefässe langsam und allmählich zu Stande kommt, das sehen wir nach meiner durch die gegentheiligen Ansichten von Rothmann und Bastianelli auch heute nicht erschütterten Meinung in acuter Weise unter bestimmten Bedingungen, die wir noch nicht alle kennen, bei den Anämien auftreten.

Ich habe durch die Untersuchung von neun Fällen, in denen das Rückenmark, wenn überhaupt erkrankt, auf dem Wege der Blutbahn erkranken muss, meiner Anschauung eine weitere Stütze zu geben versucht, und in fünf Fällen ist es mir in der That gelungen, dieselben myelitischen Herde nachzuweisen und ihre localen Beziehungen zu den Gefässen zu demonstriren, die ich bei den Frühfällen der Anämie fand; ich fand sie nur in solchen Fällen, in denen ein wenigstens nach Wochen zählender Verlauf der Krankheit Zeit gelassen hatte zur Ausbildung der myelitischen Veränderungen; in drei Fällen war der Verlauf ein so schneller gewesen, dass man die Ausbildung spinaler Veränderungen kaum erwarten konnte; allerdings bewiesen zwei andere Fälle meiner obigen Serie von Fällen, dass auch bei chronisch verlaufender Sepsis diese spinalen Degenerationen durchaus nicht vorkommen müssen.

Auch scheint es nach den obigen Untersuchungen, dass das Vorkommen spinaler Veränderungen bei derartigen acuten Krankheiten ein

Digitized by Google

durchaus nicht regelmässiges, und wenn vorkommend, ein derartiges ist, dass man danach suchen muss; dass man in Fällen von Anaemia perniciosa zuweilen aber auch eifrig und mit geübtem Auge suchen muss, um kleine Herde zu finden, das betonte ich selbst schon bei einer anderen Gelegenheit (Neurol. Centralbl. 1996. Nr. 3).

Es war mir interessant, in einem Referate über den Vortrag der Herren Bödeker und Juliusburger zu lesen, dass Jolly[32]) Fälle von Myelitis nach Infectionshrankheiten gesehen hat, wo ähnliche Bilder wie bei der perniciösen Anämie entstanden waren. Jolly meinte bei dieser Gelegenheit, ob nicht noch andere Dinge, als die Anämie, als Infectionsursachen angenommen werden könnten.

Es liegt auf der Hand, dass in einer Reihe meiner Fälle die aus verschiedenen Organen gezüchteten Streptokokken und Diplokokken — s. Fall Ribitzki — Rosenthal — Hellmann — Klippe — Kasten — die Ursache auch der Rückenmarkserkrankung waren, und wenn es mir in zwei darauf speciell untersuchten Fällen nicht gelang, mit der Unna'schen Methylenblaufärbung die Mikroorganismen darzustellen, so sehe ich den Grund dafür lediglich in meiner mangelhaften diesbezüglichen Uebung. Dass es gelingt, in Fällen von infectiöser — primärer und secundärer — Erkrankung des Centralnervensystems die bacteriellen Krankheitserreger mikroskopisch nachzuweisen, hat erst vor Kurzem die schöne Arbeit von Eugen Fränkel[33]), die ebenfalls dem Material des Eppendorfer Krankenhauses in Hamburg entstammt, von Neuem bewiesen.

Drei der obigen Fälle von Sepsis liefern uns aber auch einen neuen Beweis, dass auch ausgedehnte Blutungen in die graue Substanz, vordere sowohl wie hintere, ausgedehnter als sie nach Rothmann's Beschreibung und Abbildung in dessen Fällen waren, mit secundärer Zerstörung von Nervenelementen durchaus nicht eine secundäre Strangerkrankung in der weissen Substanz des Rückenmarks zu erzeugen brauchen, wie Rothmann es für seine Fälle postulirt; die citirten drei Fälle verliefen nicht so schnell, dass nicht dazu Zeit gewesen wäre.

Endlich kann ich mich an dieser Stelle jetzt auf eine Analogie beziehen, die mir erst bei Gelegenheit dieser Arbeit bekannt geworden ist. Ich war bis dahin noch nicht aufmerksam geworden auf eine Arbeit von Ziegler.

Ziegler[34]) hat 1888 eine Untersuchung veröffentlicht, die sich mit der Amaurose beschäftigt, die nach durch schwere Blutverluste bedingten

32) Neurol. Centralbl. 1896. S. 329.

33) Zeitschr. f. Hygiene und Infectionskrankheiten. Bd. 27.

34) Ziegler und Nauwerck, Beiträge zur path. Anatomie. Bd. II. 1888.

Digitized by Google

Anämien auftritt; während bisher sehr verschiedene Ansichten über die Ursache dieser Störung des Sehvermögens geherrscht hatten, gelang es Ziegler, festzustellen, dass in der Retina sowohl wie im Opticus — Ziegler stellte Veränderungen des Sehnerven nur für den orbitalen Theil desselben fest — pathologische Veränderungen auftreten, die als parenchymatöse Degenerationen aufzufassen sind; Ziegler wies eine fettige Degeneration der Nervenfasern und Ganglienzellenschicht der Netzhaut nach, auch die Stützzellen fand er degenerirt; im Opticus handelte es sich um eine Degeneration der Markscheiden der Nervenfasern. Ziegler fasste diese Degenerationen als ischämisch bedingte acute Degenerationsherde auf, die vorwiegend den Charakter einer fettigen Entartung, zum anderen Theil auch einer hyalinen Nekrose tragen. Nach Ziegler kommt die locale Ischämie zu Stande durch Contractionszustände in den arteriellen Ernährungsgefässen; kommt es in Folge solcher mangelhaften arteriellen Blutzufuhr zu Störungen im Gebiete der Retina und des Opticus, so werden die in Folge der im Organismus bestehenden Anämie ohnehin schon mangelhaft ernährten nervösen Bestandtheile sehr leicht der Degeneration verfallen.

Unser Material hat nun zwar gezeigt, dass grade die starken resp. chronischen Blutverlusten folgenden Anämien keine besondere Tendenz zu Entartungen der Rückenmarkssubstanz zeigen, immerhin ist die Analogie der Ziegler'schen Befunde zu den Rückenmarksdegenerationen bei schwerer Anämie eine klare. Die Theorie Ziegler's, auf die Arterien des Rückenmarks angewandt, würde ebenfalls die incipienten und mässig weit vorgeschrittenen Befunde erklären; die ausgebreiteten Erkrankungen setzen sich ja nachgewiesenermaassen aus jenen primären Degenerationsherden und secundär auf- und absteigenden Degenerationen zusammen. Die Theorie Ziegler's würde die Thatsache auch durchaus verständlich erscheinen lassen, dass häufig in den Frühfällen die Gefässwandungen selbst noch normal erscheinen. Meine früheren und jetzt in zwei Fällen von Neuem erhobenen Befunde von Thrombosen in Gefässen zeigen aber, dass jedenfalls in einzelnen Fällen auch ein sichtbarer anatomischer Grund für eine ischämische Degeneration zu erweisen ist.

Die Lehre von den „combinirten Systemerkrankungen" wurde inaugurirt durch die Arbeiten von Kahler und Pick und von Westphal, denen sich sehr bald Strümpell hinzugesellte. Es wurde die Lehre aufgestellt, dass die verschiedenen in anatomischer und physiologischer Hinsicht sich als individuell heraushebenden Fasersysteme im Rückenmark in verschiedener Combination primär erkranken könnten. Während zunächst von verschiedener Seite die neue Lehre Bestätigung erfuhr, kam es bald zu Divergenz der Meinungen, und besonders von

Digitized by Google

Frankreich aus (Dejerine, Ballet, Minor, später Grasset) wurde zunächst die Behauptung aufgestellt, dass es sich in diesen Fällen um Fälle von Tabes handele, zu denen sich eine Erkrankung der Seitenstränge hinzugesellt habe; Andere gaben nicht den primär-neurotischen Charakter der Erkrankung zu, sondern machten die Meningen oder die Neuroglia oder die Blutgefässe verantwortlich für die Erkrankung der nervösen Substanz. Ein näheres Eingehen auf die Geschichte dieser Lehre ist überflüssig, weil nicht nur in einzelnen Arbeiten in den letzten Jahren, die neue Fälle von combinirter Systemerkrankung brachten — ich erwähne nur Arnold[35]), Hochhaus[36]), Jakob[37]), Rothmann[38]), Wagner[39]), Luce[40]) —, sondern auch in den erst vor Kurzem erschienenen neuesten vortrefflichen Handbüchern von Oppenheim (II. Aufl.), Leyden-Goldscheider (Nothnagel's Handbuch) und Friedrich Schultze diese Lehre von Neuem historisch dargestellt ist. So viel dürfte heute wohl als gesicherte und nicht mehr umstrittene Thatsache erscheinen, dass die Friedreich'sche Krankheit als eine primäre combinirte Strangerkrankung anerkannt ist, dass die centralen motorischen Rückenmarksneurone mit oder ohne gleichwerthige Bulbärneurone systematisch erkranken können, dass zur reinen Tabes dorsalis zuweilen eine Erkrankung der Seitenstränge hinzutreten kann, dass bei der amyotrophischen Lateralsklerose eine Erkrankung der Goll'schen Stränge vorkommt.

Die Berechtigung, auch andere Formen als primäre Erkrankung verschiedener Systeme aufzufassen, muss nach den Ausführungen Leyden's, die neuerlich von Goldscheider wieder zusammenfassend dargestellt sind, immerhin nicht als ganz sicher bezeichnet werden; jedenfalls hat sich eine grössere Vorsicht in der Beurtheilung der Fälle von combinirter Systemerkrankung in der jüngsten Zeit geltend gemacht. Sicherlich hat auch die Ansicht, die Pierre Marie schon lange verfochten und in seinen „Lecons des maladies de la moëlle épinière" wieder dargelegt hat, viele Anhänger gefunden, dass ein grosser Theil der früher als „primäre combinirte Systemerkrankungen" aufgefassten Fälle einen vasculären Ursprung hat, und sicher ist auch, dass dem Begriff der „Myelitis disseminata" heute wieder ein breiterer Raum gewährt wird, als es noch vor einigen Jahren geschah. Während nun bei den anerkannten Fällen nirgends von Herderkrankungen und

35) Virchow's Archiv. Bd. 127. 1892.
36) Deutsche Zeitschr. f. Nervenheilk. 1893. Bd. 4.
37) Ibid. 1894. Bd. 6.
38) l. c.
39) Ibid. 1897. Bd. 11.
40) Ibid. 1898.

Digitized by Google

nirgends von dem anatomischen Bild, das wir als „myelitisch" verändertes Nervengewebe anzusprechen gewohnt sind, die Rede ist, ist es gerade die Anämie, welche in exquisiter Weise in den Frühfällen sowohl, und hier ausschliesslich, als auch in den schon weit vorgeschrittenen Fällen, in denen die secundäre Sklerose und die secundäre auf- und absteigende Degeneration bereits das Feld beherrschen, überall die acut-myelitischen Charaktere noch zeigt.

Durch einen sehr wesentlichen Umstand unterscheiden sich ferner die Spinalerkrankungen bei Anämie von den „combinirten Systemerkrankungen" des Rückenmarks: während bei letzteren die Degenerationen in den Seiten- und Hintersträngen der Regel nach ziemlich gleichgradig sind, bekommt der, der viele Fälle von Anämie untersucht, eine ganze Reihe von Fällen zu Gesicht, in denen die Seitenstränge, bei weit vorgeschrittener Hinterstrangserkrankung ganz frei geblieben sind: durchaus nicht alle schweren Fälle präsentiren sich also in der Weise, wie man es an den vorzüglichen Abbildungen in Leyden-Goldscheider's und Oppenheim's (II. Aufl.) Lehrbüchern sieht, und wie ich sie auch früher abgebildet habe, sondern die reinen Hinterstrangsfälle — die auch dann die oft urgirten Unterschiede vom histologischen Bild der Tabes und die localen Beziehungen zu den Blutgefässen erkennen lassen — sind in einem grösseren Material durchaus nicht selten. Dass die „Symmetrie" bei dem erkrankten anämischen Rückenmark oft fehlt, oft nicht exact ist, war schon früher von Minnich, von mir und von einer Reihe der späteren Untersucher hervorgehoben worden. Dass der Beginn in der Regel asymmetrisch ist, das haben meine früheren und jetzt neumitgetheilten Frühfälle zur Evidenz erwiesen; ebenso haben die Fälle der acuten infectiösen Rückenmarksprocesse, über die ich in dieser Arbeit berichtet habe, gezeigt, dass zwischen dem Beginn dieser acuten „Infectionsmyelitis" und dem der anämischen Erkrankung der Rückenmarksquerschnitte ein localisatorischer und histologischer Unterschied sich zuweilen nicht statuiren lässt.

Dass auf der anderen Seite in weiter vorgeschrittenen Fällen die Degenerationen im Rückenmark auf beiden Seiten in Localisation, Charakter und Grad sich immer mehr oder weniger ähneln, auch zuweilen gleichen, kann nicht überraschen, sondern eher müsste das Gegentheil auffallen, da es ja allbekannt ist, dass viele pathologische Processe — und hier kann ich mich nur Leyden-Goldscheider's Ausführungen anschliessen — im Rückenmark eine grosse Regelmässigkeit und Symmetrie der Anordnung sowie Schärfe der Begrenzung zeigen, weil für eine allgemein wirkende Schädigung das Rückenmark selbstverständlicher Weise beiderseits gleiche Bedingungen darbietet. Leyden-Goldscheider exemplificiren in glücklicher Weise auf die erst neuerdings

Digitized by Google

studirte Caisson-Krankheit, die ebenfalls sich „symmetrisch" localisirt und deren pathologisch-histologische Veränderungen von der Blutbahn aus zu Wege gebracht werden. Wenn Rothmann ferner die Fälle von traumatischer Myelitis resp. herdweiser Nekrose, die Schmauss experimentell erzeugt hat und für die A. Westphal[41]) im vorigen Jahr, Lax und Müller[42]) erst vor Kurzem klinische Belage brachten, ebenfalls mit unter die combinirten Systemerkrankungen einrechnet, so muss dies als noch viel weniger berechtigt bezeichnet werden.

Es musste nach dem eben Dargelegten in der That überraschen, dass Rothmann den Versuch machte, die bereits durchgeführte reinliche Scheidung zwischen herdförmiger resp. diffuser Myelitis und Systemerkrankung dadurch zu verwischen, dass er zu den anerkannten Fällen der combinirten Systemerkrankung die Spät-Fälle anämischer Spinalerkrankung wieder hinzuzog. Von den späteren Untersuchern hat sich, obwohl ausser Göbel keiner ganz frühe Fälle zu untersuchen Gelegenheit hatte, keiner dieser Ansicht Rothmann's angeschlossen, zuletzt haben sich noch Teichmüller, Bödeker und Juliusburger sowie Göbel dagegen ausgesprochen.

In den drei Fällen, die Rothmann publicirt, handelt es sich nicht um perniciöse Anämie, auch nicht um sonstige letale Anämien, das scheint mir daraus hervorzugehen, dass im ersten Fall der Hämoglobingehalt 50 Proc, betrug und dass bei der Section weder an Herz, noch Leber charakteristische Veränderungen gefunden wurden; von Retinalblutungen und über das Verhalten des Knochenmarks wird nichts erwähnt. Dass „spärliche kernhaltige rothe Blutkörperchen" und zahlreiche Mikro- und Poikilocyten gefunden wurden, beweist bekanntlich nichts. Im zweiten Fall handelte es sich um einen Kranken, der früher syphilitisch gewesen war. Der Blutbefund war normal, bei der Section zeigten die Organe nichts von dem, was wir bei letaler Anämie verlangen müssen; und im dritten Fall lag ebenfalls keine Anämie vor („Blutbefund normal": l. c. S. 207). Dementsprechend war auch der anatomische Befund im Rückenmark in Rothmann's Fällen ein anderer, als die positiven Fälle von schwerer Anämie ihn bieten.

Dass in allen chronisch und weit vorgeschrittenen Spinalerkrankungen die Blutgefässe abnorm sein können, ist allbekannt, und erwähnte ich auch schon oben, aber eine locale Anlehnung der Vertheilung des Degenerationsprocesses an die Vertheilung der Gefässe finden wir in keinem der sicheren Fälle von „combinirter Systemerkrankung" — ich verweise hier auf die jüngsten Publicationen von

41) Westphal's Archiv 1897. Bd. XXX.
42) Deutsche Zeitschr. f. Nervenheilk. 1898. Bd. XII. H. 3 u. 4.

Digitized by Google

Hochhaus, Jakob, Wagner, Luce — erwähnt. Allerdings finden wir hier und da die Beschreibung gequollener Nervenfasern, die zwischen der Sklerose vereinzelt oder in Mehrzahl sich finden, in keiner der einschlägigen Arbeiten aber finden wir die Darstellung von mehr oder weniger an einander grenzenden und in sich mehr oder weniger abgeschlossenen Herden, wie sie von den letzten Untersuchern wiederum Bödeker und Juliusburger und Göbel gesehen und beschrieben haben.

Unter den neuesten Lehrbüchern — den Autoren der älteren Lehrbücher war das Kapitel der Spinalerkrankungen bei Anämie noch nicht bekannt — finden wir denn auch bei Leyden-Goldscheider, dass sie die Rückenmarkserkrankung bei perniciöser Anämie als eine Erkrankung diffusen und vasculären Charakters auffassen, und Schultze lässt die spinalen Erkrankungen bei Anämie bei der Besprechung der combinirten Systemerkrankungen ausser Acht, andererseits erwähnt er die perniciöse Anämie bei der Aetiologie der acuten Myelitis. Gerade in Hinblick auf die hier in Rede stehenden Verhältnisse scheint es mir sehr bemerkenswerth, wenn Schultze sagt, dass irgend eine Schädlichkeit zu gleicher Zeit Rückenmarkstheile „systematisch" befallen kann, nicht in Bezug auf ihre anatomische oder physiologische Individualität, sondern in Bezug auf ihre Zugehörigkeit zu gewissen Gefässbezirken. „Es ist klar, dass, wenn an umschriebene Degenerationen, speciell an durch Confluenz kleinerer Herde entstandene ausgedehntere Degenerationen eine Degeneration in den zugehörigen Bahnen sich anschliesst, der Schein einer primären Erkrankung erweckt werden kann." Schultze beurtheilt die Rückenmarksdegenerationen bei Anämie als „zum grössten Theil von unregelmässiger Verbreitung, weder stets symmetrischer Art, noch an bestimmte bekannte Neuron-Gruppen gebunden", und das ist meine Auffassung von Beginn meiner Untersuchungen über dies Thema gewesen.

Oppenheim (Lehrbuch, II. Auflage) bespricht die anämischen Rückenmarkserkrankungen bei dem Kapitel der combinirten Systemerkrankungen, fügt aber hinzu, dass Lichtheim und Minnich die Degenerationen nicht als systematisch ansehen und dass anatomisch die Auffassung einer „Myelitis" berechtigt erscheine. Bruns[43]) endlich fasst die spinalen Degenerationen bei Anämie als myelitische Veränderungen auf.

Ich muss es mir hier versagen, die jetzt vorliegende umfangreiche Casuistik kritisch zu sichten daraufhin, welche Fälle als hierhergehörige Fälle von Spinalerkrankung beizubehalten sind und welche als solche, in denen zu einem langbestehenden Rückenmarksleiden sich schliesslich

43) Eulenburg's Real-Encyklopädie, Artikel „Myelitis".

Digitized by Google

eine Anämie oder Kachexie hinzugesellte, ausscheiden müssen. Diese Nothwendigkeit hat, wie ich eingangs dieser Arbeit bereits erwähnte, Bastianelli schon erkannt; ich glaube, dass man in der kritischen Sonderung noch strenger wird vorgehen müssen, als es Bastianelli gethan hat.

Ich habe immer von „Myelitis" und „myelitischen Herden" gesprochen, trotzdem die Zeichen einer eigentlichen Entzündung, i. e. kleinzellige Wucherungen, eigentlich entzündliche Veränderungen der Blutgefässwandungen und entzündliche Infiltration der Glia in unseren mikroskopischen Bildern fehlten. Andererseits fanden sich fast regelmässig bei darauf gerichtetem Suchen Körnchenzellen, als ein Beweis dafür, dass ein acuter Process vorlag. Der Nachweis specieller Entzündungserreger fehlt, und für den, der nur bei Nachweis solcher eine wirkliche „Myelitis" anerkennen will, entfällt der Begriff „Myelitis" für unsere Fälle; solche Entzündungserreger stellen mit Sicherheit die Aetiologie in den Fällen der Sepsis dar, die ich oben geschildert habe. Schon Erb trennte bekanntlich die rein entzündliche Erweichung des Rückenmarks von der vasculären. Ferner hatte 1888 Nauwerck (Beiträge zur pathol. Anatomie und Physiologie. Bd. II) in einem Fall von subacuter „Myelitis transversa" nachgewiesen, dass im Bereich des Erweichungsherdes starke Veränderungen an den Gefässen sich fanden; eine ganze Anzahl von derartigen, theilweise nicht verengten Arteriolen zeigten sich vollständig verschlossen durch glänzende, homogene, mit Carmin gleichmässig röthlich sich färbende Massen. Er fasste den Fall daher auf als eine „arteriosklerotische Rückenmarkserweichung"; denn eigentliche „entzündliche" Veränderungen, entzündlich zellige Durchsetzung der Gewebe, fanden sich nicht. Neuerdings ist auch die Mehrzahl der Autoren zu der Ueberzeugung gekommen — und Bruns giebt derselben in seinem referirenden Artikel „Myelitis"[44]) Ausdruck —, dass die syphilitische „Myelitis" eine ischämische Erweichung ist, die auf der specifischen Erkrankung der Gefässe beruht, und Tietzen[45]) hat schon vor Jahren die Ansicht ausgesprochen, dass alle Fälle acuter Myelitis als vasculäre Erweichungen aufzufassen sind. Da endlich die zahlreichen Untersuchungen von Rückenmarkstumoren, die gerade in jüngster Zeit unsere diesbezüglichen Kenntnisse vermehrt haben, ebenfalls erwiesen, dass die Compression des Rückenmarks durch einen Tumor — ebenso wie durch ein von einem cariösen Wirbel geliefertes Exsudat — im mikroskopischen Bilde uns Wucherungen von Blutgefässen, perivasculäre Blutungen, zellige Infiltration des Marks, Körnchen-

44) Eulenburg's Real-Encyclopädie.
45) Inaugural-Diss. Marburg 1896.

Digitized by Google

zellen und Wucherungen der Neuroglia — Bruns hat auch dieses zusammengestellt — zeigen kann, also das, was man früher als „echt entzündlich" anzusprechen pflegte, so ist man zu dem Ausspruch berechtigt, dass „Myelitis" und eine nicht-entzündliche acute oder subacute Erweichung des Rückenmarksgewebes histologisch in vielen Fällen sich nicht unterscheiden lassen.

Ich möchte an der Hand der dieser Arbeit als Basis dienenden Untersuchungen noch schärfer als bisher meine Auffassung präcisiren, dass die Rückenmarksveränderungen bei Anämie zu Stande kommen durch eine subacute Erweichung, die sich ihrerseits herleitet von einer die Circulation in den Gefässen störenden Schädlichkeit.

Wie steht es ferner mit der klinischen Berechtigung, die Spinalerkrankungen bei Anämien zu den combinirten Systemerkrankungen zu stellen, wie Rothmann es will?

Die kritische Sichtung der Literatur über die „combinirten Systemerkrankungen" hat ergeben — ich sehe hier von der „Friedreich'schen Ataxie" ab —, dass die klinischen Bilder sich eintheilen lassen in zwei verschiedene Formen: erstens haben wir das Bild der schnellen oder langsam progredienten Hinterstrangerkrankung, einschliesslich der Pupillen-Anomalien, zu denen sich dann später Paresen resp. Paralysen der Extremitäten gesellen mit oder ohne spastische Symptome; zweitens — und das ist die bei weitem häufigste Form — verlaufen die Fälle unter dem Symptomencomplex der „spastischen Spinalparalyse", und allmählich gesellen sich dazu die Hinterstrangsymptome, in einzelnen Fällen von diesen nur die Pupillenphänomene. Die Krankheitsbilder, die dazwischen liegen, bieten einen anatomischen Befund, der im Sinne der „combinirten Systemerkrankung" durchaus nicht einwandsfrei ist und sich viel ungezwungener unter den Begriff der diffusen Myelitis subsummiren lässt, und da muss auf das Entschiedenste betont werden, dass die klinischen Erfahrungen im Gebiet der „Nervensymptome" bei Anämien lehren, dass diese gesetzmässige Folge der Erscheinung durchaus fehlt, dass nach völliger Uebereinstimmung der Autoren die Pupillen stets frei bleiben, dass die spastischen Erscheinungen in der weit überwiegenden Mehrzahl der Fälle nur in Zuckungen oder stossweisen Contractionen der Extremitäten bestanden haben, dass von eigentlichen dauernden Muskelcontracturen und pathologischer Erhöhung der Sehnenreflexe nur sehr selten die Rede ist, auch nicht in den Fällen, wo in den Seitensträngen starke Degenerationen später anatomisch nachgewiesen wurden. Während des Weiteren die combinirten Systemerkrankungen sehr häufig, wenngleich, wie gerade die neuesten Beobachtungen zeigen, durchaus nicht immer den Stempel der Chronicität

Digitized by Google

tragen, ist der Charakter des Verlaufes der Rückenmarkserkrankung bei Anämie, wenn sie überhaupt schwerere spinale Symptome macht, durchweg ein schnell progredienter. Vor Allem aber besteht — das hob ich schon in meiner ersten Publication hervor — eine sehr auffallende Incongruenz zwischen dem klinischen Verhalten und dem anatomischen Befund. Es ist fast die Regel, dass bei schon erheblich vorgeschrittenen Spinaldegenerationen klinische Symptome — von Parästhesien vielleicht abgesehen — gefehlt haben. Diese Incongruenz ist viel grösser, als wir sie von der Tabes — von der heute bereits eine genügende Anzahl genau untersuchter Frühfälle vorliegt — und von der „combinirten Systemerkrankung" her kennen, wie sie uns andererseits bei einer in grösserer Ausdehnung des Rückenmarks sich manifestirenden fleckweisen Myelitis nach unseren heutigen Erfahrungen nicht mehr überrascht.

Fasse ich das Resultat meiner Auseinandersetzungen zusammen, so lautet dies:

1. Die Rückenmarkserkrankungen bei letalen Anämien sind, wie Minnich und ich dies in unseren ersten Untersuchungen bereits dargestellt haben, herdweise; sie sind nicht systematischen Charakters im Sinne der combinirten Systemerkrankung, sondern sind als acute disseminirte Myelitis aufzufassen.

2. Die Localisation dieser Myelitis zeigt einen localen Zusammenhang mit den Blutgefässen.

3. Ein ätiologischer Zusammenhang in dem Sinne, dass die supponirte Noxe vom Blut transportirt wird, wird sehr wahrscheinlich auch durch die Ergebnisse der Rückenmarksuntersuchungen an einer Reihe von Fällen von Sepsis: der Befund auf dem Rückenmarksquerschnitt gleicht in einigen dieser Fälle dem Rückenmarksbefund der Frühfälle von letalen Anämien. Eine Analogie auf dem Gebiete der chronischen Rückenmarksdegenerationen bieten die ebenfalls „vasculär entstehenden" Degenerationen des Greisenalters.

4. Die graue Substanz kann in weit vorgeschrittenen Fällen auch erkrankt sein; diese Erkrankung ist jedoch keine primäre, die Erkrankung der weissen Rückenmarkssubstanz secundär producirende, sondern eine schliessliche Miterkrankung; in Frühfällen fehlt sie resp. ist sie auch mit der Nissl- und Marchi-Methode nicht nachweisbar.

5. Die mittelst der Marchi-Methode bei schweren Anämien und bei letal verlaufenen Fällen von Sepsis im Rückenmark neben den

Digitized by Google

herdförmigen Erkrankungen nachweisbaren diffusen Degenerationen erlauben nur den Schluss auf das Bestehen einer trophischen Alteration, nicht aber einer functionellen Schädigung der Nervenelemente. Für die Marchi-Degenerationen stellen die einstrahlenden hinteren Wurzeln und die vordere Commissur einem Prädilectionsort dar.

Hamburg, August 1898.

Nachtrag bei der Correctur (December 1898).

Risien Russell (Lancet 1898, July 2) beschrieb, wie ich erst jetzt erfahre, neuerdings drei Fälle, in denen er weitgehende spinale Degenerationen in den Hinter- und Seitensträngen fand, die er als „anämische Spinaldegenerationen" auffasst. Im Fall 1 lagen nicht die anatomischen Charaktere der „perniciösen" Anämie vor; klinisch handelte es sich in diesem Fall um schwere motorische und sensible Störungen in den unteren und zum Theil auch in den oberen Extremitäten, bei lebhaften Sehnenreflexen. Die photographische Abbildung lässt nicht mehr erkennen, ob ein ursprüngliches Confluiren aus einzelnen Herden stattgefunden hat, sondern zeigt Veränderungen in den Hintersträngen und Seitensträngen, wie sie der „combinirten Systemdegeneration" zukommen.

Im zweiten Fall handelte es sich zuerst nur um schwere und progrediente spinale Lähmungssymptome: aus einer spastischen Lähmung wurde allmählich eine schlaffe; erst secundär wurde Pat. anämisch. Auch hier deckte die Obduction keine „perniciöse" Anämie auf, und die Untersuchung des Rückenmarks zeigte — nach den Abbildungen zu urtheilen — auch eine reine systematische Degeneration, über deren Genese aus den Figuren und dem Text Näheres nicht zu erfahren ist. R. selbst scheint auch, nach seinen epikritischen Bemerkungen zu urtheilen, Anstand zu nehmen, diesen zweiten Fall zu denen von „anämischer Spinaldegeneration" zu rechnen.

Im dritten Fall entwickelte sich bei einer 50jährigen Frau subacut das Bild einer schweren Myelitis transversa — motorische Paraplegie mit secundären Contracturen, Sensibilitätsstörungen mit gürtelförmigen Grenzen am Thorax, Blasen- und Mastdarmlähmung, Decubitus. Von einer Blutuntersuchung ist, ebenso wie im zweiten Fall, nicht die Rede, Pat. war nur schwer kachektisch. Die Obduction ergab auch hier nicht den Befund der „Anaemia perniciosa". Die Abbildung der Degene-

Digitized by Google

rationen in den Seitensträngen des Dorsalmarks entspricht den Bildern, wie man sie bei weiter vorgeschrittenen Fällen von Spinaldegeneration bei schwerer Anämie sieht.

In allen drei Fällen fand Russell in der grauen Substanz leichte Alterationen in Gestalt von Verminderung und Veränderung der Vorderhornzellen, Vermehrung des interstitiellen Gewebes, theilweisem Zerfall der markhaltigen Nervenfasern, Verdickung der Wände von Blutgefässen.

Nach R. spricht gegen die Auslösung der Spinalveränderungen durch die Anämie die Thatsache, dass andere schwere Bluterkrankungen (Leukämie, Lymphadenie, Carcinose) jene Spinaldegenerationen nicht machen, doch schränkt R. selbst diese Bemerkung ein durch den Hinweis auf die neueren positiven Befunde in solchen Fällen. Nach R. stellt die Anämie nur einen die Resistenz des Nervengewebes gegen eine Giftwirkung herabsetzenden Factor dar.

Den Blutungen spricht auch Russell jede Bedeutung für die Genese der Degenerationen ab.

Auch gegen Rothmann's Ansicht von der primären Affection der grauen Substanz spricht sich R. aus, mit Recht die Incongruenz zwischen den Degenerationen in der grauen und weissen Substanz betonend.

Eingehend auf die Gefässtheorie betont R. die Fälle der Literatur, in denen eine Incongruenz zwischen den Degenerationen in der Rückenmarkssubstanz und den Alterationen der Gefässe selbst sich findet, andererseits giebt er zu, dass die Localisation der Degenerationen mit den Gefässprovinzen sich deckt.

Auch nach R. bringen die Gefässe die Giftmaterie zu den Nerven, die Alteration der Gefässwände hält er für secundär und nicht ätiologisch verwerthbar.

R. spricht sich gegen meine und Bödeker-Juliusburger's Auffassung der Degeneration als der einer „Myelitis" aus, weil Zeichen wirklicher „Entzündung" fehlen. Ich brauche hier nur auf meine hierhergehörigen obigen Ausführungen zu verweisen.

R. kommt dann auf die alte Ansicht, dass das hypothetische Toxin nur gewisse Theile des Rückenmarksquerschnitts auswählt; dass dies nicht ausnahmslos richtig ist, weiss Jeder, der eine grössere Anzahl von Fällen persönlich untersucht hat.

Nach R. sind die Fälle von Hinterstrang- und Seitenstrangdegenerationen bei Anämie der „ataxic paraplegia" von Gowers als acutere Formen zu subsummiren; damit käme R. doch wieder auf die Annahme

Digitized by Google

eines „myelitischen" Processes zurück, und freue ich mich, nach Abschluss meiner Arbeit die Genugthuung zu haben, dass ein so erfahrener Forscher gleichzeitig mit mir zu in allen wesentlichen Punkten gleichen Anschauungen über die Auffassung der pathologischen Anatomie der Spinaldegenerationen bei Anämien gekommen ist.

Vor Kurzem ermöglichte mir ein glückliches Zusammentreffen, zweimal die Rückenmarkspräparate je eines Falles von combinirter Systemerkrankung zu sehen. In dem ersten Fall — 55jährige Frau M. —, der auf der Abtheilung des Herrn Oberarztes Dr. Gläser zur klinischen Beobachtung gelangte und dessen Rückenmark post mortem von Herrn Dr. Werner bearbeitet wurde, hatten die ca. ein Jahr hindurch bestehenden Symptome in allmählich stärker werdenden spastischen Erscheinungen der oberen und unteren Extremitäten bestanden, die in starken Contractur-Zuständen endeten; dabei entwickelten sich schwere Sensibilitätsstörungen, Sphinkterenlähmungen und schliesslich ausgedehnter Decubitus; die oculopupillären Phänomene waren normal gewesen. Im Laufe der Krankheit entwickelte sich eine kachektische schwere Anämie.

Bei der Obduction fanden sich die inneren Organe im Zustande erheblicher secundärer Anämie, ohne die Zeichen der „perniciösen Anämie" an Herz, Leber, Nieren, Knochenmark.

Die Untersuchung des Rückenmarks zeigte eine ausgedehnte Erkrankung der Seiten- und Hinterstränge; in den Seitensträngen zeigten sich „systematisch" ergriffen die Py.-S.-Str., die Kl.-H.-S.-Str. und besonders deutlich sich abhebend die Gowers'schen Stränge; in den Hintersträngen waren die inneren und mittleren Wurzelzonen erkrankt; das proximale Drittel der Hinterstränge sowie die Lissauer'schen Zonen waren frei geblieben. Es fanden sich zwischen den älteren Degenerationen nicht wenige Fasern in acutem Zerfall, aber keine isolirten „acuten Herde", nirgends Anzeichen dafür, dass eine Confluenz aus kleineren Herden stattgehabt hatte; ein locales Verhältniss der Gefässe zu den Degenerationen war so wenig ausgesprochen wie es bei der Tabes oder bei auf- und absteigenden Degenerationen bei Myelitis transversa ausgesprochen zu sein pflegt.

Der zweite Fall stammt von der Abtheilung des Herrn Director Rumpf, die Krankengeschichte sowie die Einsicht der mikroskopischen Präparate verdanke ich dessen Assistenten Herrn Dr. Müller.

Bei einer 54jährigen Frau H. hatten sich subjective Beschwerden von Seiten der unteren Extremitäten in Gestalt von Schwäche, Spannungsgefühl und Parästhesien seit ca. zwei Jahren entwickelt. Bei der Aufnahme fanden sich mässig starke spastische Symptome an den unteren Extremitäten, keine Sensibilitätsstörungen, keine oculopupillären

Digitized by Google

Phänomene; im weiteren Verlauf der Krankheit machte die Erhöhung der Sehnenreflexe einer Abschwächung derselben und schliesslichem Ausfall des Patellarreflexes Platz, es traten spastisch-atactische Erscheinungen an den unteren Extremitäten auf. Dabei hatte sich eine kachektische Anämie entwickelt, deren mikroskopischer Ausdruck der einer einfachen Anämie war.

Bei der Section fanden sich einzelne Befunde der „Anaemia perniciosa", nämlich fettige Chagrinirung des Myocards sowie Eisenchloridreaction an Leber und Nieren; andererseits waren die Retinae frei und das Knochenmark nicht „anämisch verändert". Die Untersuchung des Rückenmarks von Dr. Müller (Weigert-, Weigert-Pal-, Gieson-Präparate) zeigte genau dieselben Bilder wie in dem vorerwähnten Falle.

Es war mir äusserst willkommen, gerade jetzt, nach Abschluss dieser Arbeit, diese zwei Fälle beobachten zu können; ich unterlasse nicht, an dieser Stelle den oben genannten Herren verbindlich zu danken, dafür, dass sie mir gestatteten, diese kurzen Auszugsnotizen mitzutheilen. Es zeigen diese zwei Fälle aufs Klarste im klinischen Verlauf und im anatomischen Befund den Unterschied zwischen den Fällen von letaler Anämie mit spinalen Degenerationen einerseits, zwischen den Fällen von combinirter Strangerkranknng und secundärer kachektischer Anämie andererseits; dies sind eben solche Fälle, die, wie ich im Verlaufe dieser meiner Arbeit auseinandergesetzt habe, von einer Reihe von Autoren fälschlich als Spinaldegenerationen bei Anämie aufgefasst und publicirt worden sind und die, wie ebenfalls oben citirt, Bastianelli seiner Zeit mit vollem Rechte zu seiner kritischen Auseinanderhaltung jener zwei nicht zusammengehörigen Krankheitskategorien veranlasst haben.

Erklärung der Abbildungen auf Taf. IX—X.

Fig. 1 stammt von Fall Wilke (10, Anaemia perniciosa), zeigt das locale Verhältniss der kleinen und grösseren Herde zu den Gefässen.

Fig. 2 stammt von Fall Artmer (11, Anaemia perniciosa), nach Marchi gefärbt: man sieht die diffuse Faserdegeneration auch ausserhalb der Degenerationsfelder.

Fig. 3 stammt von Fall Huet (Tuberculosis miliaris universalis), zeigt, dass besonders die einstrahlenden hinteren Wurzeln von der „Marchi-Degeneration" ergriffen sind.

Fig. 4. Fall Wilke (10, Anaemia perniciosa), zeigt Marchi-Schollen in dem Nervenfasernetz der vorderen grauen Substanz; es ist der einzige Fall, in dem eine stärkere „Marchi-Degeneration" in der grauen Substanz nachgewiesen werden konnte.

Fig. 5 stammt von einem weniger hochgradig afficirten Senium-Rückenmark und zeigt den noch „herdförmigen" Charakter des Processes.

Digitized by Google

X.

Nervenkrankheit und Lectüre.

(Vortrag, gehalten am 23. October 1898 in der IV. Versammlung mitteldeutscher Psychiater und Neurologen zu Dresden.)

Von

H. Oppenheim.

Heute ist es nicht ein Gegenstand der exacten Forschung, für den ich Ihr Interesse in Anspruch nehmen möchte, aber doch eine ernste, wichtige Frage, die, wenn sie auch einer streng-wissenschaftlichen Analyse nicht zugänglich ist, dringend der Erörterung im Kreise der Fachgenossen bedarf.

Die allgemein anerkannte Thatsache, dass die Nervosität die Krankheit unserer Zeit ist, die alle Bevölkerungsschichten durchdringt, kein Geschlecht, kein Alter, keine Rasse, keinen Beruf verschont, macht es zu einer gebieterischen Forderung, dem Wesen und den Ursachen der Nervosität mit beharrlichem Eifer und gründlichster Vertiefung nachzuforschen. Wir haben allerdings nicht das Recht, über Vernachlässigung dieser Frage zu klagen. Nicht allein, dass die Lehr- und Handbücher der Nervenkrankheiten der Neurasthenie und den ihr verwandten neuropathischen und psychopathischen Zuständen in den letzten Jahren eine wachsende Beachtung geschenkt haben, es sind diesem Leiden auch eine Anzahl werthvoller Monographien gewidmet worden, und die Frage nach den Ursachen der Nervosität hat ein Lieblingsthema der Antrittsvorlesungen und Habilitationsreden gebildet.

Aber es bleibt dem ungeachtet noch überaus viel zu thun. Das Gebäude der Therapie ruht noch auf zum Theil recht unsicheren Fundamenten, und die Prophylaxe der Neurasthenie, die Hygiene des Nervensystems ist ein noch an vielen Stellen brach liegendes, der Bestellung harrendes Feld.

Zu den lose aneinandergereihten Betrachtungen, die den Inhalt dieses Vortrags bilden werden, haben mich in erster Linie Erfahrungen gedrängt, die ich mit einem Theil der meinen ärztlichen Rath in Anspruch nehmenden Neurastheniker und Hypochonder zu machen Gelegenheit hatte — Erfahrungen, die auch der Mehrzahl von Ihnen

Digitized by Google

nicht fremd sein werden. Die Schilderung der Beschwerden und der sich an diese knüpfenden Befürchtungen, die unzutreffende oder auch correcte Anführung der den Laien sonst nicht geläufigen Bezeichnungen von Krankheitszuständen und -Symptomen liess mich bald erkennen, dass sie ihr Wissen aus medicinischen oder populärmedicinischen Schriften geschöpft hatten. Meist bildete das Conversationslexikon oder die Zeitung die Quelle dieser Kenntniss. Aber auch medicinische Specialschriften und Lehrbücher waren nicht selten zu Rathe gezogen worden.

Nach und nach erlangte ich eine gewisse Routine darin, der Darstellung diesen Ursprung abzumerken, so dass mein bestimmter Hinweis ein entsprechendes Zugeständniss erzwang. Ich machte die Erfahrung, dass dieser Missbrauch, der ja nicht neu ist und auch den älteren Aerzten schon Anlass zu Warnrufen gab, in unserer Zeit sehr verbreitet ist und ernste Gefahren in sich birgt. Es sind freilich in der Regel von Haus aus hypochondrisch veranlagte und bereits mit nervösen Erscheinungen behaftete Individuen, die in dem Drange, sich über ihren Zustand aufzuklären, in den ihnen zugänglichen Werken und Blättern herumstudiren und dort reiche Nahrung für den Ausbau ihrer hypochondrischen Vorstellungen finden. Ich habe aber auch gesunde Personen, die ihren Wissensdrang in dieser Weise stillten, zu echten Hypochondern — Lexikon-Hypochonder könnte man sie nennen — werden sehen.

Wenn man nun dieser Frage etwas mehr Beachtung schenkt, so gewahrt man einen Missstand, der in immer bedrohlicherer Weise um sich greift, und ich halte es für eine Pflicht, die dem ärztlichen Stande, besonders aber uns Nervenärzten obliegt, dieser Gefährdung des Volkswohls, soweit es in unserer Macht steht, entgegenzuwirken. Ich meine die Gefahr, die dem Publikum, besonders aber den Nervösen und den nervös Veranlagten — und diese repräsentiren ja leider den grössten Theil des Publikums — durch die in unserer modernen Litteratur und namentlich in der Tagespresse sich immer mehr geltend machende Sucht nach der Darstellung von Krankheitszuständen und Krankheitserscheinungen droht. Ich sage nicht, dass dieser Hang ein in der Presse allgemein verbreiteter ist, aber es sind, wie mir scheint, gerade die am meisten gelesenen Journale, welche sich von dem Bedürfniss, ihre Leser in die Pathologie einzuführen, zu diesen Kundgebungen verleiten lassen.

Ich bin auch keineswegs der Meinung, dass diesem Bestreben nur tadelnswerthe Motive zu Grunde liegen. Gewiss spielt die Speculation auf das Sensationsbedürfniss — das heute alle höheren, vornehmeren Ansprüche zu verdrängen sucht — hier eine hervorragende

Digitized by Google

Rolle. Durch Mittheilung des Ungewöhnlichen, Aufregenden, Schrecklichen u. s. w. soll die Zeitung dem Leser interessant gemacht werden.

Hier und da mag auch der Wunsch, sich dieser oder jener Persönlichkeit gefällig zu erweisen und ihren Ruhm zu verbreiten, zu derartigen Veröffentlichungen den Anstoss geben. Im Wesentlichen dürfte jedoch das Bestreben, die Menschheit über Krankheitszustände und ihre Verhütung aufzuklären und sie an den Fortschritten der medicinischen Wissenschaft theilnehmen zu lassen, hier die Triebfeder sein. Und dass die Presse in dieser Hinsicht auch Gutes zu schaffen, besonders die Verbreitung hygienischer Grundsätze und Einrichtungen zu fördern vermag, ist unbestritten.

Es führt mich das zur Berührung einer besonders heiklen Seite dieser Frage. Es ist mehr und mehr Sitte geworden, dass über die Vorträge, die in ärztlichen Gesellschaften, Congressen und dergl. gehalten werden, Mittheilungen in die Tagespresse gelangen. Ich weiss, dass dieses Verfahren von den Leitern jener Versammlungen nicht immer gebilligt wird und mehrfach vergeblich bekämpft worden ist.

Indess hab ich persönlich die Erfahrung gemacht, dass mir, nachdem ich einen Vortrag für eine dieser Vereinigungen angemeldet hatte, lange vor dem Termin eine gedruckte Aufforderung zuging, ein Referat über den zu haltenden Vortrag für die Tagespresse einzusenden, mit der Begründung, dass hierdurch unrichtigen, aufgebauschten und entstellten Berichten vorgebeugt werden solle. Ich habe jener Aufforderung nicht Folge gegeben, aber aus dieser Bestimmung entnommen, dass das Verfahren ein von den Vorsitzenden dieser Vereinigungen gebilligtes und sanctionirtes ist. Ich bin nicht eingeweiht genug, um zu wissen, inwieweit da dem Zwange der Nothwendigkeit ein Opfer gebracht wird. Jedenfalls möchte ich aber meiner persönlichen Anschauung, die zweifellos von vielen meiner Collegen getheilt wird, Ausdruck geben, dass diese Berichte in der Regel ihrem Hauptinhalt nach überflüssig sind. Gewiss soll das Publikum über die bedeutungsvollen Entdeckungen auf dem Gebiete der Medicin unterrichtet werden. Von Zeit zu Zeit gelingt es der genialen Beobachtungsgabe, dem glücklichen Griff oder auch dem ehernen Fleiss eines Einzelnen, eine Thatsache festzustellen, die von tiefeingreifender Bedeutung ist und nicht nur den engeren Kreis der Fachgenossen, sondern die ganze Menschheit in hohem Maasse interessirt. Solche Thatsachen sollen und dürfen nicht in den Annalen unserer Wissenschaft verborgen bleiben. Prüft man jedoch unter diesem Gesichtspunkt die Berichte über unsere Congresse und Vereinigungen in den Tagesblättern, so gelangt man zu

Digitized by Google

dem Resultat, dass der grösste Theil und oft selbst der ganze Inhalt derselben den Lesern hätte vorenthalten bleiben dürfen.[1])

Würde es sich nun um ein Wissensgebiet handeln, dem der Laie mit kühlem Empfinden gegenüberstände, so wäre trotzdem gegen diese Berichterstattung nichts weiter einzuwenden. Aber nach den Erfahrungen, die ich als Arzt gemacht habe, enthalten diese Mittheilungen ein Material, das auf viele Personen verderblich wirkt und bei der Mehrzahl ein Halbwissen hervorbringt, das ihnen nicht frommt. Nicht nur werden falsche Vorstellungen erzeugt, die verhängnissvoll werden können, es wird vor Allem auch den hypochondrischen Ideen und krankhaften Befürchtungen neue reiche Nahrung zugeführt.

Es ist erstaunlich, wahrzunehmen, mit welchem Eifer sich ein grosser Theil des Laien-Publikums, besonders sind es die Frauen, durch Neugier oder durch einen dem Pathologischen zugewandten Wissensdrang irregeleitet, auf diese medicinischen Artikel der Tagespresse stürzt. Sie bilden ihre geistige Lieblingsspeise, zuweilen ihre einzige geistige Nahrung. Sie wähnen, wissend zu werden, aber ihr Halb- oder Zehntel-Wissen birgt mehr Gefahren in sich, als die naive Unwissenheit des von der modernen Cultur nicht angekränkelten Naturmenschen. Wieviel köstlicher ist oft das Nichtwissen als diese Lexikons- und Zeitungs-Beschlagenheit.

Ich verwahre mich ausdrücklich dagegen, dass ich der Begünstigung eines Theiles dieser Pressberichte durch hervorragende Vertreter der medicinischen Wissenschaft eine unlautere Absicht zu Grunde lege. Eitelkeit und Ruhmsucht, die auch bei Menschen von hervorragender Geistesbegabung bekanntlich keine ungewöhnliche Erscheinung sind, haben allerdings in unseren Tagen auf einzelnen Gebieten seltsame Früchte und Auswüchse hervorgebracht, und es wäre überaus beklagenswerth, wenn die moderne Gestalt, die diese Eigenschaften hie und da angenommen haben, der Erhaltung des alten, vornehmen Gelehrtenstandes unter uns Aerzten Eintrag thun würde.

Das Beispiel, das nun von oben, wenn auch meistens in bester Absicht gegeben wird, wirkt aber besonders verderblich dadurch, dass es als Deckschild von denen betrachtet und gemissbraucht wird, die die Wissbegier des Publikums in mehr oder weniger reclamehafter Weise für bestimmte Zwecke, für ihr persönliches Interesse oder für das Interesse eines Curortes, einer Heilanstalt, eines Heilmittels u. s. w. ausbeuten. Man lese nur die Krankengeschichten, die derartigen An-

1) Dass ich dabei die Leistungen der modernen Medicin keineswegs geringschätze, sondern jeder neuen Beobachtung und Thatsache, auch der winzigsten, Bedeutung beimesse, brauche ich in diesem Kreise nicht weiter auseinanderzusetzen.

Digitized by Google

zeigen häufig beigegeben werden, und denke, welchen Einfluss sie auf erregbare Gemüther ausüben müssen.

Besonders betrübende Erfahrungen habe ich mit einer Reihe von Patienten gemacht, die in einigen der auch von Rückenmarkskranken besuchten Badeorten aus den dort ausgestellten und speciell für den Kranken geschriebenen Brochüren nicht nur über die Symptomatologie, sondern auch über die düstere Prognose dieser Krankheiten aufgeklärt wurden. Was nützt es, einen hypochondrischen Neurastheniker von der Harmlosigkeit seiner Beschwerden zu überzeugen, einen Tabiker mit Hoffnung und Lebensmuth zu erfüllen, wenn der eine durch diese Schriften wieder zu seinen Befürchtungen, der andere zu seiner Hoffnungslosigkeit zurückgeführt wird.

Ich will ein Beispiel anderer Art anführen. Im Laufe dieses Jahres erschien in einer sehr verbreiteten Tageszeitung ein Artikel über Blutgefässverkalkung, der eine populäre Darstellung der Arteriosklerose, ihrer Folgezustände und Gefahren darbot. Dem armen Leser wurde da nichts von dem, was sich an schweren Erscheinungen im Verlaufe dieses Leidens entwickeln kann, vorenthalten. Auf diesen Artikel wurde ich dadurch aufmerksam gemacht, dass in den folgenden Wochen fünf Personen meinen Rath in Anspruch nahmen, weil sie an Arteriosklerose zu leiden fürchteten. Sie bekannten, dass sie durch jenen Aufsatz dazu verleitet worden seien, der Beschaffenheit ihres Gefässsystems, besonders ihrer Schläfenarterien, Beachtung zu schenken. Hypochondrische Erregungszustände von quälendem und bedrohlichem Charakter waren bei zwei dieser Personen die Folge der Besorgniss.

Würde auf der anderen Seite ein Zeitungsartikel dieses Inhaltes wirklichen Nutzen bringen, würden diese Enthüllungen dazu beitragen, der Entstehung der Arteriosklerose auch nur in einem kleinen Bruchtheil der Fälle vorzubeugen, so müsste man die bezeichneten Schäden in Kauf nehmen. Ich bezweifle aber durchaus, dass da von irgend einem heilsamen Einfluss die Rede sein kann. Denn die Thatsache, dass der übermässige Genuss von Alkohol die Gesundheit gefährdet, ist allgemein bekannt und könnte auch in der Presse immer wieder betont werden, ohne dass derartige Abhandlungen über Krankheitszustände geboten würden. Da, wo die Belehrung nothwendig ist, wo sie zur Verhütung von Unheil dienen kann, muss gewiss jede andere Rücksicht geopfert und die Wahrheit ohne Scheu und ohne Verhüllung verkündet werden. In diesem Sinne habe ich mich mehrmals [1]) und zu deutlich ausgesprochen, als dass meine heutigen Ausführungen missverstanden werden könnten.

1) Vgl. mein Lehrbuch der Nervenkrankheiten I. Aufl. 1894. S. 592 und

Digitized by Google

In einem anderen Zeitungsberichte, in welchem ein Vortrag über Tuberculose referirt wurde, war der Satz citirt, es sei als erstes Zeichen dieses Leidens zu betrachten, wenn die Arbeitsfähigkeit eines bis dahin gesunden Mannes plötzlich nachliesse. Gewiss hat das der Vortragende nicht so gesagt, aber welche Beunruhigung muss eine derartige Darstellung in den Gemüthern der Nicht-Sachkundigen hervorbringen.

Kurz hinweisen will ich ferner auf den die Nervosität fördernden Einfluss der Mord-, Raubmord-, Lustmord-, Selbstmordberichte, auf diese Schreckenskammern der Presse, die dem Leser auch nicht den kleinsten Zug der Grausen und Schauder erregenden Begebenheiten entgehen lassen. Vor einiger Zeit fand ich in einer vielgelesenen Tageszeitung einen Aufsatz, in welchem all die experimentellen Untersuchungen, die von Physiologen an Hingerichteten ausgeführt worden sind, einer eingehenden Darstellung unterzogen waren. Ob wohl der Dichter, als er das Schaudern als der Menschheit bestes Theil bezeichnete, diese Art von Gemüthserschütterungen im Sinne gehabt hat?

Auch die schöngeistige Literatur hat die Krankheit und das Krankhafte zu dem Lieblingsgegenstande ihrer Darstellung erkoren, und es entspricht dem neuropathischen Grundcharakter der modernen Gesellschaft, dass die Romane und Dramen dieser Kategorie das grösste Publikum finden.[1])

Die grossen Dichter der Vorzeit scheuten sich auch nicht, die Geistesstörung auf die Bühne zu bringen, aber die Darstellung dieser war, soweit meine Kenntniss reicht, niemals der Dichtung Selbstzweck. Sie war entweder die natürliche Folge jener mächtigen Seelenerschütterung, die als ein wesentliches Element der Tragödie auch vom Hörer empfunden wurde, oder es bildete die sich auch im Wahn noch offenbarende Grösse des Denkens und Fühlens das ästhetisch wirksame Moment.

In der Literatur unserer Tage ist oft genug das Pathologische an sich die Quintessenz des Kunstwerkes.

II. Aufl. S. 676, meine Bearbeitung der syphilit. Erkrankungen des Gehirns in Nothnagel's specieller Path. u. Therapie. Bd. IX, Abth. III. S. 179.

1) Es ist freilich interessant zu sehen, dass dieser Vorwurf der Literatur schon vor 50 Jahren gemacht worden ist. v. Feuchtersleben sagt in seiner Diätetik der Seele: „Aber von der modernen Literatur lasst uns hier ein Wort einschalten. Bei ihr ist nicht die Rede von grossen Männern, wohl aber von krankhaften Zuständen. Sagen wir's nur immer gerade heraus: Hypochondrie, entgeistete, grämliche, affadirende Hypochondrie ist die Amme der modernen Literatur, und man wird nächstens zur richtigen Beurtheilung unserer jüngsten Dichter des Arztes statt des Recensenten bedürfen." Wie würde v. Feuchtersleben erst wehklagen, wenn er 50 Jahre später zur Welt gekommen wäre!

Digitized by Google

Selbst die körperliche Krankheit und ihre Aeusserungen bildet hier ein gewöhnliches Object der schriftstellerischen Darstellung, und mancher Kranke entnimmt aus der Lectüre eines Romans sein Schicksal, das ihm der Arzt in weiser Erwägung und humaner Fürsorge sorgfältig verborgen gehalten hat.

Wenn schon diese Erscheinung nicht nur von den Aesthetikern, sondern auch von uns Aerzten nach Möglichkeit bekämpft werden sollte, so gilt das noch in höherem Maasse für die Behandlung der sexuellen Vorgänge und Beziehungen in einem grossen Theile der modernen Literatur. Würde es sich ausschliesslich um eine Frage der Moral handeln, so würde ich mich nicht für berufen halten, eine Discussion derselben hier anzuregen. Aber es liegt nach meiner Ueberzeugung auch hier eine Gefährdung der Volksgesundheit vor, also die Sache geht uns an und rührt stark an unsere Interessen.

Darin wird mir wohl Jeder von Ihnen zustimmen, dass die geschlechtlichen Ausschweifungen und Verirrungen in der Aetiologie der Nervosität eine sehr bedeutende Rolle spielen. Ich sehe hier natürlich von der Syphilis ganz ab, ich spreche von der Masturbation, den Excessen in Venere und der perversen Bethätigung des Geschlechtstriebs im Allgemeinen. Wenn ich auch längst nicht so weit gehe, wie Freud, der die Hysterie, sowie das ganze Heer von Angstzuständen und Zwangsvorstellungen von der sexuellen Sphäre ableitet, so muss ich doch auch auf Grund meiner Erfahrungen den Abusus sexualis zu den das Nervensystem schwer schädigenden Factoren rechnen. Weit verbreiteter, als man nach den in der — auf diesem Gebiete doch sonst so ausführlichen — Fachliteratur niedergelegten Daten erwarten sollte und besonders verderblich ist die psychische Ausschweifung, die in Erinnerungsbildern und Vorstellungen schwelgende Libido sexualis.

Besonders sind es, wie ich aus zahlreichen Mittheilungen entnommen habe, das Geschlechtsleben betreffende optische Erinnerungsbilder. Es giebt zahlreiche Individuen dieser Kategorie, deren ganzes Vorstellungsleben von diesen sexuellen Bildern ausgefüllt oder wenigstens beherrscht wird. Die Beziehung zwischen der optischen Vorstellungssphäre und dem Sexualapparat wird bald eine so innige, die Leitungsbahnen sind so ausgeschliffen, dass das Auftauchen eines sexuellen Erinnerungsbildes genügt, um den Mechanismus der Erection, manchmal selbst den der Ejaculation in Thätigkeit zu setzen. Ich brauche das hier nicht weiter auszuführen. Während für diese Personen die körperliche und geistige Arbeit ein mächtiges Ablenkungs- und Heilmittel bildet, finden sie in der Lectüre schlüpfriger Schriften den ihnen gefährlichsten Krankheitsstoff.

Bildeten diese früher eine Art von verpönter, heimlich zur Welt

Digitized by Google

gebrachter Hintertreppenliteratur, so sind sie in unserer Zeit zur wohlgeduldeten und selbst vielbegehrten Salon-Lectüre erhoben worden.

Auch sind es jetzt keineswegs nur die minderwerthigen Geistesproducte, die der Schilderung des Geschlechtlichen ihre Anziehungskraft verdanken, sondern es geht diese Bewegung durch einen grossen Theil auch der höher bewertheten modernen Literatur. Sexuelle Motive finden wir jetzt nicht allein in der Schundliteratur, wir finden sie, wenn auch mit einem Aufputz von Witz, Geist oder Wissenschaft verbrämt, in jenen vielgelesenen Romanen und Dramen, die zum grössten Theil von Frankreich her ihren Flug durch die Welt nehmen. Einer der modernsten deutschen „Dichter" singt, dass er sich dem Geist der Brunst verschrieben habe, und selbst von hervorragenden Vertretern der neueren Schule[1]) wird die Behauptung aufgestellt, dass das geschlechtliche Moment, da es den Kern des ganzen menschlichen Thun's und Treibens bilde, auch als der Mittelpunkt des künstlerischen Schaffens zu betrachten sei.

Wir haben hier nicht zu untersuchen, inwieweit durch diese Auffassung und ihre Verwirklichung die Moral gefährdet wird. Es ist aber von Interesse, zu sehen, wie auch grosse Denker und Dichter der Vergangenheit, wenn sie zu dieser Frage Stellung nahmen, wie Rousseau[2]) und Byron[3]) von der Voraussetzung ausgingen, dass der verderbliche Einfluss der Lectüre nur für die Unschuld Geltung haben könne. Die Frage, wie die Schilderung aller Aeusserungen und Kundgebungen des Geschlechtstriebs auf den Erfahrenen einwirkt, ist dabei, wie mir scheint, gar nicht berührt worden. Sie kann auch aus dem Spiele bleiben, so lange das Kunstwerk nur durch seinen ästhetischen Gehalt wirkt und die Schilderung des Geschlechtlichen nur ein nothwendiges Beiwerk bildet. Anders aber liegt es, wenn das Sexualleben die Wesenheit des Ganzen ausmacht, wenn die Phantasie des Lesers durch die ganze Scenerie eines modernen Unsittenromans hindurchgeführt und gezwungen wird, eine ununterbrochene Reihe von Bildern aus dem Geschlechtsleben, von Handlungen, für die der Geschlechtstrieb allein die bestimmende Kraft ist, an sich vorüberziehen zu lassen.

1) v. Perfall in seinem Roman: Ein Verhältniss. Vgl. v. Grotthuss, Probleme und Charakterköpfe. 2. Aufl. Stuttgart 1898.

2) In der Vorrede zu Rousseau's Julie ou la nouvelle Héloïse heisst es: „Quant aux filles, c'est autre chose. Jamais fille chaste n'a lu des romans, et j'ai mis à celui-ci un titre assez décidé, pour qu'en l'ouvrant on sût à quoi s'en tenir. Celle qui, malgré ce titre, en osera lire une seule page, est une fille perdue; mais qu'elle n'impute point sa perte à ce livre, le mal étoit fait d'avance. Puis qu'elle a commencé, qu'elle achève de lire; elle n'a plus rien à risquer.

3) In einem Briefe an Murray über den Don Juan.

Digitized by Google

Hätten wir es nur mit gesunden Menschen — gesund im weitesten Sinne des Wortes — zu thun, die mit der kühlen Ruhe der Objectivität Schriften dieser Art wie eine wissenschaftliche Abhandlung lesen, so würden diese literarischen Producte kaum einen Gegenstand der ärztlichen Beachtung und Besorgniss bilden. Aber schon die Thatsache, dass diese Bettelsuppen ein so grosses Publikum finden, beweist, dass wir es nicht mit Gesunden zu thun haben, sondern mit Individuen, denen die Betrachtung sexueller Bilder und Erlebnisse auch sexuellen Genuss bereitet, denn von einem ästhetischen, psychologischen oder auch nur didaktischen Geniessen kann hier doch in der Regel keine Rede sein. Wir halten es deshalb für eine bedeutungsvolle Aufgabe, den im angeführten Sinne Kranken und zur Krankheit Veranlagten vor derartigen Schriften zu warnen und zu schützen — und wenn wir dabei auch von einem anderen Gesichtspunkte geleitet werden, so decken sich doch in dieser Hinsicht unsere Anschauungen mit denen der wahren Pädagogen aller Zeiten. — Für besonders gefährlich halten wir in dieser Hinsicht auch die Schaustellungen des Geschlechtlichen, wie sie in immer frivoler werdender Weise in den Verkaufsläden und -Fenstern der Grossstadt geboten werden. Der Geschlechtstrieb ist im Menschen so mächtig entwickelt, dass er dieser künstlichen Zufuhr von Reizen wahrlich nicht bedarf, am wenigsten heute.

Die Frage, ob das Sexuelle, wie ich es kurzweg nennen will, überhaupt ein der künstlerischen Bearbeitung und Darstellung würdiger Gegenstand ist, darf hier nicht erörtert werden. Es sei mir aber gestattet, in Bezug auf diesen Punkt eine Bemerkung zu machen, für die ich mir die Autorität des Sachverständigen natürlich nicht anmasse. Man glaubt sich darauf berufen zu dürfen, dass auch die Koryphäen der Literatur kein Bedenken getragen haben, das Geschlechtsleben poetisch zu verherrlichen. Die genauere Prüfung scheint mir jedoch zu beweisen, dass das ächte Kunstwerk — ich führe als ein Beispiel Goethe's römische Elegien[1]) an — nicht diesem Motiv seinen Werth verdankt, sondern dem Zauber seiner Schönheit, dass es also auf unseren Schönheitssinn und nicht auf die Geschlechtssphäre einwirkt. Auf unsere Geistesheroen dürfen sich die Pornographen also nicht berufen. Und wer wollte die vorsätzliche Brandstiftung damit entschuldigen, dass auch der Blitz, die Naturgewalt, einmal ein Haus entzündet.

Um das Gute zu lesen, sagt Schopenhauer, ist eine Bedingung, dass man das Schlechte nicht lese. So wäre es immerhin schon von einigem Werthe, die Haupttypen der Lectüre bezeichnet zu haben, die

1) Nachträglich finde ich hierzu eine wichtige Bemerkung Goethe's: „Wenn man den Inhalt meiner „Römischen Elegien" in den Ton und die Versart von Byron's Don Juan übertragen wollte, so müsste sich das Gesagte ganz verrucht ausnehmen" (Eckerman's Gespräche mit Goethe. Bd. I. S. 30). Ich meine jedoch, dass auch für den Don Juan Byron's unser Ausspruch Geltung habe.

Digitized by Google

von uns in dem dargelegten Sinne als gesundheitsschädlich betrachtet werden müssen.

Aber Sie werden erwarten, dass ich hier nun auch die Schriftwerke kennzeichne, die in hygienischer Hinsicht als gut und heilsam anzusehen sind. Es ist zu bewundern, dass in einer Zeit, in welcher den Fragen der leiblichen Diät eine so grosse Beachtung geschenkt wird, dieser wichtige Zweig der Seelendiätetik kaum eine Berücksichtigung gefunden hat, während sich in älteren Schriften, wie in den Werken eines Kant, Hufeland, v. Feuchtersleben u. A. wichtige Fingerzeige finden. Kein Lehrbuch, kein Archiv, kein Centralblatt stellt sich uns hier als Führer und Rathgeber zu Gebote.

Aber indem ich den Versuch mache, dieser Frage selbst näher zu treten, stellen sich mir auf Schritt und Tritt grosse, zum Theil unüberwindliche Schwierigkeiten entgegen. Schon eine oberflächliche Betastung des Gegenstandes lässt fühlen, wie schwer es ist, hier feste, allgemeingültige Grundsätze aufzustellen und sich nicht von dem subjectiven Empfinden, von den aus der eigenen Individualität geschöpften Erfahrungen zu unrichtigen Verallgemeinerungen fortreissen zu lassen.

Welche Art von Lectüre ist denn den Nervösen und den nervös veranlagten Individuen vom sanitären Standpunkt aus zu empfehlen?

Wir werden schnell erkennen, dass uns zur Lösung dieser Fragen noch die erforderlichen Beobachtungsmethoden und -Reihen und noch fast völlig der Einblick in die hier waltenden Gesetze fehlt.

Einwandfrei dürften zunächst die einfach belehrenden, wissenschaftlichen Schriften und Werke sein, soweit sie der geistigen Befähigung und Auffassungskraft des Lesers angepasst sind und sich von den oben näher bezeichneten Wissensgebieten fernhalten.

Die der Naturbeschreibung, der Schilderung von Naturerscheinungen, Naturereignissen, von Ländern und Völkern gewidmeten Schriftwerke, die Mehrzahl der Reisebeschreibungen und dergl. ist hierherzurechnen.

Die Hauptschwierigkeit beginnt, wenn wir unter diesem Gesichtspunkt an die Prüfung des Poetischen herantreten. Ich werde kaum auf Widerspruch stossen, wenn ich den echten Humor, wie er uns in den Werken eines Cervantes, Dickens, Reuter u. s. w. geboten wird, für ein vortreffliches Diäteticum der Seele erkläre. Aber schon da haben wir mit der individuellen Empfänglichkeit zu rechnen. Auch bietet sich der Humor selsen in so vollkommener Reinheit, dass die psychologische Analyse und die sanitäre Werthschätzung nur mit diesem Element der Darstellung zu rechnen hätte. Die Beurtheilung des Sentimentalen, Pathetischen, Tragischen unter dem von uns erörterten Gesichtspunkte bietet dann schon die grössten Schwierigkeiten.

Digitized by Google

Das Lustgefühl, das in mir bei der Lectüre klassischer Dichtungen — ich will als Beispiel und nur, um irgend ein Beispiel anzuführen, einige der bekannteren Goethe'schen Gedichte, wie das Mailied, das Lied an den Mond, Prometheus, Mahomet's Gesang, der Gott und die Bajadere, Harzreise im Winter, Ilmenau, Alexis und Dora, die Trilogie der Leidenschaft u. s. w. nennen — wachgerufen wird, muss ich als einen auch der Gesundheit förderlichen Seelenvorgang bezeichnen. Aber hier stossen wir gleich auf die gefährlichste Klippe dieser Betrachtung: ich kann nicht ermessen, ob die Empfindung, die bei Anderen geweckt wird, der meinigen conform ist, oder ob nicht literarische Producte ganz anderer Art und ganz anderen Werthes in ihnen Stimmungen hervorrufen, deren wohlthätiger Einfluss den von mir empfundenen bei weitem übertrifft. Die Individualität, das individuelle Bedürfniss, die individuelle Empfänglichkeit ist hier ein so ausschlaggebender Factor, dass sich allgemeingültige Satzungen kaum aufstellen lassen. Immerhin glaube ich nicht fehlzugehen, wenn ich in dem ästhetischen Genuss eine heilsame Potenz von grossem, längst nicht hinreichend gewürdigtem Werthe erblicke. — Und doch lehrt eine weitere Betrachtung, wie vorsichtig man auch da mit seinen Schlussfolgerungen sein muss. Mir persönlich bereitet das Wagner'sche Musikdrama den höchsten ästhetischen Genuss. Dennoch habe ich am Schlusse desselben in der Regel nicht den Eindruck, dass mein Wohlbefinden gesteigert worden ist. Im Gegentheil, es ist eine Art von Erschöpfung, von körperlicher und geistiger Abspannung, die sich mir fühlbar macht. Es scheint also eine Intensität, Multiplicität und vor Allem eine zeitliche Dauer des Geniessens zu geben, die nicht wohlthätig auf das Nervensystem einwirkt. Und es entspricht das durchaus der Erfahrung, die wir mit dem „Uebermaass von Reizen" auch sonst auf allen Gebieten machen. Aber vielleicht ist das, was für mich ein Uebermaass von Reizen bedeutet, für einen Anderen ein seine Aufnahmefähigkeit keineswegs überschreitendes Reizmaass.

Diese spärlichen Betrachtungen zeigen ja zur Genüge, wie weit wir noch davon entfernt sind, die aufgeworfenen Fragen wissenschaftlich erfassen und durchdringen zu können. Aber lassen Sie uns vor den Schwierigkeiten der Erforschung dieses dunkeln Gebietes nicht zu schnell zurückschrecken. Mögen vielmehr meine Ausführungen die Anregung dazu geben, dass Andere, die mit der ärztlichen Erfahrung eine umfassendere Kenntniss der allgemeinen Literatur, als sie mir zu Gebote steht, verbinden, an die Untersuchung dieses so wichtigen Gegenstandes herantreten.

Ich möchte aber diese Betrachtungen nicht abschliessen, ohne aus ihnen einige naheliegende Schlussfolgerungen gezogen zu haben. Dass wir mit

Digitized by Google

dem Hinweis auf die der Gesundheit aus der Lectüre drohenden Gefahren einen Einfluss auf den Charakter unserer Tagesliteratur gewinnen werden, wage ich nicht zu erhoffen. Immerhin sollte man sich nicht scheuen, das, was schlecht ist, laut und energisch zu tadeln. Wollen wir aber die gewonnenen Anschauungen für unser ärztliches Wirken fruchtbar machen, so haben wir es als eine wichtige Aufgabe zu betrachten, die psychische Diät der uns anvertrauten Individuen mit aller Sorgfalt zu überwachen. Wenn wir stets bedenken, dass die Eindrücke, die sie aus der Lectüre, von der Bühne u. s. w. in sich aufnehmen, durchaus nicht gleichgültig für ihr Wohlbefinden sind, so werden wir uns nicht mehr darauf beschränken, ihnen bezüglich der Quantität und Qualität des Speisen und Getränke unsere Vorschriften zu ertheilen, sondern auch das, was dem Geiste an Nahrung und Genussmitteln zugeführt wird, auf seinen Werth, seine Verdaulichkeit und Zuträglichkeit prüfen. Oft genug haben wir da z. B. Anlass, dem Kranken den Genuss seiner Zeitung zu untersagen. Schon die Hast und Unruhe, mit der sich Nervöse auf ihr Blatt stürzen und es durchfliegen, lehrt, dass wir es hier gemeiniglich mit einer Noxe zu thun haben. Vor Allem sollte man auch die Kinder, die heranwachsende Jugend, die ja heute den Keim zur Nervosität mit zur Welt bringt, mit grösster Peinlichkeit vor dem Einblick in die Tagespresse bewahren. Mir scheint, als ob in dieser Hinsicht durch eine nicht zu begreifende Achtlosigkeit noch sehr viel gesündigt würde.

Es ist kaum möglich, dass der vielbeschäftigte Arzt eine umfassende Kenntniss der belletristischen Literatur erwirbt, um mit richtiger Auswahl das Gute, d. h. Heilsame empfehlen, das Schlechte untersagen zu können. Aber er wird auch ohne tiefere Kenntniss schon dadurch Gutes stiften können, dass er dem Zuviellesen, besonders dem Verschlingen der modernen Romane steuert und auf den unerschöpflichen Schatz der „bleibenden Literatur" verweist. Gewiss ist auch da ein Individualisiren erforderlich. Gewiss ist für manche Zustände der Nervosität „die leichte Lectüre" empfehlenswerth, aber die leichte braucht keine seichte und soll keine schlüpfrige sein, und es ist in der Regel, wenigstens dem intelligenten Menschen, durchaus zuträglich, wenn er, indem er liest, sich belehrt oder sich einem ästhetischen Geniessen hingiebt.

Digitized by Google

XI.

Aus der Universitätsnervenklinik in Warschau (Prof. A. E. Schtscherbak).

Ein casuistischer Beitrag zur progressiven Muskelatrophie.

Von

Dr. L. E. Bregman,

ordin. Arzt der Klinik.

Die Frage der progressiven Muskelatrophie steht noch immer im Vordergrunde des neuro-pathologischen Interesses. Die Eintheilung derselben in myo-, myelopathische und neurotische, die wohl von den Meisten acceptirt ist, stösst auf mancherlei Schwierigkeiten. Von autoritativer Seite wird ihr die Geringfügigkeit der Unterschiede des Muskelbefundes in den einzelnen Formen entgegengehalten und die Stellung der Differentialdiagnose allein auf Grund desselben für unmöglich erklärt. Andererseits häufen sich die Fälle, in welchen neben den sog. myopathischen Veränderungen der Muskelfasern mehr oder minder ausgesprochene Störungen in den Ganglienzellen der Vorderhörner und der peripheren Nerven gefunden wurden. Die klinische Beobachtung ihrerseits lehrt, dass den einzelnen Merkmalen der spinalen, neurotischen und myopathischen Atrophie keine allzugrosse Bedeutung beigemessen werden darf, vielmehr das ganze Krankheitsbild ins Auge gefasst werden muss. Manche Fälle zeigen gemischte Charaktere, so dass sie nicht ohne Zwang in die eine der Hauptformen eingereiht werden dürfen.

Im Folgenden werde ich mir erlauben, einen kleinen Beitrag zur progressiven Muskelatrophie zu liefern, indem ich über einige Fälle, die ich zum grössten Theile auf der Nervenklinik zu beobachten Gelegenheit hatte, berichten werde. Der erste Fall stellt einen der „Uebergangsfälle" vor, von welchen soeben die Rede war, während die vier weiteren wohl mit Sicherheit zur Dystrophie zu rechnen sind, jedoch sich durch einige Eigenthümlickheiten auszeichnen, der sechste Fall aber vielleicht zur Gruppe der neurotischen Atrophie zugezählt werden kann.

Fall I. X. Y. 53, Jahre alt, wurde am 30. Januar 1896 in die Klinik aufgenommen. Sein Leiden begann vor 5—6 Jahren mit allmählich eintretender Schwäche der oberen Extremitäten. Vor etwa 4 Jahren ist er deswegen nach Petersburg gereist, wo angeblich Rückenmarksschwindsucht

Digitized by Google

(vielleicht spinaler Muskelschwund?) diagnosticirt wurde. Von Anfang an war die Schwäche rechts besonders in den Hand- und Fingermuskeln ausgeprägt, während links die Finger gut bewegt wurden, dagegen das Erheben des Armes immer schwieriger wurde. Die Schwäche steigerte sich allmählich, besonders in den letzten Jahren, so dass er seit einem Jahre nicht mehr im Stande war, seinen Beruf auszuüben.

Schmerzen und Parästhesien fehlten in den befallenen Extremitäten, nur wenn Pat. sich auf die Seite legt, empfindet er Schmerzen im Schultergelenk, besonders auf der rechten Seite. Die durch das Leiden betroffenen Theile magerten bedeutend ab.

In den unteren Extremitäten hat Pat. keine Kraftabnahme bemerkt: er kann noch jetzt grosse Strecken (bis 10 Werst) ohne die mindeste Ermüdung zurücklegen. Ebenso macht ihm das Stehen keine Schwierigkeiten, dagegen fällt ihm das Sitzen ohne Rückenlehne sehr schwer: länger als ein paar Minuten hält er es nicht aus. Eine Unterstützung des Kopfes beim Sitzen ist nicht nothwendig.

Im Liegen empfindet Pat. geringe Athembeschwerden.

Pat. ist seit jeher leicht erregbar, seit Beginn des gegenwärtigen Leidens hat seine Erregbarkeit noch zugenommen. Keine Kopfschmerzen, kein Schwindel.

Der Vater unseres Kranken starb vor 10 Jahren im Alter von 84 Jahren, war körperlich und geistig gesund. Seine Mutter ist 70 Jahre alt geworden, ohne je krank gewesen zu sein. Pat. hatte 15 Geschwister, von denen 13 in sehr jungem Alter an ihm unbekannten Krankheiten gestorben sind. Eine Schwester starb vor Kurzem an den Folgen eines Wochenbettes, sie hinterliess gesunde Kinder. Eine andere Schwester lebt und ist gesund.

Der Vater unseres Kranken hatte 5 Brüder, welche sämmtlich Geistliche waren (er war gleichfalls Geistlicher), 2 haben es sogar bis zum Bischofsstand gebracht. Alle waren sehr nervös, einer starb an einer psychischen Erkrankung, welche mit grosser Erregung verlief. Ein zweiter hatte eine schwachsinnige Tochter und einen Sohn, welcher an Epilepsie litt und gleichfalls schwachsinnig im Alter von 30 Jahren starb. Die erstere soll in den Händen schwach und ungeschickt sein, Näheres über ihr Leiden anzugeben, weiss er nicht.

Ein dritter Bruder seines Vaters hat einen Sohn, welcher an periodisch auftretender Psychose leidet: sonst tüchtiger Beamter (der einzige in der Familie, der nicht dem geistlichen Stande angehört), verlässt er im Anfalle den Dienst, meidet seine Familie, geht in zerfetzten Kleidern, ungewaschen von Schenke zu Schenke, säuft und bettelt. Die anderen Söhne dieses Onkels sind gesund. Schliesslich leidet ein Cousin des Kranken an einem nervösen Leiden, in Folge dessen er dauernd den Kopf schief hält.

Was nun die persönliche Vorgeschichte des Kranken betrifft, so ist er seit 29 Jahren Geistlicher. Im Alter von 23 Jahren hatte er sich verheirathet, seine Frau starb aber vor 20 Jahren; sie hinterliess ihm 5 Kinder, welche alle gesund sind. Die Erziehung derselben hat aber dem Kranken viel Sorgen verursacht.

Ausser einem leichten Typhus im 20. Lebensjahre hatte Pat. keine schwere Erkrankung durchgemacht. Seit jeher besteht bei ihm eine grosse Neigung zu Furunkulose.

Digitized by Google

Im 22. Lebensjahre hat er die Leiche seines verstorbenen Freundes zu tragen mitgeholfen. Im Anschluss daran empfand er Schmerzen in den Schultern, welche seitdem viele Jahre hindurch anfallsweise sich wiederholten: bald in der einen Schulter, bald in der anderen, oder in beiden zugleich. Seitdem sich die Schwäche in den Armen eingestellt hat, waren keine Anfälle mehr eingetreten.

Status praesens (Fig. 1). Pat. ist von hohem Wuchs, ziemlich kräftigem Körperbau und etwas heruntergekommener Ernährung. Bei Betrachtung des entblössten Körpers fällt sofort die hochgradige Atrophie der oberen Extremitäten auf.

Auf der linken Seite wird die Hand gewöhnlich in Pronation und Flexion gehalten, die Finger sind in allen Phalangen leicht gebeugt, der Daumen ist abducirt, seine Nagelphalaux flectirt, die Grundphalanx extendirt. Thenar und Hypothenar sind abgeflacht. Das erste Spatium interosseum ist stark eingesunken. Auf der Rückfläche der Hand eine Geschwulst von ovaler Form, beweglich, nicht druckempfindlich (ein Ganglion der Sehnenscheiden).

Der linke Vorderarm hat ein annähernd normales Volumen, dagegen zeigt der Oberarm eine bedeutende Abmagerung. Die Schulter ist eckig, die Knochentheile — Spina scapul., Acromion, Caput humeri — treten deutlich hervor. Unter dem Acromion eine hochgradige Abflachung (auf Fig. 1 hier concaver Contour).

Das linke Schulterblatt steht höher als das rechte und ist der Mittellinie genähert. Sein innerer Rand steht von der Brustwand ab, verläuft aber zur Wirbelsäule annähernd parallel. Die Fossae supra- und infraspinata sind stark eingesunken. Der Contour des M. cucullaris tritt deutlich zum Vorschein.

Was die willkürliche Beweglichkeit betrifft, so kann der Daumen ziemlich gut und mit erhaltener Kraftleistung abducirt und extendirt werden, schwieriger ist schon die Adduction desselben, am schlechtesten die Flexion und Opposition: Pat. bringt es nur zur Berührung mit dem vierten Finger. Die Nagelphalanx des Daumens wird flectirt. Der kleine Finger kann extendirt, aber nicht abducirt werden. Die übrigen Finger können nicht gestreckt werden, die Flexion der 2. und 3. Phalangen geht gut von Statten. Spreizen der Finger auf einer festen Unterlage möglich (bei passiver Streckung). Das Zusammenballen der Faust ist durch die mangelhafte Flexion des Daumens erschwert; die gebeugten Finger sind aber einen erheblichen Widerstand zu bieten im Stande.

Im Handgelenk ist die Extension des Vorderarms ausführbar, aber mit Anstrengung und kraftlos; zugleich tritt hierbei, wie auch bei anderen Bewegungen, als Mitbewegung eine starke Extension des Daumens ein. Die Flexion im Handgelenk ist ausgiebig, aber kraftlos.

Die Supination und Pronation des Vorderarmes sind ziemlich ausgiebig, bei Flexion im Ellenbogengelenke besser als bei Extension. Die active Beugung des Ellenbogens ist aufgehoben, die Streckung dagegen auch bei Widerstand ausführbar.

Die Hebung des Armes nach seitwärts gleich Null, nach vorne und hinten sehr unbedeutend und verbunden mit starker Hebung des Schulterblattes.

Digitized by Google

Auf der rechten Seite ist die Hand gleichfalls pronirt, befindet sich in Mittelstellung zwischen Extension und Flexion. Die Finger sind gestreckt, der Daumen adducirt. Thenar und Hypothenar sind atrophisch, die Palma manus vollständig flach (Affenhand). Die Rückfläche der Hand im Profil concav.

Der Vorderarm ist hochgradig atrophisch, in viel geringerem Grade der Oberarm. Die Schulter ist eckig und steht viel niedriger als auf der linken Seite. Der M. cucullaris ist vollkommen geschwunden. Bei Besichtigung des Kranken von rückwärts ist das ganze Schlüsselbein sichtbar.

Fig. 1.

Das Schulterblatt ist von der Wirbelsäule weit entfernt, sein innerer Rand steht nur wenig von der hinteren Brustfläche ab und ist schräg von oben aussen nach unten innen gerichtet. Zwischen dem Schulterblatt und der Wirbelsäule treten die Rippen stark hervor, von Muskeln (cucullaris, Rhomboidei) ist nichts geblieben. Die Fossae supra- und infraspinata sind abgeflacht, jedoch weniger als links.

Die willkürlichen Bewegungen der Finger und im Handgelenke sind rechterseits vollkommen aufgehoben, ausser einer sehr unbedeutenden Flexion der Nagelphalanx des 4. und 5. Fingers (spurenweise auch des 3.). Die Beugung im Ellenbogengelenke in geringerem Grade nur bei Unterstützung des Ellenbogens möglich, die Streckung desselben geschieht bei weitem besser. Pronation aufgehoben, geringe Supination nur bei flectirtem Ellenbogen möglich. Der Arm kann seitwärts, nach vorne und nach rückwärts bis etwa zu einem Winkel von 25° gehoben werden. Die Schulter kann fast bis zur Höhe der linken erhoben werden, wobei der äusserst verdünnte Cucullarisrand hervorspringt.

Die rechte Hand kann zum After geführt werden, die linke nicht. Die Regio pectoralis beiderseits stark eingesunken, namentlich rechts: die Adduction des Armes an den Rumpf ist rechterseits sehr schwach, links etwas stärker. Der Latissimus dorsi beiderseits sehr dünn durchzufühlen.

Der Kranke steht mit gesenktem Kopfe, die Processus spinosi der letzten

Digitized by Google

Hals- und oberen Brustwirbel springen stark hervor. Die Wirbelsäule ist gerade, die lumbale Lordose stark ausgesprochen.

Der Brustkasten in antero-posteriorem Durchmesser erweitert. Die Athmung entspricht mehr dem costalen Typus. Beim tiefen Einathmen heben sich beide Schulterblätter, jedoch das linke in höherem Maasse.

Der Tonus der Musculatur ist in den atrophischen Theilen sehr schlaff.

Die Muskeln und Nerven sind auf Druck durchaus unempfindlich. Die mechanische Erregbarkeit der Muskeln ist theils aufgehoben, theils (links M. cucullaris, rechts M. deltoideus, biceps) sehr herabgesetzt. Stellenweise, namentlich am Schultergürtel (M. deltoides) leichtes fibrilläres Zucken.

Bei Prüfung der elektrischen Erregbarkeit finden sich keine qualitativen Veränderungen, keine Entartungsreaction. Quantitativ sind die Resultate folgende.

Bei faradischer Prüfung minimale Zuckung.

	links	rechts
M. extensor pollicis longus	6,5 cm R.-A.	Keine Zuckung.
„ abductor pollicis longus	7,5 „ „	
„ flexor pollicis longus	4,5 „ „	
„ opponens pollicis	4,5 „ „	
„ flexor pollicis brevis	9,5 „ „	
„ abductor digiti minimi	6,5 „ „	
„ flexor digiti minimi	4,0 „ „	
„ extensor digitorum comm.	keine Zuckung	
„ flexor digitorum comm.	4,5 „ „	
„ interosseus III	6,0 „ „	
„ extensor carpi radialis	keine Zuckung	
„ „ „ ulnaris	6,0 „ „	
„ flexor carpi radialis	5,0 „ „	
„ biceps	6,0 „ „	
„ triceps	4,5 „ „	4,0
„ deltoides	5,0 „ „	5,5
„ cucullaris	9,0 „ „	8,0
„ sacrolumbalis	5,5 „ „	6,0
„ orbicularis oris	8,0 „ „	8,5
„ zygomaticus maj.	7,75 „ „	7,5
N. ulnaris	6,5 „ „	unerregbar
„ medianus	5,5 „ „	unerregbar
„ radialis	3,5 „ „	unerregbar

Bei galvanischer Prüfung minimale Zuckung.

	links	rechts
M. extensor pollicis long.	1, 5 M.-A.	unerregbar.
„ abductor poll. long.	2, 0 „	
„ flexor poll. long.	6, 5 „	
„ flexor poll. brevis	5, 5 „	
„ abductor digiti minimi	5, 0 „	
„ flexor digitorum comm.	3, 0 „	

Digitized by Google

	links	rechts
M. extensor digitorum com.	2,0 M.-A.	unerregbar
„ extensor carpi uln.	4,5 „	unerregbar
„ flexor „ „	5,5 „	unerregbar
„ flexor carpi radialis	5,5 „	unerregbar
„ biceps	6,0 „	unerregbar
„ triceps	3,0 „	5,0
„ interossei	5,0 „	unerregbar
„ deltoides	5,0 „	6,5
„ cucullaris	1,0 „	3,0
„ infraspinatus	unerregbar	—
„ pectoralis	2,0 „	2,0
N. ulnaris	2,5 „	4,0 (nur 4. u. 5. Finger)
„ medianus	3,0 „	unerregbar
„ medialis	4,0 „	unerregbar
„ peroneus	2,5 „	2,0

In den unteren Extremitäten keinerlei Störung. Der Gang völlig normal, die grobe Muskelkraft erheblich. Nerven und Muskeln nicht druckempfindlich.

Die Sensibilität am ganzen Körper vollkommen normal.

Die Kniereflexe etwas erhöht, die Achillessehnenreflexe mässig, kein Clonus pedis. Die Fusssohlenreflexe lebhaft. An den oberen Extremitäten Tricepsreflex beiderseits mässig, Bicepsreflex aufgehoben.

Hirnnerven. Die Sehkraft ist auf beiden Seiten = 0, 6. Nach Angabe des Kranken soll er seit jeher am Abend relativ besser sehen als am Tage (Nyctalopie). Es besteht auf beiden Augen leichte Myopie (1,0 D). Die ophthalmoskopische Prüfung ergiebt nichts Abnormes. Das Gesichtsfeld (am Perimeter) normal.

Die Pupillen sind mittelweit (entspr. dem Alter über mittelweit) und ungleich; die rechte ist weiter. Beide Pupillen sind vollkommen lichtstarr, sowohl bei directer als bei indirecter Beleuchtung. Die Reaction für Accomodation und Convergenz ist erhalten, obgleich träge, desgleichen die Reaction bei schmerzerregenden Reizen.

Die äusseren Augenmuskeln functioniren normal.

Es besteht eine leichte Differenz beider Faciales: die rechte Nasolabialfalte ist etwas deutlicher ausgesprochen als die linke.

Alle Gesichtsmuskeln functionsfähig. Sprache normal, Schlucken unbehindert; der Gaumenbogen steht links tiefer, beide Hälften heben sich jedoch bei Phonation und Respiration gut.

Geschmack, Geruch gut. Hört das Schlagen der Uhr rechts auf 10 cm, links auf 3 cm Entfernung.

Puls 70, regelmässig. Keine erhebliche Arteriosklerose der A. radialis. Innere Organe normal. Urinabsonderung ungestört.

Pat. klagt nicht selten über Ohrensausen und Kopfschmerzen, sowie über ein Jucken im Gesicht (objectiv kein Ausschlag). Sein Gedächtniss habe stark abgenommen, namentlich in Bezug auf Eigennamen. Indess werden arithmetische Aufgaben gut gelöst. Pat. ist fortwährend mit Lesen

Digitized by Google

beschäftigt. Seine Stimmung ist dauernd sehr deprimirt. Er ist leicht erregbar und wurde mehrmals ohne genügenden Grund sehr jähzornig.

Trotz der hochgradigen Atrophie seiner oberen Extremitäten weiss Pat. sich bei den gewöhnlichen Verrichtungen ganz gut zu helfen, indem er namentlich die Asymmetrie der Atrophie auf beiden Seiten möglichst ausnützt und mit dem rechten Arm die noch ziemlich leistungsfähige linke Hand erhebt.

Pat. verblieb in der Nervenklinik bis zum 17. März. Er wurde behandelt mit dem Franklin'schen Strome, Bädern, Massage, Einreibungen. Bei stärkerer Erregung wurde Kal. br. verordnet. Das subjective Empfinden war dauernd sehr gut, und gab Pat. an, dass er seine Hände besser gebrauchen kann. Dieses Wohlbefinden wurde leider zuletzt durch einige Furunkel gestört, von denen einer solche Dimensionen annahm, dass eine chirurgische Intervention nothwendig wurde.

Kurz die Symptome unseres Krankheitsfalles zusammenfassend haben wir bei einem 53jährigen Mann eine über ein grosses Muskelgebiet ausgebreitete Atrophie und Parese von langsam progressivem chronischem Verlauf. Beginn vor 5 bis 6 Jahren. Localisation: die hochgradigsten Veränderungen in den oberen Extremitäten und am Schultergürtel, geringe Parese der Rücken- und Kopfmuskeln, eine unbedeutende Differenz beider Gesichtshälften; untere Extremitäten frei. Auffallend asymmetrische Verbreitung der Atrophie auf beiden Seiten: rechterseits Vorderarm- und Handmuskeln hochgradig atrophisch und fast vollständig gelähmt, Oberarmmuskeln und Deltoideus, Supra- und Infraspinatus besser, linkerseits das entgegengesetzte Verhalten. M. cucullaris und die anderen Schulterblattmuskeln rechts wieder stärker ergriffen als links. Geringe fibrilläre Zuckungen, keine Entartungsreaction. Allgemeine Nervosität. Ungleichheit und reflectorische Lichtstarre beider Pupillen. Hochgradige neuropathische Belastung, jedoch keine Heredität und keine sichere Familiarität des Leidens.

Welcher Art ist die hier vorgeführte Muskelatrophie? Handelt es sich um ein primär myopathisches Leiden, oder ist eine Entartung der Ganglienzellen der Vorderhörner die primäre Ursache des Muskelschwundes? Die Beantwortung dieser Frage ist in diesem Falle sehr schwierig, da sowohl zu Gunsten der einen, wie der anderen Möglichkeit wichtige Momente angeführt werden können. Der langsame Verlauf, das Fehlen qualitativer Veränderungen der elektrischen Erregbarkeit, z. Th. auch die Localisation am Schultergürtel würden auf eine Dystrophie hinweisen, aber der Beginn im späteren Alter, das frühe Befallensein der kleinen Handmuskeln (auf einer Seite) und völliges Freibleiben der unteren Extremitäten, das Fehlen hypertrophi-

Digitized by Google

scher Muskeln, das Fehlen directer Heredität können gegen diese Annahme und für ein Spinalleiden ins Feld geführt werden. Die Entscheidung wird um so schwieriger, als nach unseren neueren Erfahrungen die differentialdiagnostische Bedeutung vieler der genannten Symptome eine erhebliche Einschränkung erfahren hat.

Die Entartungsreaction wurde bereits mehrmals bei Dystrophie beobachtet (Erb-Schultze, Eisenlohr u. A., neuerdings Oppenheim und Cassirer), auch in Fällen, wo die Diagnose post mortem bestätigt wurde, wo also das Centralnervensystem normal gefunden wurde. Dass sie bei spinaler Muskelatrophie fehlen kann, ist eine längst bekannte Thatsache und leicht dadurch zu erklären, dass die Muskeln bündelweise von der Atrophie befallen werden und daher bei dem eminent chronischen Verlauf die etwa vorhandene Entartungsreaction von den benachbarten, noch gesunden Muskelbündeln leicht verdeckt werden kann.

Desgleichen die fibrillären Zuckungen, die in diesem Fall sehr schwach ausgeprägt waren. In verhältnissmässig vielen Fällen von primärer Myopathie wurden sie beobachtet (vgl. auch Fall IV dieser Arbeit), wenngleich nicht so lebhaft und vielleicht auch nicht so ausgebreitet, wie bei der spinalen Form. Andererseits können sie bei sicher spinaler Amyotrophie, namentlich bei sehr chronischem Verlauf, fehlen oder aber im Beginne vorhanden sein und in einer späteren Periode schwinden. Es haben daher diese beiden wichtigsten Symptome einen nur relativen und allenfalls nur positiven Werth, ihr Fehlen genügt keineswegs, um mit Sicherheit ein spinales Leiden auszuschliessen.

Eine rasche Entwicklung der Atrophie ist den spinalen Formen eigen, indess wurden bereits Fälle dieser Art beschrieben, wo das Leiden einen noch langsameren Verlauf nahm, als in dem unserigen (5 bis 6 Jahre), so z. B. in einem Falle von Déjerine (endete mit Suicid) 18 Jahre. Auf der anderen Seite werden manchmal bei primär myopathischen Fällen Exacerbationen beobachtet, wo das Leiden nach einem mehr oder weniger langen Stillstand resp. ganz unmerklichen Erscheinungen auf einmal begann sich rascher zu entwickeln und in kurzer Zeit grosse Fortschritte machte (vgl. darüber unseren folgenden Fall).

Der Beginn im späteren Lebensalter ist zwar bei spinaler Amyotrophie viel häufiger verzeichnet, als bei der primär myopathischen, aber auch bei der letzteren nicht mehr so ungewöhnlich; hat doch neuerdings Linsmayer über eine Dystrophie bei einem 71jährigen Manne berichtet, welche erst vor 4 Jahren begonnen haben soll. Freilich ist es in derartigen Fällen, das Gleiche gilt auch von dem

Digitized by Google

unserigen, nicht ganz ausgeschlossen, dass auch schon vordem geringe Erscheinungen bestanden hatten, welche aber von dem Kranken nicht bemerkt wurden. Aber auch der Beginn der Atrophie im früheren Alter bildet durchaus kein sicheres Attribut der Dystrophie: es genüge der Hinweis auf die Fälle von Hoffmann und Werdnig.

Die wahre oder Pseudohypertrophie einzelner Muskeln bildet da, wo sie vorhanden ist, ein ziemlich sicheres Merkmal der myopathischen Form, ist aber leider durchaus kein constantes Begleitsymptom derselben.

Die Localisation der Atrophie in unserem Falle würde insofern der spinalen Atrophie entsprechen, als auf der einen Seite die kleinen Hand- und Vorderarmmuskeln zuerst ergriffen wurden. Das frühere Befallensein der Oberarm- und Schultermuskeln auf der anderen Körperhälfte könnte damit wohl in Einklang gebracht werden, da auch diese Localisation, obgleich seltener, bei der spinalen Amyotrophie beschrieben wurde; wir erinnern an die Fälle von Raymond, Roth, Laehr, die früh infantilen Fälle von Hoffmann und Werdnig. Die Asymmetrie der Affection bei unserem Kranken ist aber etwas ganz Ungewöhnliches und von dem gewöhnlichen Verhalten bei Dystrophie sowohl wie bei spinaler Amyotrophie ganz abweichend. Leichte Grade von Asymmetrie kommen zwar bei beiden Affectionen, besonders bei der primär spinalen vor, auch alleiniges Befallensein einer Körperseite (vgl. Fall III), nicht aber eine derartig differente, wir möchten beinahe sagen, entgegengesetzte Localisation des Muskelschwundes, wie bei unserem Kranken. Ich habe bei genauer Durchsicht der betreffenden Literatur nur 2 Fälle finden können, welche in dieser Beziehung eine gewisse Analogie mit dem unserigen darboten.

Ascher demonstrirte in der Berliner Gesellschaft für Psychiatrie und Nervenkrankheiten folgenden Fall (aus der Mendel'schen Poliklinik).

Ein 50jähriger Mann, früher Setzer in einer Druckerei, seit drei Jahren Aufseher daselbst. Auf der rechten Seite waren die Strecker der Finger gelähmt, die Beuger paretisch, die Bewegungen des Daumens beschränkt, der Vorderarm abgemagert. Linkerseits der Arm schlaff herabhängend, Oberarmmuskeln, Mm. supra- und infraspinatus atrophisch, Erheben des Armes unmöglich, Auswärtsrollen desselben erschwert, Beugung des Vorderarmes = 0, Streckung desselben schwach, Hand frei. Entartungsreaction in manchen Muskeln. Das Leiden entwickelte sich im Laufe von 4 Monaten. Verf. schliesst eine Poliomyelitis anterior subacuta auf Grund des Verlaufes aus und vermuthet eine Bleilähmung von ungewöhnlicher Form und wahrscheinlich centralem Sitz.

Digitized by Google

Eine nähere Beziehnung zu unserem Krankheitsbilde dürfte der folgende Fall haben, den Roth[1]) in seiner reichen Casuistik der verschiedenen Formen der Muskelatrophie anführt.

Bei einer 34jährigen Soldatenfrau hängt der linke Arm schlaff herab, die Mm. deltoides, Biceps und Brachialis internus hochgradig atrophisch und ihre Function auf ein Geringes reducirt. Auf der rechten Seite ist der Vorderarm etwas abgemagert, die Spatia interrossea eingesunken, die Fingerbewegungen beschränkt, Oberarm- und Schultermuskeln frei. Keine Entartungsreaction, keine fibrilläre Zuckungen. In den unteren Extremitäten subjectiv Schwäche, objectiv nichts nachweisbar. Beginn der Atrophie vor 1 Jahre.

Die Atrophie ist in diesem Falle im Vergleich mit dem unserigen wenig vorgeschritten. Durch die Asymmetrie der Affection sowie degenerative Veränderungen, welche an einem dem linken M. deltoides entnommenen Muskelstückchen festgestellt werden konnten, wird Verf. veranlasst, ein primäres Muskelleiden auszuschliessen, giebt aber zu gleicher Zeit zu, dass der Fall zu keiner der bekannten Formen der spinalen oder neurotischen Atrophien gut passt.

Die genaue Analyse der positiven sowie negativen Eigenthümlichkeiten unserer Atrophie beweist zur Genüge, dass die Einzwängung derselben in eine der beiden Hauptgruppen nur mit einer gewissen Willkür geschehen könnte, und auch die Asymmetrie der Affection kann, wie uns scheint, als Ausnahmeerscheinung keine entscheidende Rolle spielen. Unter diesen Umständen war es geboten, unser Augenmerk ganz besonders auf ein weiteres Symptom zu richten, welches sich bei unserem Kranken vorfand, d. i. die reflectorische Pupillenstarre. Welche Bedeutung haben wir diesem Symptom beizumessen?

Die äusseren Augenmuskeln waren intact, die Accomodation und die Reaction der Pupille bei Accomodation erhalten, obgleich etwas träge; es kann sich also keinesfalls um eine Combination von progressiver Muskelatrophie und Ophthalmoplegie handeln, wie solche bereits vielmals gesehen wurde[2]), zumal hierbei die äusseren Augen-

1) Im historischen Ueberblick über die progressive Muskelatrophie führt Roth auch eine ähnliche Beobachtung von Charles Bell aus dem Jahre 1844 an: Bei einem 40jährigen Kohlenträger entwickelte sich langsam, verbunden mit Schmerzen, eine Atrophie links in den Daumenmuskeln, Finger- und Handbeugern, rechts in den Muskeln des Oberarmes mit Aufnahme des Triceps und des Schulterblattes.

2) Eine gute Zusammenstellung der Fälle findet sich bei Kalischer: Ein Fall subacuter nucleärer Ophthalmologie in Deutsche Zeitschr. f. Nerv. VI. Die meisten Fälle sind spinalen Ursprungs, aber auch bei Dystrophie scheint

Digitized by Google

muskeln allein befallen zu sein pflegen, eine isolirte Ophthalmoplegia interna aber bisher in Verbindung mit Muskelatrophie nie beobachtet wurde.

Symptome von Tabes dorsalis und Paralysis progressiva, den beiden Leiden, bei welchen die reflectorische Pupillenstarre am häufigsten angetroffen wird und welche sich wohl mit progressiver Muskelatrophie verbinden können, waren nicht vorhanden. Gleichwohl fehlten irgend welche Anzeichen für einen der übrigen Zustände, welche das Entstehen einer reflectorischen Pupillenstarre veranlassen können (Lues, Alkoholismus, Herderkrankungen u. s. w.)[1]).

Ein isolirtes Auftreten der reflectorischen Pupillenstarre ohne anderweitige Symptome seitens des Centralnervensystems ist (wie aus

---

Aehnliches vorkommen zu können, z. B. Fälle von Gowers, Landouzy-Déjerine, H. Oppenheim, Winkler und van der Weyde. Berger fand anatomisshe Veränderungen in Augenmuskeln, Kehlkopf- und Zungenmusculatur in einem Falle von Dystrophie.

1) Utthoff fand auf 12000 Augen- und 550 Nervenkranke die reflectorische Pupillenstarre 136 mal, darunter war:

Tabes dorsalis	92
Dementia paralytica	12
Lues cerebri	11
Herderkrankungen	8
Multiple Sklerose	2
Railway-Spine	2
Congenital (mit rudimentärer Entwicklung der Iris)	1
Kopfverletzung (Alkoholismus)	1
Congenitaler Schwachsinn (zugleich Retinitis pigmentosa)	1
Tabakmissbrauch	1
Hysteroepilepsie (früher Augenmuskellähmung)	1
Rechtsseitige Hemianästhesie	1
Kein ätiologisches Moment	7

Siemerling fand auf 9160 Geisteskranke bei 1639 reflectorische Pupillenstarre, darunten waren Fälle von

Paralysis progressiva	1524	
Tabes mit Psychose	29	
Dementia senilis	19	
Syphilis des Centralnervensystems	17	
Herderkrankungen	19	
Alkoholismus	15	
Kopfverletzungen	1	Beobachtungszeit kurz.
Epilepsie	4	
Hysterie	4	
Paranoia	7	

(ein Fall von Paranoia verdächtig auf Tabes)

Digitized by Google

den beigefügten Statistiken ersichtlich) sehr selten; am häufigsten noch bildet es in solchen Fällen ein Frühsymptom der Tabes dorsalis oder der Paralysis progressiva, deren weitere Erscheinungen sich früher oder später hinzugesellen. In 2 Fällen von Thomson wurde Lichtstarre der Pupillen 10 Jahre lang vor Ausbruch der Paralyse als isolirtes und scheinbar selbständiges Symptom beobachtet. Moeli, A. Westphal, Siemerling berichten über ähnliche Fälle. Andererseits kann ein noch längerer Zeitraum verstreichen, ohne dass zur Pupillenstarre andere tabische oder paralytische Erscheinungen hinzutreten, so z. B. beobachtete Siemerling einen derartigen Fall von 11jähriger Dauer, Mendel erwähnt einen ähnlichen von 15jähriger und Moeli einen von 16jähriger Dauer (eine geisteskranke Dame, welche bereits vor 16 Jahren als Dementia paralytica aufgenommen wurde). Es darf daher, wie die genannten Autoren ausdrücklich betonen, die ominöse Bedeutung der isolirten Lichtstarre der Pupillen keineswegs überschätzt und in einem solchen Falle, wie der unserige, etwa mit Sicherheit das Hinzutreten einer Tabes oder Paralyse vorausgesagt werden. Aus demselben Grunde erscheinen alle Rückschlüsse über die Entstehung der Muskelatrophie, welche aus einer etwaigen Verbindung mit Tabes dorsalis oder Paralysis progressiva gemacht werden könnten (grössere Wahrscheinlichkeit eines spinalen Ursprunges) wenig stichhaltig.

Es muss somit unser Fall, was den progressiven Muskelschwund betrifft, zu denjenigen gezählt werden, deren Symptome keiner der beiden grossen Hauptgruppen dieses Leidens genau entsprechen (vgl. die Fälle Friedrich-Schultze, Singer, Frohmaier, Erb, Preiss, Heubner, Alzheimer, Strümpell u. A.) In der Mehrzahl dieser Fälle ergab auch die anatomische Untersuchung neben „einfacher“ oder „degenerativer“ Atrophie der Muskelfasern mehr oder weniger ausgebreitete und mehr oder weniger hochgradige Veränderungen in den Ganglienzellen der Vorderhörner. Der Fall Strümpell's verdient wegen seiner weitgehenden Analogien mit dem unserigen besonders hervorgehoben zu werden.

Bei einem 40jährigen Manne bestand eine hochgradige Atrophie und fast vollständige Lähmung beider oberen Extremitäten (rechts war nur geringe Rotation der Schulter nach aussen, links nur unbedeutendes Erheben des Armes und Beugung der 1. Phalanx des Mittelfingers erhalten) sowie der gesammten Musculatur des Schultergürtels und der Nackenmuskeln. Die langen Rückenstrecker, die Musculatur des Beckens und der unteren Extremitäten sind intact geblieben. Elektrische Erregbarkeit spurenweise erhalten, resp. ganz erloschen, aber keine EAR. Keine fibrilläre Zuckungen. Beginn vor 11 Jahren mit einer Schwäche in den Fingern der rechten

Digitized by Google

Hand, dann in der rechten Schulter, 3 Jahre später dasselbe auf der linken Seite. Die Mutter des Patienten litt an progressivem Muskelschwund, welcher sich 6—10 Jahre vor ihrem Tode (im 45. Jahre) entwickelt haben soll.

Die Atrophie ist in diesem Falle weiter vorgeschritten als im unserigen, im Uebrigen aber, was ihre Localisation und ihre anderen Charaktere, den Beginn im späteren Alter und den langsam chronischen Verlauf anbelangt, besteht zwischen ihnen eine unverkennbare Aehnlichkeit. Nur die Asymmetrie fehlt im Falle Strümpell's und der Nachweis directer Heredität in dem unserigen (ein familiäres Vorkommen ist nicht unwahrscheinlich). Der Kranke Strümpell's verstarb an Influenza. Was ergab nun die anatomische Untersuchung?

In den Muskeln fand sich „einfache", nicht degenerative Atrophie, einzelne hypertrophische Fasern, Abmagerung vieler Fasern, Vermehrung der Muskelkerne, Auftreten centraler Kerne, Spaltbildung in manchen Fasern — also Veränderungen, wie sie für Dystrophie charakteristisch sind. Die peripherischen Nerven zeigten deutlichen Faserausfall und im Rückenmark waren die Ganglienzellen der Vorderhörner im Halsmark und in der Halsschwellung, sowie im oberen Brustmark fast völlig geschwunden. Strümpell erklärt den Befund in der Weise, dass die Muskelatrophie das Primäre und myopathischen Ursprungs war, die Veränderungen der Ganglienzellen und der peripherischen Nerven aber secundär hinzutraten. Will man jedoch dem Muskelbefund seine wichtige differentialdiagnostische Bedeutung absprechen, was aus den neueren Untersuchungen Lewin's hervorzugehen scheint, aber noch einer genaueren Prüfung bedarf, so würde auch die Deutung des Falles als primär spinalen (Hoffmann) zulässig erscheinen. Indess auch bei der Strümpell'schen Auffassung muss offenbar derartigen Fällen eine Sonderstellung eingeräumt werden, da doch in der Regel bei Dystrophie das Centralnervensystem intact zu bleiben pflegt. Der Beginn im späteren Alter genügt nicht zur Erklärung des abweichenden Verhaltens, weil ja im Gegentheil bei experimentellen Durchschneidungen peripherischer Nerven der schädigende Einfluss auf das Centrum um so grösser sich zeigt, je jünger das Thier ist und je länger es nach dem Eingriff am Leben bleibt. Es muss also in solchen Fällen das trophische Verhältniss der Muskelfaser zum ersten motorischen Neuron ein verändertes sein, oder aber die mangelhafte congenitale Anlage — die Ursache der Dystrophie — betrifft nicht nur das Muskelsystem, sondern auch das System der motorischen Neurone.

Digitized by Google

Andererseits erscheint es wenig wahrscheinlich, dass eine so vollständige Atrophie der Ganglienzellen, auch wenn sie secundär hinzutrete, bei dem chronisch progressiven Charakter des Leidens für den weiteren Verlauf und die Ausbreitung der Atrophie irrelevant bliebe.

Fall II. Teophil Sk., 23 Jahre alt, Bauer, wurde am 19. October 1896 in die Nervenklinik aufgenommen.

Nach Angabe des Patienten soll sein Leiden erst im Juni 1896 sich entwickelt haben. Zuerst bemerkte Patient eine Schwäche in der rechten Schulter, daraufhin dasselbe in der linken Schulter, etwas später in beiden Vorderarmen und in den Händen, jedoch auch hier rechts früher als links. Zu gleicher Zeit mit der Entwicklung der Schwäche fielen die genannten Theile einer raschen Abmagerung anheim.

Nach Verlauf eines Monats stellten sich dieselben Symptome auch in den unteren Extremitäten und in der Rückenmusculatur ein: die Beine wurden gleichfalls zuerst in ihren centralen Abschnitten ergriffen. Die Parese und die Atrophie nahmen sowohl in den oberen, wie in den unteren Extremitäten eine sehr rasche Entwicklung: die Leistungsfähigkeit der Theile minderte sich von Tag zu Tage; nach Verlauf einiger Tage habe er erhebliche Fortschritte seines Leidens bemerken können. Im Juni 1898 war Patient noch bei den Feldarbeiten beschäftigt; als ihm dies zu schwer wurde, ging er mit dem Vieh aufs Futter, aber es währte nicht lange, bis ihm auch diese Leistung unausführbar wurde.

Ueber Schmerzen hatte Patient niemals zu klagen, dagegen belästigte ihn im Beginne ein Kältegefühl in den Schultern, später auch am Ellenbogen.

Irgend eine Ursache für seine Erkrankung weiss Patient nicht anzugeben. Soviel er sich zu erinnern weiss, war er immer gesund, auch ist der Entwicklung der Atrophie unmittelbar keine andere Krankheit, insbesondere keine Infectionskrankheit, vorhergegangen. Abusus spirituosorum, Excesse in Venere, Lues werden negirt, übermässiges Rauchen zugestanden. Vor 4 Jahren hatte Patient einen heftigen Schreck durchgemacht, welcher aber keine unmittelbaren Folgen nach sich zog.

Der Vater des Patienten starb vor einigen Monaten im Alter von 67 Jahren an einem inneren Leiden. Seine Mutter starb, 45 Jahre alt, nachdem sie viel an Kopfschmerzen und Uebelkeit gelitten hatte. Ein Bruder und eine Schwester starben im frühen Kindesalter, ein zweiter Bruder ist 14 Jahre alt und gesund. Patient hat nie von dem Vorkommen einer ähnlichen Krankheit in seiner Familie gehört, nur soll sein Vater sein ganzes Leben lang nicht im Stande gewesen sein, die Zähne zu zeigen, und habe sich seine eigenthümliche Art zu lachen ausgezeichnet: die gleichen Symptome bestehen bei unserem Kranken, seitdem er sich seiner zu erinnern weiss.

Status praesens. Das Gesicht des Patienten ist fast vollständig faltenlos, der Gesichtsausdruck eigenthümlich stupid. Die Lippen stark vorstehend, die Unterlippe wulstig, ectropionirt, der Mund etwas geöffnet. Die rechte Hälfte der Lippenspalte ist mehr in die Breite gezogen als die linke. Die Augen sind weit geöffnet; das untere Augenlid bildet einen Bogen von kleinerem Radius, weshalb die untere Bulbushälfte mehr zum Vorschein tritt. Die Stirn ist glatt, faltenlos. Patient ist in keiner Weise

Digitized by Google

im Stande, seine Lippen von einander zu entfernen, um die Zähne zu zeigen. Beim Lachen geht der Mund in die Breite. Das Pfeifen ist erhalten. Die Augen können nicht vollkommen geschlossen werden, es bleibt ein 1—2 mm breiter Spalt offen, auch im Schlafe werden die Augen unvollkommen geschlossen. Die Mm. frontalis und corrugator supercilii sind bis auf geringe Spuren ihrer Function beraubt.

Die Bulbusbewegungen sind normal, die inneren Augenmuskeln functioniren regelmässig. Die Kieferbewegungen von oben nach unten und seitlich sind tadellos, das Kauen ungestört. Die Zunge wird gerade vorgestreckt,

Fig. 2.

Fig. 3.

ihre Bewegungen regelmässig. Gaumenbewegungen, Schlucken normal. Die Sprache hat einen etwas nasalen Charakter, im Uebrigen normal.

Obere Extremitäten. Die Hände werden pronirt gehalten, mehr nach der ulnaren Seite; die Finger sind in den metacarpophalangealen Gelenken stärker flectirt (nam. rechts), weniger in den interphalangealen Gelenken, hier mehr im 4. und 5. Finger, als im 2. und 3. Thenar und Hypothenar sind beiderseits abgeflacht. Vorder- und Oberarme hochgradig abgemagert. Die Schultern eckig, das Skelett des Schultergürtels tritt sehr deutlich hervor. Bei Besichtigung des Kranken von vorne sieht man die oberen inneren Winkel der Schulterblätter stark vorspringen: rechts

Digitized by Google

steht derselbe noch höher als links. Die Mm. cucullares atrophisch. Die Regio subclavia beiderseits stark eingesunken. Die Mm. pectorales und latissimi dorsi erscheinen bei der Palpation sehr verdünnt.

Die Schulterblätter stehen weit von der hinteren Brustfläche ab, ihr innerer Rand ist schief von oben aussen nach unten innen gerichtet. Die Fossae supra- und infraspinata sind beiderseits gut ausgefüllt, indess erscheinen bei der Palpation die betreffenden Muskeln schlaff, teigig. Die Subscapulares kräftig entwickelt.

Eine genaue Messung ergiebt folgende Zahlen:

Umfang des Vorderarmes 8 cm über dem Proc. styloides radii	14, 5 cm	14, 7 cm
Umfang des Vorderarmes 10 cm unter dem Olecranon	16, 0 „	16, 0 „
Umfang des Oberarmes 14 cm über dem Olecranon	15, 3 „	14, 8 „
Umfang des Oberarmes 22 cm über dem Olecranon	16, 7 „	16, 0 „
Entfernung zwischen oberem und innerem Winkel des Schulterblattes und Wirbelsäule . . .	10, 0 „	8, 2 „
Entfernung zwischen unterem inneren Schulterblattwinkel und Wirbelsäule	7, 0 „	6, 5 „
Abstand des Schulterblattes von der Brustwand bei herabhängendem Arme	5, 0 „	5, 0 „

Was die willkürliche Beweglichkeit anbelangt, so sind die Bewegungen des Daumens, ausgenommen eine schwache Abduction, gänzlich aufgehoben. Die anderen Finger können in geringem Maasse flectirt werden, dagegen ist ihre Streckung nicht ausführbar. Die Hände zur Faust ballen vermag Pat. nicht. In den Handgelenken ist weder Flexion, noch Extension möglich. Die Pronation der Hände gelingt gut, dagegen ist die Supination beschränkt und erreicht etwa nur die Mitte zwischen extremer Pro- und Supination.

Die Ellenbogen können nur bei Pronation gebeugt werden, nicht aber bei Supination. Der M. triceps functionirt beiderseits ziemlich gut. Erheben der Arme nicht ganz bis zur Horizontalen möglich: zur Seite besser als nach vor- und rückwärts. Beim Erheben der Arme nähern sich die Schulterblätter zueinander bis auf 5 cm Entfernung. Das Symptom der „losen Schultern" ist deutlich ausgesprochen.

Die Rotationsbewegungen des Armes ziemlich gut, namentlich nach aussen besser als nach innen. Die Bewegung der Schultern (Achseln) nach vorne wird mit geringer Kraft ausgeführt. Pectorales functioniren schwach. Pat. kann auch die Hand auf die entgegengesetzte Schulter bringen, indem er sie jedoch mehr hinüberwirft; mit der linken Hand vermag er sich auch daselbst festzuhalten, indess die rechte hinabgleitet.

Das Achselnzucken wird ziemlich gut ausgeführt.

Die Schultern können nach rückwärts einander genähert werden: hierbei entfernen sich die Schulterblätter noch mehr von der Wirbelsäule, ihre unteren Winkel nähern sich aber bedeutend ($6^1/_2$ cm statt 20).

Untere Extremitäten. Beide Oberschenkel hochgradig atrophisch, geringere Atrophie der Unterschenkel.

Digitized by Google

Glutäalmusculatur schlaff, atrophisch.

			rechts	links
Umfang des Oberschenkels	10 cm	über der Patella =	25,8	25,8
„ „ Unterschenkels	18 „	unter „ „ =	29,0	29,0

Die Füsse befinden sich in Equinovarusstellung. Bei passiven Bewegungen in den Fussgelenken ziemlich bedeutender Widerstand.

Die Zehen werden ziemlich gut plantarflectirt, dagegen ihre Dorsalflexion schwach. Die Abduction und Pronation des Fusses = 0, die Adduction und Supination mässig. Die Kniegelenke können gebeugt, aber nicht activ gestreckt werden. Die Beuger des Hüftgelenks ziemlich stark, die Strecker desselben schwach. Die Adduction des ganzen Beines ziemlich kräftig, besonders rechts. Pat. vermag ohne Mühe ein Knie über's andere zu legen.

Pat. steht mit gespreizten Beinen; er kann sich auch auf die Fussspitzen stellen, verliert aber sofort das Gleichgewicht, sowie er sich auf die Fersen zu stellen versucht.

Auf flacher Ebene geht Pat. ziemlich bequem, sowie er aber auch nur über eine niedrige Stufe hinüber muss, sinkt er ohnmächtig zusammen.

Der Gang des Pat. ist steif, mit nach rückwärts gebeugtem Oberkörper, ausgezeichnet durch übermässige seitliche Beckenbewegungen. Sowohl das Gehen, wie das Stehen ermüdet den Kranken rasch: eine gewisse Erleichterung verschafft er sich damit, dass er seine Hände über dem Rücken zusammenlegt.

Die Wirbelsäule gerade, die langen Rückenmuskeln schwach entwickelt. Bei aufrechter Körperhaltung kommt es zu einer bedeutenden Lordose der Lendenwirbelsäule.

Die Gesässgegend erscheint in Folge dessen stärker vorspringend, ihre Musculatur ist aber schlaff, von einer Pseudohypertrophie ist nichts zu sehen.

Pat. ist nicht im Stande aus der Rückenlage direct sich aufzurichten, auch nicht mit Unterstützung der Arme. Er ist gezwungen zu diesem Zwecke zuerst sich auf eine — gleichwohl ob rechte oder linke — Seite zu legen, daraufhin erst erhebt er den Rumpf, indem er sich auf seinen Ellenbogen stützt.

Aus der sitzenden Stellung sich aufzurichten fällt dem Kranken gleichfalls sehr schwer: es gelingt ihm dies nur dann, wenn er sich mit der einen Hand auf einen umgebenden Gegenstand stützen kann, die andere stützt sich am Schenkel. An den eigenen Schenkeln emporklettern, ohne sich an fremden Gegenständen zu halten, vermag Patient nicht.

Die Bewegungen des Kopfes nach vor- und rückwärts sind ziemlich kräftig. Das Pomum Adami springt stark vor.

Die Respiration regelmässig, von costo-abdominalem Typus.

Bei angestrengter Athmung arbeiten die auxiliären Athemmuskeln gut. Husten laut und kräftig. Abdominalpresse kräftig.

Das Kniephänomen beiderseits erloschen. Der Achillessehnenreflex links mässig, rechts schwach. Biceps- und Tricepssehnenreflexe nicht auslösbar.

Die Hautreflexe ausserordentlich lebhaft, besonders die Fusssohlenreflexe, um ein Geringes schwächer die abdominalen und epigastrischen.

Digitized by Google

Die mechanische Muskelerregbarkeit ist in den Muskeln des Schultergürtels erhöht, jedoch keine idiomusculäre Zuckung zu erzeugen. Fibrilläre Zuckungen nirgends vorhanden.

Die Sensibilität in allen ihren Qualitäten, auch in Bezug auf das Lage- und Bewegungsgefühl, vollkommen normal.

Die Hände schwitzen ausserordentlich stark, ihre Farbe ist dauernd etwas cyanotisch.

An den Füssen besteht gleichfalls Hyperidrosis.

An den inneren Organen nichts Abnormes, nur ist der Puls anhaltend sehr frequent (ca. 100).

Sinnesorgane normal.

Pat. ist psychisch sehr erregbar, seine Stimmung eine ausserordentlich wechselnde. Bei Berücksichtigung seines Standes erscheint er ziemlich intelligent. Trotz der so hochgradig entwickelten Muskelatrophie weiss er noch ganz gut sich Hülfe zu schaffen. Er isst allein, ohne fremde Hülfe, indem er Kopf und Rumpf stark nach vorne herüberbeugt. Er schreibt sehr befriedigend und hat sogar öfter im Spital für seine Leidensgefährten lange Briefe aufgesetzt. Ueberraschend war es ferner, dass Pat. ein gewisses Zeichentalent besitzend, im Stande war, ungeachtet des Zustandes seiner Hand- und Fingermuskeln, verhältnissmässig gute, wenn auch etwas primitive, Zeichnungen herzustellen, deren einige sich in unserem Besitze befinden.

Wir haben in diesem Falle eine Dystrophie vor uns, welche dem Typus facioscapulohumeralis entspricht (Combination der infantilen und juvenilen Form). Ueber die Entwicklung der Parese der Gesichtsmuskeln lässt sich nichts weiter anführen, als dass sie in früher Kindheit stattgefunden haben musste, die Parese und Atrophie der Körpermuskeln aber begann erst im 23. Lebensjahre. Entsprechend dem Type scapulo-huméral wurden zuerst die Muskeln des Schultergürtels und der Oberarme, später des Beckengürtels und der Oberschenkel ergriffen, aber auch die peripheren Abschnitte der Extremitäten blieben nicht verschont und sogar die kleinen Handmuskeln wurden in relativ kurzer Zeit in Mitleidenschaft gezogen. Die Erkrankung ist ziemlich symmetrisch auf beide Seiten vertheilt, im Beginne war die rechte Hälfte stärker ergriffen. Fibrilläre Zuckungen und Entartungsreaction waren nicht nachweisbar, die Mm. infraspinati zeigten Pseudohypertrophie.

In zweifacher Hinsicht zeichnet sich dieser Fall durch gewisse Eigenthümlichkeiten aus: in Bezug auf die hereditären Verhältnisse und den Verlauf.

Was den ersten Punkt betrifft, so konnte nur eruirt werden, dass der Vater des Patienten, gerade so wie er selbst, niemals im Stande war, die Augen zu schliessen, die Zähne zu zeigen und sich durch eine

Digitized by Google

ganz besondere Art, zu lachen, auszeichnete. Er starb indess im 67. Lebensjahre an einem inneren Leiden, ohne dass andere Erscheinungen seitens des Muskelsystems hinzutraten. Bei keinem anderen Mitgliede der Familie war eine ähnliche Erkrankung aufgetreten.

Schon Landouzy und Déjerine, denen wir die genaue Kenntniss der Facies myopathique verdanken, haben darauf aufmerksam gemacht, dass dieselbe manchmal beobachtet wird, ohne dass der Träger derselben von seiner Krankheit irgend eine Ahnung hat. In einem Falle zeigten Grossmutter, Mutter und Bruder des Patienten die Facies myopathique ohne weitere Erscheinungen, beim Kranken selbst gesellte sich eine Atrophie der oberen Extremitäten hinzu. Ein anderes Mal wurde dieselbe Erscheinung (in Verbindung mit einer beginnenden Atrophie der Schultermuskeln) zufällig bei einem Mädchen gefunden, welches in Begleitung seiner Mutter ins Spital gekommen war. Die Autoren haben damals die Vermuthung ausgesprochen. dass vielleicht derartige Vorkommnisse, wenn genauer darauf geachtet sein wird, öfters angetroffen werden können. Nach der späteren Literatur (ich fand Aehnliches nur bei Westphal [26]) zu urtheilen, hat sich diese Vermuthung nicht bestätigt, und es dürfte eine derartige Beschränkung des Leidens allein auf die Gesichtsmusculatur bis zu einem vorgerückten Lebensalter, wie bei dem Vater unseres Patienten, zu den Seltenheiten gezählt werden.

Eine weitere, sehr beachtenswerthe Eigenthümlichkeit dieses Falles bildet das überaus rasche Fortschreiten der Atrophie in der Körpermusculatur. Nach den durchaus glaubwürdigen Angaben des Kranken steigerte sich dieselbe von Tag zu Tag, und nachdem er noch im Juni 1898 nichts ahnend und vollkommen leistungsfähig im Felde arbeitete, war er bereits 1—2 Monate später zu keiner, auch nicht leichterer Arbeit brauchbar. Eine derartige rasche Entwicklung der Muskelatrophie ist bei Dystrophie ganz ungewöhnlich. Eine gewisse Analogie damit bietet vielleicht nur der Fall Schüle's, der auch in Bezug auf die Ausbreitung und Localisation der Atrophie dem unserigen entspricht; jedoch begann auch hier die Schwäche in den Beinen erst 9 Monate nach dem Ergriffensein der Arme und nach 2 Jahren war noch auf der einen Seite das Kniephänomen auszulösen. Ferner erwähnt Sacara-Tulbure derartiger acuter Exacerbationen im Verlaufe der Dystrophie und führt als Beispiel einen Fall von Pseudohypertrophie bei einem Kinde an; indess ging hier der raschen Verschlimmerung des Leidens ein 15tägiges Fieber voran, während bei unserem Kranken solches wohl mit Sicherheit ausgeschlossen werden kann.

Irgend eine specielle Ursache für die rasche Entwicklung des

Digitized by Google

Leidens bei unserem Kranken vermochten wir nicht zu eruiren. Selbstverständlich kann uns aber diese Eigenthümlichkeit unseres Falles keineswegs hindern, denselben zu den primären Myopathien zu zählen, denen er in allen sonstigen Symptomen vollkommen entspricht, wiewohl wir zugeben müssen, dass ein derartig rasches Fortschreiten der Atrophie bei primärer Myopathie unserem Verständnisse schwerer zu erfassen erscheint, als bei der auf den primären Untergang der trophischen Centren folgenden spinalen Muskelatrophie.

Fall III[1]). Malka Szen, 17 Jahre alt, unverheirathet.

Ihre Eltern sind gesund. Ihre Mutter hatte 8 mal geboren: das erste Kind war eine Frühgeburt, das zweite starb einige Wochen nach der Geburt, die übrigen 6 leben. Eine ältere Schwester ist verheirathet und hat gesunde Kinder. Pat. ist von den lebenden die dritte. Alle Geschwister sind gesund. Ihre Mutter hatte 7 Geschwister, von denen aber nur ein einziger Bruder am Leben blieb, die anderen starben in jungem Alter (4, 10, 13 Jahre) an ihr unbekannten Leiden.

Ein ähnliches Leiden wie das ihrige sei in ihrer Familie nicht vorgekommen. Pat. ähnelt dem Gesichte nach ihrer Mutter, aber bei letzterer functioniren die Gesichtsmuskeln gut; desgleichen bei einem 11jähriger Bruder, welcher gleichfalls der Mutter ähnlich sieht.

Ihr gegenwärtiges Leiden wurde erst vor $1\frac{1}{2}$ Jahren von ihrer Mutter bemerkt, welche auf das Abstehen des Schulterblattes aufmerksam wurde. Früher bereits war der Pat. eine Abnahme ihrer Kraft in der rechten oberen Extremität auffällig. Im verflossenen Jahre hat sich dieser Zustand noch um Einiges verschlimmert, jedoch beschränken sich auch jetzt noch die Veränderungen auf die genannte Extremität und die entsprechende Hälfte des Schultergürtels. In Bezug auf die eigenthümlichen Gesichtsveränderungen weiss Pat. nichts weiter anzugeben, als dass sie in ihren ersten Kinderjahren weniger hässlich gewesen war.

Sie sei angeblich nie ernstlich krank gewesen.

Im 8. Lebensjahre wurde sie von einem Hund gebissen, wovon ihr eine Narbe am rechten Oberschenkel hinterblieb. Seit dem 12. Jahre ist sie fleissig mit der Wirthschaft beschäftigt.

Status praesens. Pat. von unter mittelmässigem Wuchs und befriedigendem Ernährungszustand. Ausgesprochene Facies myopathique: die Lippen wulstig, stark vortretend, ektropionirt. Gesicht, Stirn faltenlos. Augen weit geöffnet, daher Gesichtsausdruck wie erstaunt; rechtes Auge weiter als linkes. Beim Indiehöheschauen heben sich die Augen schwach, das rechte noch etwas schwächer als das linke, auf der Stirn bilden sich schwache Falten, gleichfalls rechts schwächer. Pat. kann die Augen schliessen, aber das rechte unvollkommen: es bleibt eine 1—2 mm breite Spalte offen. Zukneifen der Lider vermag sie nicht. Die Lippen können geschlossen werden, bei schlaffer Mundhaltung werden die

1) Ich verdanke diesen Fall der Liebenswürdigkeit des Herrn Collegen K. Orzel, ordin. Arzt am Kinderhospital, der die Patientin behufs genauerer Untersuchung zu mir empfahl.

Digitized by Google

Zähne sichtbar. Beim Lachen wird der Mund in die Breite gezogen; auf der linken Gesichtshälfte bilden sich hierbei einige flache Falten, auf der rechten fast gar keine.

Die rechte Schulter um ein Bedeutendes niedriger als die linke; das Schulterblatt steht niedriger, sein innerer Rand ist bei herabhängenden Armen um ca. $1\,^1/_2$ Fingerbreite von der Brustwand entfernt, verläuft schräg von oben aussen nach unten und innen; seine Entfernung von der Wirbelsäule ist kaum um ein Geringes grösser als links. Die Contouren des M. cucullaris sind völlig geschwunden. Die Knochentheile des Schultergürtels treten stark hervor. Die Pars acromialis claviculae ist von rückwärts sichtbar. Die Fossa supraspinata eingesunken, die Fossa infraspinata besser ausgefüllt. Das Schlüsselbein erscheint wie verlängert, das acromiale Ende steht niedriger als das sternale. Der M. deltoideus ziemlich gut erhalten, namentlich in seinem unteren Theile. M. latissimus dorsi sowie die beiden unteren Portionen des M. cucullaris (von der oberen war bereits früher die Rede) sichtbar atrophisch. Pat. kann den Arm nach vorwärts und nach der Seite hin heben, erreicht jedoch nicht den Horizontalstand: das Schulterblatt entfernt sich hierbei noch mehr von der Brustwand (vgl. Fig. 4) und wird als Ganzes erhoben. Fixirt man das Schulterblatt, so kann der Arm über die Horizontale gehoben werden.

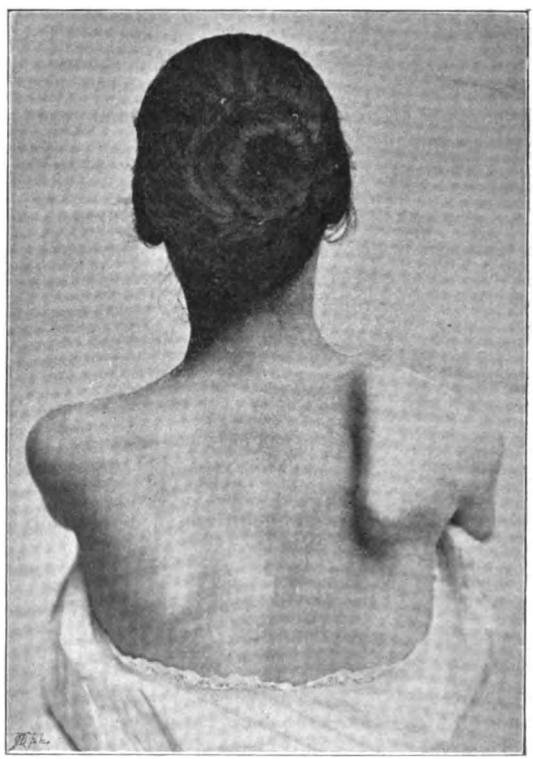

Fig. 4.

Der rechte Oberarm hat 15 cm über dem Olecranon im Umfange 24 cm, der linke 24,3 cm, 10 cm unterhalb des Olecranon ist der Umfang rechts = 20,5, links = 21,3 cm. Die Muskelkraft überall im Vergleich mit links vermindert. Der Contur des M. supinator long. bedeutend abgeflacht, seine Kraft gering. Die Extension im Handgelenke eingeschränkt, erreicht mit Mühe das Niveau des Vorderarmes. Die Streckung der Finger gleichfalls mühsam, namentlich beim Spreizen können sie nicht auf eine Ebene gebracht werden, der 3. und 4. bleiben tiefer stehen. Die Beugung im Handgelenk und in den Fingern wird gut ausgeführt.

Digitized by Google

Die kleinen Handmuskeln nicht atrophisch.

Mit der linken oberen Extremität werden alle Bewegungen gut und mit erheblicher Kraft ausgeführt. Desgleichen ist das Verhalten der unteren Extremitäten normal.

Pat. kann weit und ohne Ermüdung gehen, steht gut auf einem Fusse, steht auf den Fussspitzen u. s. w.

Keine fibrillären Zuckungen. Die elektrische Reaction ist qualitativ normal, quantitativ ist der Effect entsprechend der Atrophie geringer. In den oberen Extremitäten sind keine Sehnenreflexe auslösbar; Kniereflexe mässig.

Von weiteren Störungen sind zu erwähnen: ein erheblicher Prognathismus mit Vorstehen der oberen Zahnreihe, ein flaches Angiom der linken Vola manus, sowie eine ausgesprochene Marmorisirung der Haut an beiden Armen. Foetor ex ore.

Es handelt sich in diesem Falle, gleichwie im zweiten, um eine Dystrophie vom Typus Landouzy-Déjerine. Die Atrophie der Gesichtsmuskeln datirt wahrscheinlich von früher Kindheit, diejenige der Schulter- und Armmusculatur seit ca $1\frac{1}{2}$ Jahren. Das Eigenthümliche des Falles liegt in dem Beschränktbleiben der Atrophie auf das Gesicht und eine obere Extremität, sowie die entsprechende Hälfte des Schultergürtels, während die übrige Körpermusculatur vollständig leistungsfähig erscheint. Beachtenswerth ist ferner, dass auch das Gesicht nicht symmetrisch afficirt wurde und dass die stärker betroffene Hälfte (die rechte) der atrophischen Extremität entspricht. Gegenüber unserem zweiten Falle ist zu verzeichnen, dass hier weder directe, noch indirecte Heredität vorliegt.

Fall IV. Mat. Alexander, 19 Jahre alt, Sohn eines Landwirthes, wurde am 12. November 1896 in die Klinik aufgenommen.

Die Eltern des Patienten sind gesund, mit einander nicht blutverwandt. Der Vater ist kein Alkoholiker. Die Mutter hat nie abortirt. Aus ihrer Ehe stammen 7 Kinder, welche alle am Leben sind. Der älteste Sohn, 21 Jahre alt, ist gesund. Der zweite ist unser Kranker. Es folgt eine 17jährige Tochter, welche gesund blieb, dann aber ein 15jähriges Mädchen, bei welchem sich dasselbe Leiden entwickelt hat wie bei unserem Patienten. Die folgenden — ein 11jähriger Knabe und ein 8jähriges Mädchen — sind gesund, dagegen ist das jüngste Kind — ein 5 Jahre altes Mädchen — von dem gleichen Leiden befallen.

Der Vater des Patienten hat 2 Brüder, beide gesund, deren Kinder (7 resp. 5) in den ersten Lebensjahren an verschiedenen Krankheiten gestorben sind, keines jedoch zeigte die Symptome eines Muskelleidens. Je 2 Kinder blieben am Leben und sind gesund. Zwei Brüder seiner Mutter starben in jungem Alter, aber an ganz differenten Krankheiten. Nur von der Grossmutter seiner Mutter wurde erzählt, dass sie schlecht gehen konnte, indess war sie 90 Jahre alt.

Digitized by Google

Unser Patient kam mit normaler Geburt zur Welt und entwickelte sich anfangs ganz regelmässig; bereits im ersten Lebensjahre hatte er gehen gelernt und ging dann ganz so, wie die gesunden Kinder. Erst später fing er an schlecht zu gehen, ist aber nicht im Stande, genau anzugeben, zu welcher Zeit die Entwicklung seines Leidens begann. Als kleiner, etwa 5—6jähriger Knabe, war es bereits zu seiner Gewohnheit geworden, auf den Fussspitzen zu gehen. Wie langsam sein Leiden fortschritt, wird dadurch bewiesen, dass er noch als 10jähriger Knabe ganz gut reiten konnte. In den späteren, namentlich aber in den letzten Jahren, nahm die Schwäche seiner Beine immer mehr zu. Die oberen Extremitäten waren lange Zeit normal geblieben: vor 4—5 Jahren konnte er noch schwere Gewichte heben und seinen Kameraden fest die Hand drücken. Seit jener Zeit aber hat sich auch hier allmählich immer grössere Schwäche eingestellt, wobei die Arme erheblich abmagerten. Keine Parästhesien. In den Armen sehr selten anfallsweise Schmerzen.

Pat. hatte zwei fieberhafte Erkrankungen durchgemacht, zuletzt vor 4 Jahren: beide waren von kurzer Dauer und ziemlich leicht. Im Uebrigen war Pat. gesund, nur litt er bis zum 10. Lebensjahre an Enuresis nocturna.

Keine Excesse im Baccho. Kein geschlechtlicher Verkehr. Keine Pollutionen.

Status praesens. Pat. ist von mittlerem Wuchse, ziemlich gracilem Körperbau, Fettpolster gering. Gesichtsfarbe frisch, rosa. Hände und Füsse, sowie auch die Kniee von livider Färbung.

Die Musculatur der Extremitäten sehr mangelhaft entwickelt: sowohl in den unteren, wie in den oberen Extremitäten ist die Atrophie in den centralen Abschnitten viel stärker ausgesprochen als in den mehr peripheren.

Die genaue Messung ergiebt Folgendes:

	rechts	links
Umfang des Vorderarmes 10 cm unter dem Olecranon	19,1	18,4
„ „ Oberarmes 8 cm über dem Olecranon .	17,7	19,0
„ „ „ 16 „ „ „ „ .	18,8	18,9
„ „ „ 24 „ „ „ „ .	19,0	19,0
„ „ Oberschenkels 10 cm über der Patella .	29,5	29,0
„ „ „ 20 „ „ „ „ .	32,8	33,3
„ „ Unterschenkels maximo	32,8	31,0

Die Hände und ganz besonders die Füsse fallen durch die unverhältnissmässig starke Entwicklung ihres Skelettes auf, welche dem im Uebrigen sehr gracilen Körperbau des Pat. wenig entspricht.

An den kleinen Muskeln der Hände und der Füsse keine Atrophie bemerkbar.

Die Schultern eckig. Die Fossae supra- und infraspinata etwas eingesunken. Das rechte Schulterblatt steht niedriger als das linke. Der untere Winkel der Scapula steht von der hinteren Brustwand ab, besonders links; beim Erheben der Arme nach vorwärts wird dieses Symptom noch deutlicher.

Was die willkürliche Beweglichkeit der oberen Extremitäten betrifft, so ist der Händedruck schwach, rechts schwächer als links (nach Dynamometer Mathieu 40,3 resp. 40,7). Die Bewegungen der Finger und des Daumens sind alle erhalten, jedoch kraftlos. Bei Streckung und

Digitized by Google

Spreizung der Finger bleibt der Daumen auf einer tieferen Ebene zurück. In den Handgelenken ist die Streckung wenig ausgiebig und kraftlos, die Beugung bedeutend besser. Pronation und Supination der Hände befriedigend. Die Mm. bicipites functioniren aber kraftlos, die Mm. tricipites noch schwächer, besonders der rechte. Die Arme können bis zur Verticalen gehoben, nach aussen und innen rotirt werden, die Schultern gehoben, nach vor- und rückwärts gebracht, die Hand auf die entgegengesetzte Schulter herübergelegt werden; bei Widerstandsbewegungen jedoch erweisen sich alle betreffenden Muskeln sehr schwach.

In den unteren Extremitäten sind die Bewegungen der Zehen regelmässig. In den Fussgelenken ist die Extension kraftlos, namentlich rechts, die Flexion besser; die Pronation des Fusses weniger gut als die Supination. Die Mm. quadricipites sehr schwach, die Kniebeuger kräftiger. Das Hüftgelenk kann bei gebeugtem Knie bis zur Berührung des Oberschenkels mit der Bauchfläche flectirt werden, bei gestrecktem Knie Flexion der Hüfte — Heben des Beines — nicht ausführbar. Die Adductoren des Oberschenkels sehr schwach. Pat. ist nicht im Stande, ein Knie übers andere zu bringen. Die Strecker und Abductoren des Oberschenkels functioniren aber kraftlos.

Pat. steht gewöhnlich mit gespreizten Beinen, den Körper nach vorwärts geneigt, die Kniee leicht gebeugt, die Fersen etwas erhoben, stützen sich nicht auf den Fussboden. Der Aufforderung, sich gerade zu strecken, kann Pat. nicht Folge leisten, denn er fällt sofort nach rückwärts um. Wenn man ihn auffordert, die Beine zusammenzustellen, so neigt sich der Körper noch mehr nach vorne. Pat. kann auch auf einem Beine stehen. Er kann sich nach vorwärts beugen, einen Gegenstand vom Boden erheben und den Körper auch gegen Widerstand strecken. Nach rückwärts sich beugen kann er dagegen nicht. Beim Gehen ist der Körper gleichfalls stark nach vorne geneigt. Pat. geht mehr auf den Fussspitzen, da er die Ferse nicht fest auf den Boden stellt. Rasch gehen kann er nicht. Nach rückwärts gehen kann er, der Körper neigt sich hierbei noch mehr nach vorne. Auch Treppen steigen kann er nicht ohne Stütze.

Aus der Rückenlage kann sich Pat. nur in der Weise aufrichten, dass er sich vorher auf eine Seite legt. Aus der knieenden Stellung kann sich Pat. nicht ohne fremde Hülfe erheben. Vom Fussboden erhebt sich Pat. in der Weise, dass er sich zuerst mit den Händen am Boden stützt, dann sich mit den Zehenspitzen gegen denselben anstemmt und nun die Beine zu gleicher Zeit vorschiebt und hebt.

Der Brustkasten ziemlich breit, die Spatia intercostalia eingesunken. Athmung regelmässig, Athemmuskeln kräftig. Schreit laut und kräftig. Die Sensibilität normal.

Knie- und Achillessehnenreflexe erloschen. Bicepsreflexe schwach, Tricepsreflexe nicht auslösbar. Fusssohlenreflexe schwach, abdominale und epigastrische lebhaft.

Die Nerven und Muskeln nicht druckempfindlich. Die mechanische Muskelerregbarkeit erhöht, jedoch keine idiomusculäre Wulstbildung. Bei Entblössung des Körpers sieht man fibrilläres und fasciculäres Zucken in verschiedenen Muskelgebieten auftreten, so namentlich in den Mm. deltoidei, pectorales, cucullares, rhomboidei, glutaei u. a. Durch Muskelanstrengung wird das Auftreten fibrillärer Zuckungen gleichfalls begünstigt.

Digitized by Google

Gesichtsmuskeln normal. Bei Augenschluss fibrilläres Zittern der Lider; auch die Zunge zittert beim Herausstrecken. Sonst im Gebiete der Hirnnerven nichts Abnormes.

Wirbelsäule nirgends druckempfindlich; im unteren dorsalen Theile skoliotische Verkrümmung mit der Convexität nach rechts, darüber compensatorische Verkrümmung mit der Convexität nach links. Die 2 letzten Dornfortsätze des Dorsaltheiles sind deutlich gespalten.

Schädelbau normal. Oberkiefer gegen den Unterkiefer stark vorspringend. Zähne normal. An den inneren Organen nichts Abnormes. Die beiden von dem gleichen Leiden befallenen Schwestern des Patienten — die 15jährige Julie und die 5jährige Stanislawa, konnten einer flüchtigen ambulatorischen Untersuchung unterzogen werden. Bei beiden fanden sich die wesentlichen Merkmale des Leidens, wenn gleich in entsprechend leichterem Grade ausgeprägt, wieder. Beide gehen mehr auf den Fussspitzen, den Oberkörper nach vorwärts geneigt. Julie kann nicht mehr laufen, Stanislawa läuft ziemlich ungeschickt. Julie kann nicht ein Knie übers andere legen, die Kniereflexe sind nicht auszulösen. Die kleinere Schwester konnte wegen ihrer Aufregung nicht daraufhin untersucht werden. Die oberen Extremitäten waren bei beiden anscheinlich frei. Laut Versicherung des ziemlich intelligenten Vaters war die Entwicklung des Leidens bei beiden die gleiche, wie bei dem Sohne, d. h. in den ersten (1.—2.) Lebensjahren unterschieden sie sich keineswegs von den anderen, gesund gebliebenen Kindern, woraufhin erst sich allmählich schleichend die Schwäche der Beine einstellte.

Dieser Fall entspricht in seinem Beginn, der Verbreitung der Atrophie und ihren sonstigen Charakteren ziemlich gut dem sog. hereditären Typus der Dystrophie von Leyden-Möbius. Abweichend davon ist das Auftreten in den ersten Lebensjahren (bei der 5jährigen Schwester waren die Erscheinungen bereits deutlich ausgeprägt); ferner ist das Leiden in unserem Falle durchaus nicht hereditär, wohl aber familiär, indem von 7 Geschwistern 3 erkrankt sind. Schliesslich verdient hervorgehoben zu werden die abnorme Entwicklung der Hände und Füsse, welche namentlich angesichts des sonst gracilen Körperbaues des Patienten entschieden durch ihre Grösse auffallen. Aehnliches hat neuerdings Eulenburg beobachtet und auf trophische Veränderungen im Knochensystem (in Analogie mit denen der Muskeln) zurückgeführt. Es ist möglich, dass ähnliche Anomalien am Skelette häufiger gefunden werden, sobald die Aufmerksamkeit darauf gerichtet sein wird. In unserem Falle fand sich noch eine unbedeutende Anomalie, nämlich eine Spaltung der Dornfortsätze der beiden letzten Brustwirbel.

V. Fall. Ch. Luks, 11 Jahre alt, wurde am 8. November 1897 in die Klinik aufgenommen. Sein Vater ist 42 Jahre alt, gesund, aber sehr mager (nach den Worten der Mutter), er ist kein Alkoholiker, von Beruf Friseur. Seine Mutter, 39 Jahre alt, gesund. Die Eltern sind miteinander nicht blutverwandt. Sie hatten 6 Kinder, von denen die ersten 2 im Alter

Digitized by Google

von $1^1/_2$ resp. 2 Jahren an Kinderkrankheiten verstorben sind. Beim dritten (alle Söhne) entwickelte sich im 8. Lebensjahre — bis dahin war er vollkommen gesund — dasselbe Leiden, welches bei unserem Pat. vorliegt. Die Beine wurden immer schwächer, der Knabe fiel häufig und konnte sich ohne fremde Hülfe nicht erheben. Schliesslich hörte er ganz zu gehen auf, zu gleicher Zeit gesellten sich in den Beinen Contracturen hinzu. Etwas später befiel die Schwäche auch die oberen Extremitäten und im Frühling dieses Jahres traten Athemstörungen auf (nach der Erzählung der Mutter Asthma), welchen der nunmehr 13jährige Knabe innerhalb 3 Wochen erlag. Der 4. Sohn ist unser Pat. Der fünfte ist 8, der sechste 3 Jahre alt, beide sind gesund. Im Uebrigen ist in der Familie weder des Vaters, noch der Mutter ein ähnlicher Krankheitsfall vorgekommen.

Bei unserem Pat. begann das Leiden sich in demselben Alter zu entwickeln, wie beim älteren Bruder, nämlich im 8. Lebensjahre. Auch bei ihm war das Erste die Schwäche in den Beinen, die sich allmählich steigerte, bis vor etwa einem Jahre der Kranke dauernd ans Bett gefesselt wurde. Zur selben Zeit hatten sich auch die Contracturen entwickelt. Die Schwäche der oberen Extremitäten kam später hinzu. Vor Beginn des Leidens war der Knabe völlig gesund und entwickelte sich körperlich und geistig vollkommen gut.

Status praesens. Pat. ist für sein Alter von kleinem Wuchs, allg. Ernährungszustand mässig, Haut und Schleimhäute blass. Am Schädel nichts Abnormes. Innere Organe gesund.

Die Gesichtsmusculatur ist gut entwickelt, nur ist die Oberlippe vielleicht etwas dünner. Die Mimik ist ziemlich lebhaft. Von Seiten der Hirnnerven keinerlei Störungen.

Die oberen Extremitäten sind stark abgemagert, die Atrophie ist am stärksten in den Oberarmen; die Vorderarme dagegen haben annähernd normales Volumen; Thenar und Hypothenar treten deutlich hevor, die Spatia interossea sind nicht eingesunken. Die Lage der Theile normal, keine Contracturen. Bei der Palpation erscheinen die Muskeln der Oberarme schlaff, weniger die Muskeln der Vorderarme. Bei passiven Bewegungen kein Widerstand.

Die Contouren der Mm. deltoidei treten stärker hervor, bei der Palpation ist ihre Consistenz härter als in den Oberarmmuskeln.

Activ können die Arme nach vor- und seitwärts bis $70—80^0$ gehoben werden, nach rückwärts fast gar nicht. Will Pat. den Arm höher heben, so neigt er den Rumpf nach der entgegengesetzten Seite. Die Kraft der Mm. deltoidei ist minimal. Die Flexion im Ellenbogen sowohl bei pronirter wie bei supinirter Hand gut, aber kraftlos. Die Extension geschieht sogar mit einiger Kraft. Das Handgelenk wird genügend gebeugt und gestreckt, aber die Kraft dieser Bewegungen ist nicht bedeutend. Die Pronation bei gebeugtem und gestrecktem Ellenbogen besser als die Supination, welch letztere nur mit grosser Mühe die Maximalgrenze erreicht. Die Bewegungen des Daumen und der anderen Finger sind gut erhalten.

Die genaue Messung ergiebt:	r.	l.
Circumferenz des Oberarmes 8 cm über Olecranon	14,5	15,0
„ „ Vorderarmes 10 cm unter „	15,0	15,3

Untere Extremitäten. Die Füsse zeigen Equinovarusstellung. In den Knieen besteht eine Flexionscontractur von etwa 90^0. Die Hüftgelenke

Digitized by Google

sind flectirt und abdcuirt. Die Wadenmusculatur erscheint bei der Inspection stark entwickelt, auch die Oberschenkelmuskeln lassen nichts von einer Atrophie erkennen. Die Glutäalgegend beiderseits stark hervortretend.

Circumferenz der Wade (maximale) r. = 24,5 l. = 25,0
„ des Oberschenkels 15 cm über der Patella r. = 31,0 l. = 31,0

Bei der Palpation erscheint die Wade ziemlich hart, in den Oberschenkelmuskeln ist die Consistenz gleichfalls eher erhöht.

Passive Bewegungen. In den Fussgelenken ist die Extension sehr beschränkt, gleichfalls die Pronation. In den Kniegelenken Extension nur bis 120—130°, Flexion gut. In den Hüftgelenken Extension beschränkt (bis 140—150°), linkerseits schlechter als rechts. Flexion, Ab- und Adduction gut.

Active Bewegungen. Die Zehen werden gut bewegt, in den Fussgelenken ist die Extension sehr beschränkt, die Flexion gut, die Adduction besser als die Abduction. Die Kniegelenke können so weit extendirt werden wie passiv, jedoch nur in horizontaler Lage; bei herabhängenden Beinen können dieselben gar nicht gestreckt werden. Die Flexion im Kniegelenk erhalten und überwindet sogar einen gewissen Widerstand. Die Extension im Hüftgelenk sehr gering, die Flexion gut, fast maximal, jedoch kraftlos. Die Ab- und Adduction gleichfalls kraftlos.

Pat. kann weder stehen noch gehen. Sitzen kann er gut, vermag sich auch aus der horizontalen Rückenlage ohne fremde Hülfe zu erheben, jedoch mit grosser Anstrengung. Die Wirbelsäule ist gerade. Die Schulterblätter sind weit von der Wirbelsäule entfernt, das linke mehr als das rechte. Ihr innerer Rand verläuft schief von innen oben nach aussen unten. Ihr unterer Winkel steht vom Brustkasten ab. Die Fossae supra- und infraspinata sind gut ausgefüllt. Der Rand der M. cucullaris tritt beiderseits am Halse deutlich hervor.

Der Rumpf kann nach allen Richtungen bewegt werden. Die Kopfbewegungen gleichfalls erhalten. Die Schulterblätter sind ausserordentlich beweglich (lose Schultern).

Die Sensibilität ist überall am Körper gut erhalten.

Reflexe. An den oberen Extremitäten Biceps- und Tricepsreflex nicht auszulösen, an den unteren kein Knie- und Achillessehnenreflex, kein Fusssohlenreflex. Die Cremasterreflexe sind lebhaft, die Bauch- und Epigastriumreflexe gleichfalls. Dessgleichen die Reflexe seitens der Schleimhäute: Conjunctiva, Pharynx.

Die Muskeln und peripheren Nerven sind nirgends druckempfindlich, die mechanische Muskelerregbarkeit ist aufgehoben.

Die elektrische Prüfung ergab nirgends irgend welche Zeichen einer Entartungsreaction. Quantitativ zeigte sich die Erregbarkeit im Allgemeinen entsprechend dem Functionsausfall herabgesetzt.

	Faradisch (Kaolinrheostat)		Galvanisch in M.-A.	
	rechts	links	rechts	links
N. radialis	50	48	4,0	5,0
„ ulnaris	56	55	2,0	2,0
„ medianus	54	56	3,0	3,0

Digitized by Google

	Faradisch (Kaolinrheostat)		Galvanisch in M.-A.	
	rechts	links	rechts	links
M. flex. carpi uln. .	—	—	2,0	4,0
„ opponens poll. . .	50	57	2,0	3,0
„ inteross. (3) . . .	52	57	—	—
„ biceps	50	52	10,0	6,0
„ triceps	47	48	5,0	5,0
„ deltoides	30	32	10,0	7,0
„ cucullari	29	29	15,0	10,0
„ pectoralis	—	—	4,0	7,0
„ serratus ant. . .	—	—	11,0	6.0
„ infraspinat. . . .	—	—	9,0	—
„ rhomboid.	—	—	5,0	6,0
„ sacrolumbalis . .	—	—	5,0	8,0
N. accessorius . . .	43	42	—	—
„ cruralis	29	29	6,0	7,0
„ popliteus	46	35	6,0	5,0
„ peroneus	56	46	4,0	4,0
M. glutaeus max. . .	25	11	keine Zuckung bei maximalen Strömen	
„ vastus ext. . . .	30	32	6,0	6,5
„ vastus int. . . .	30	32	—	—
„ gastrocnemius . .	36	37	8,5	6,5
„ tibialis ant. . . .	35	32	9,0	8,0

Der Beginn im Kindesalter, das familiäre Auftreten des Leidens, die Localisation der Atrophie, namentlich das stärkere Befallensein der centralen Abschnitte der Extremitäten, das Fehlen einer Entartungsreaction und fibrillärer Zuckungen — weisen auch in diesem Falle auf ein primär myopathisches Leiden hin. Die Einreihung desselben in eine der bekannten Gruppen stösst aber auf manche Schwierigkeit. In Bezug auf die Localisation der Atrophie würde derselbe, gleichwie der vorhergehende, am meisten dem Leyden-Möbius'schen Typus entsprechen; das Lebensalter, in welchem sich das Leiden zu entwickeln begann (im 8. Jahre), ist sogar hier noch mehr der Regel conform. Dagegen stellt auch in diesem Fall, wie im vorigen, die Dystrophie kein hereditäres, wohl aber ein familiäres Leiden vor. Irgend welche Aetiologie für das Auftreten der Krankheit liess sich in keiner der beiden Familien feststellen.

Im Vergleich mit dem vorher beschriebenen Falle hat die Krankheit hier einen verhältnissmässig raschen Verlauf genommen. Während dort 15 Jahre nach Beginn desselben die Atrophie sich noch nicht sehr hochgradig zeigte und nur zu einer gewissen Schwäche der Beine und Arme führte, ist hier bereits nach 3 Jahren der Kranke dauernd ans Bett gefesselt, und bei seinem älteren Bruder führte dasselbe Leiden

Digitized by Google

mit dem gleichen Verlauf in 5 Jahren durch Schwächung der Athemmuskeln den Tod herbei.

Wodurch sich aber dieser Fall am meisten von dem vorigen und auch vom sog. Leyden-Möbius'schen Typus unterscheidet, ist die Pseudohypertrophie gewisser Muskeln. Am bedeutendsten ist dieselbe in den unteren Extremitäten — Wade, Oberschenkelmuskeln, Glutäalgegend — ausgeprägt; in der oberen ist sie namentlich an den Mm. deltoideis deutlich. Die Consistenz der pseudohypertrophischen Muskeln ist eine ziemlich feste, in Zukunft wird sich wahrscheinlich, entsprechend der Charcot'schen, durch Berger's Untersuchungen bestätigten Hypothese, aus dieser fibrösen eine mehr lipomatöse Degeneration herausbilden. Schliesslich verdient das frühzeitige Auftreten der Contracturen hervorgehoben zu werden.

Fall VI. Claudius Gr., 24 Jahre alt, Handelscommis, meldete sich in die Poliklinik am 13. November 1897.

Der Vater des Pat. ist gesund. Seine Mutter ist sehr corpulent und kann seit vielen Jahren nicht mehr gut gehen, wie er glaubt, in Folge von Rheumatismus. Näheres über ihr Leiden weiss Pat. nicht anzugeben, da seine Eltern vor einigen Jahren nach Amerika ausgewandert sind und mit ihm nicht correspondiren. Sein älterer Bruder lebt in Lodz und ist gesund; im 12. Lebensjahre litt derselbe an Krämpfen, die sich aber in der Folgezeit nicht mehr wiederholten. Zwei jüngere Schwestern sind gesund.

Unser Pat. war als Kind gesund und entwickelte sich regelmässig. Er ist nicht im Stande, den Beginn seines gegenwärtigen Leidens genauer zu präcisiren; eine deutliche Schwäche der Beine machte sich ihm erst seit 2 Jahren bemerkbar, indess fiel es seinen Bekannten schon früher auf, dass er das linke Bein nachschleppte. Ferner konnte er als Commis nicht mehr so lange auf den Füssen bleiben, da er leicht ermüdete. Dagegen hatte er sich vordem durch eine erhebliche Kraft in den Beinen ausgezeichnet; in den Jünglingsjahren war es seine liebste Zerstreuung, über Graben zu springen. Die Schwäche zeigte sich vor 2 Jahren zuerst im linken, dann im rechten Bein, dieselbe nahm allmählich zu, das linke Bein ist aber auch gegenwärtig schwächer als das rechte. Seit 1 Jahr ist Pat. nicht mehr fähig, seinem Berufe nachzukommen. Besonders schwierig ist für ihn das Treppensteigen. Zugleich mit der Schwäche zeigte sich eine Abmagerung der Beine, namentlich über den Knöcheln. In der Oberschenkelmusculatur ist nach Angabe des Pat. die Kraft unvermindert, vor Kurzem noch vermochte er auf dem ausgestreckten Beine einen Menschen zu erheben.

Parästhesien in den Beinen hatte er nie, dagegen leidet er seit einigen Jahren an Krämpfen, namentlich in den Wadenmuskeln, manchmal auch in der vorderen Oberschenkelmusculatur; dieselben kommen am häufigsten Nachts und sind so heftig, dass Pat. gezwungen ist, seine Beine auf den Boden zu setzen, wodurch er sich Erleichterung schafft; ausserdem empfindet er manchmal, namentlich bei Wetterwechsel, ein Reissen in den Unterschenkeln auf der vorderen Tibiafläche.

Im Allgemeinen fühlt sich Pat. gut, nur leidet er häufig an Kopfschmerzen. In den letzten Jahren verlor er viel an Körpergewicht. Pat.

Digitized by Google

hat keine acute Infectionskrankheit durchgemacht. Keine Excesse in Baccho et Venere. Inficirte sich mit Gonorrhoe und Ulcus molle, aber keine Syphilis. Kein Trauma. Raucht viel.

Status praes. Der Kranke ist hoch gewachsen, von mässigem Ernährungszustande, Haut und Schleimhäute blass. In den inneren Organen und im Gebiete der Hirnnerven keinerlei Störungen. In den oberen Extremitäten ist der Händedruck beiderseits schwach, die Bewegungen der Finger kraftlos, die übrigen Muskeln, die Beuger und Strecker des Handgelenks, Biceps, Triceps, Deltoideus u. a. äusseren erhebliche Kraft. Weder am Vorderarm, noch an den kleinen Handmuskeln ist eine deutliche Atrophie bemerkbar.

Untere Extremitäten. Die Unterschenkel, namentlich im unteren Drittel, stark abgemagert. Der Fuss gleichfalls abgemagert, die Spatia interossea jedoch nicht sichtlich eingesunken. Die Musculatur des Unterschenkels sehr schlaff, links ist der Tonus noch schlechter als rechts. Die passiven Bewegungen im Fussgelenk abnorm erleichtert, links Schlottergelenk. Die activen Bewegungen der Zehen und in den Fussgelenken sehr beschränkt, besonders links; bei Widerstandsbewegungen sind die Strecker kraftlos, die Beuger sehr schwach. In den Mm. quadricipites ist die Kraft erhalten.

Keine fibrillären Zuckungen. Die elektrische Erregbarkeit ist in gewissen Muskeln für beide Ströme herabgesetzt:

	rechts	links
N. peroneus reagirt bei	8,5 cm R.-A.,	8,0 cm R.-A.
N. popliteus	7,5 „ „	7,0 „ „
N. cruralis	8,0 „ „	6,5 „ „
M. peroneus	7,5 „ „	7,5 „ „
M. tibialis ant. . . .	6,5 „ „	0 (sehr schwach).
M. extensor hall. . .	5,0 „ „	keine Reaction.
M. extensor digit. br. .	keine Reaction,	keine Reaction.
M. gastrocnemius . .	6,5 cm R.-A.,	7,5 cm R.-A.
N. medianus	10,0 „ „	9,5 „ „
N. ulnaris	8,5 „ „	9,5 „ „
N. radialis	keine Reaction,	keine Reaction.
M. extensor dig. . . .	8,5 cm R.-A.,	8,5 cm R.-A.
M. opponens poll. . .	10,0 „ „	9,0 „ „
M. interosseus III . .	8,5 „ „	9,0 „ „
M. flexor carpi ulnar .	10,5 „ „	9,5 „ „
N. facialis	10,0 „ „	10,5 „ „
M. orbic. oris. . . .	10,0 „ „	10,5 „ „

Bei galvanischer Reizung reagirt der M. tibialis ant. bei 10 cm, die Zuckung ist schwach und etwas träge, die Zuckungsformel aber normal (KaSZ>AnSZ). N. peroneus und N. tibialis post. reagiren bei 8,0 M.-A. (In den oberen Extremitäten und im Gesicht konnte leider keine galvanische Prüfung vorgenommen werden.)

Tast-, Druck- und Temperatursinn überall gut erhalten, die Schmerzempfindung ist in den unteren Extremitäten im Vergleich mit den oberen und mit dem Rumpfe herabgesetzt.

Digitized by Google

Kniereflexe mässig, Achillessehnenreflexe abwesend. Fusssohlenreflexe schwach. Nerven und Muskeln gegen Druck unempfindlich.

Kurz zusammengefasst haben wir bei unserem 24jährigen Patienten eine langsam fortschreitende Muskelatrophie vor uns, die bisher auf die mehr peripheren Abschnitte der Extremitäten beschränkt blieb. Am stärksten ergriffen sind die unteren Extremitäten und zwar am meisten die Strecker des Fusses und der Zehen, weniger die Beuger. Das Leiden trat zuerst auf der linken Seite auf und ist auch jetzt auf dieser stärker ausgeprägt. In den oberen Extremitäten keine deutliche Atrophie, aber eine erhebliche Kraftverminderung der die Finger bewegenden Theile. Keine fibrillären Zuckungen. Elektrische Erregbarkeit in den am meisten betroffenen Theilen herabgesetzt, im M. tibialis ant. die Zuckung bei galvanischer Reizung etwas träge, keine deutliche EAR. In der sensiblen Sphäre subjectiv starke Muskelkrämpfe, auch Reissen am Unterschenkel, objectiv eine leichte Hypalgesie in den Unterextremitäten. Beginn des Leidens schleichend vor 3—5 Jahren, ohne irgend welche bekannte Ursache. Directe Vererbung sehr wahrscheinlich.

Unzweifelhaft haben wir wieder einen Fall von progressiver Muskelatrophie vor uns, eine chron. Polyneuritis, Polymyositis oder Poliomyelitis ant. kann aus Gründen, die wir zu erörtern für überflüssig halten, ausgeschlossen werden. Es fragt sich nur, welche Form des erstgenannten Leidens hier vorliegt? Die Localisation des Leidens in den peripheren Abschnitten der Extremitäten entspricht nicht den bekannten Formen der Dystrophie, sondern vielmehr der neurotischen Atrophie, welche ja vor Hoffmann als peronealtype von Tooth beschrieben wurde. In demselben Sinne können auch manche andere Merkmale unseres Falles gedeutet werden — die freilich mehr subjectiven Sensibilitätsstörungen, die Veränderungen der elektrischen Erregbarkeit, die Erblichkeit des Leidens. Die Geringfügigkeit der ersteren Symptome kommt kaum in Betracht, denn einerseits befindet sich unser Patient noch in einem relativ frühen Stadium des Leidens und andererseits zeigen die unter demselben Namen in der Literatur niedergelegten Fälle in Bezug auf die Intensität der Symptome recht bedeutende Unterschiede. Ob alle diese Fälle mit dem von Hoffmann so genau geschilderten Leiden thatsächlich identisch sind, muss dahingestellt bleiben, allenfalls mahnt uns der kürzlich von Oppenheim und Cassirer beschriebene Fall zu grosser Vorsicht in dieser Beziehung.[1])

1) In einer schon nach Abfassung dieser Schrift erschienenen Abhandlung (Deutsche Zeitschrift für Nervenheilkunde. Bd. XII. H. 5 u. 6) tritt Hoffmann abermals für die Selbstständigkeit und strenge nosologische Begrenzung der neurotischen Atrophie ein. Der von Oppenheim und Cassirer beschriebene Fall

Digitized by Google

Was unseren Fall betrifft, so glauben wir bei dem gegenwärtigen Stande der Frage ihn am besten den neurotischen Atrophien anreihen zu dürfen.

Wenn wir nun zum Schlusse die hier vorgeführten Fälle noch einmal kurz resumiren, so muss dem zuerst beschriebenen Falle eine Sonderstellung eingeräumt werden, da derselbe mit Sicherheit weder zu der myo-, noch zu der myelopathischen Form zugezählt werden kann. Der Charakter der Atrophie, namentlich das Fehlen einer EAR, die langsame Entwicklung entsprechen der ersteren, der Beginn im späteren Lebensalter, z. Th. die Localisation der Atrophie und vielleicht auch die geringen fibrillären Zuckungen mehr der spinalen Form. Sehr eigenthümlich war die Asymmetrie der Affection, indem die Atrophie auf beiden Seiten entgegengesetzte Muskelgruppen am frühesten und am stärksten befallen hatte. Durch die Combination der Atrophie mit reflectorischer Lichtstarre der Pupillen wird das Interesse dieses Falles noch mehr erhöht. Die weiteren 4 Fälle gehören unzweifelhaft zur grossen Gruppe der Dystrophia muscularis progressiva. Der 2. Fall stellt eine juvenile Erkrankung vor, jedoch mit wahrscheinlich infantiler Betheiligung der Gesichtsmuskeln; er ist ausgezeichnet durch eine ungewöhnlich rasche Entwicklung der Atrophie. Demselben Typus gehört unser 3. Fall an; auch hier hat die Atrophie der Gesichtsmuskeln in früher Kindheit begonnen, diejenige der Körpermuskeln trat im juvenilen Alter hinzu, beschränkte sich aber bis jetzt, im Gegentheil zum vorhergehenden Falle und trotz einer mindesten $1^1/_2$ jährigen Dauer, auf die Muskeln einer oberen Extremität und der entsprechenden Hälfte des Schultergürtels. Der 4. und 5. Fall stellen infantile Erkrankungen vor, die Atrophie begann in dem einen in den ersten Lebensjahren, beim anderen im 8. Jahre. Der erstere ist rein atrophisch, der zweite gemischt atrophisch-hypertrophisch. In beiden ist das Leiden familiär, nicht hereditär und äussert sich merkwürdiger Weise in beiden Familien immer in der gleichen Form. Directe Vererbung liess sich dagegen in unserem 2. Falle (vom Typus facio-scapulo-humeralis) nachweisen, indem hier beim Vater des Patienten die gleiche Anomalie der Gesichtsmuskeln seit Kindheit vorhanden war, ohne dass jedoch bis zum im 67. Lebensjähre erfolgten Tode weitere Erscheinungen hinzutraten. Unser 6. Fall schliesslich dürfte auf Grund der Localisation der Atrophie in den peripheren Abschnitten der Extremitäten und ihrer sonstigen Charaktere am ehesten der neurotischen Form zugezählt werden.

---

gehört auch klinisch nach der Ansicht Hoffmann's zur Dystrophie. Seinerseits berichtet Hoffmann über 2 Fälle, in welchen er trotz primärer Localisation am Unterschenkel eine primäre Myopathie diagnosticirte.

Digitized by Google

Literatur.

1. Erb, Dystrophia musculorum progressiva. Deutsche Zeitschrift für Nervenheilkunde. I.
2. Eisenlohr, Ueber progressive Muskelatrophie. Neurologisches Centralblatt. 1889.
3. Oppenheim u. Cassirer, Zur Lehre von der neurotischen progress. Muskelatrophie. Deutsche Zeitschrift für Nervenheilkunde. X.
4. Déjerine, Deux cas d'atrophie Duchenne-Aran. Soc. de Biologie. 1895.
5. Linsmayer, Neurologisches Centralblatt 1895. Dass. im Verein für Psychiatrie und Neurologie in Wien.
6. Hoffmann, Ueber chronisch spinale Muskelatrophie im Kindesalter auf familiärer Basis. Deutsche Zeitschrift für Nervenheilkunde. III.
7. Werdnig, Die frühinfantile progressive spinale Amyotrophie. Archiv für Psychiatrie. XXII und XXVI.
8. Raymond, Clinique des maladies de Système nerveux II. série. Paris 1897.
9. Roth, Die progressive Muskelatrophie. Moskau 1895 (russisch).
10. Laehr, Drei verschiedene Formen von progressiver Muskelatrophie. Charité Annalen 1894.
11. Ascher, Neurologisches Centralblatt 1893. Dass. in Berliner Gesellschaft für Psychiatrie und Nervenkrankheiten.
12. Thomsen, Ueber paralytische Frühsymptome welche dem Ausbruche der Paralyse bis zu 10 Jahren vorausgehen. Allgem. Zeitschrift für Psych. LII.
13. Moeli, Weitere Mittheilungen über die Pupillenreaction. Berliner klin. Wochenschrift. 1897. Nr. 18 und 19.
14. Westphal, A., Cit. nach Siemerling.
15. Siemerling, Ueber die Veränderungen der Pupillenreaction bei Geisteskranken. Berliner klin. Wochenschrift. 1896. Nr. 44.
16. Mendel, Jahressitzung des Vereins deutscher Irrenärzte zu Dresden 1894. Neurolog. Centralblatt. 1894.
17. Schultze, Ueber den mit Hypertrophie verbundenen progressiven Muskelschwund. Wiesbaden 1886.
18. Singer, Zur Kenntniss der primären Myopathien. Prager Zeitschrift für Kinderheilkunde. VIII, cit. nach Werdnig.
19. Frohmaier, Ueber progressive Muskelatrophie. Deutsche med. Wochenschrift. 1886.
20. Preiss, Histologische Untersuchung eines Falles von Pseudohypertrophie der Muskeln. Archiv für Psych. XX.
21. Heubner, Beiträge zur pathologischen Anatomie und klinischen Medicin. Festschrift für E. Wagner. Leipzig 1888.
22. Alzheimer, Ueber einen Fall von spinaler progressiver Muskelatrophie etc. Archiv für Psychiatrie. XXIII.
23. Strümpell, Zur Lehre von der progressiven Muskelatrophie. Deutsche Zeitschrift für Nervenheilkunde. III.
24. Hoffmann, Weiterer Beitrag zur Lehre von der hereditären, progressiven, spinalen Muskelatrophie im Kindesalter. Deutsche Zeitschrift für Nervenheilkunde. X.

Digitized by Google

25. Landouzy-Déjerine, De la myopathie atrophique progressive. Revue de Médecine. 1885.
26. Westphal, Ueber einige Fälle von progressiver Muskelatrophie mit Betheiligung der Gesichtsmuskeln. Gesammelte Abhandlungen. II.
27. Schüle, Ein Fall von juveniler Dystrophie (auf hereditärer Basis) mit Betheiligung des Gesichts. Deutsche Zeitschrift für Nervenheilkunde. I.
28. Sacara-Tulbure, Contribution a l'étude clinique de la paralysie pseudohypertrophique. Revue de Méd. 1894.
29. Eulenburg, Ueber einen schweren Fall infantiler, familiärer Muskelatrophie mit osteo-arthropathischen Deformationen. Deutsche med. Wochenschrift. 1896. Nr. 29.
30. Berger, Ueber Pseudohypertrophie der Muskeln. Archiv für Psych. XIV.
31. J. Hoffmann, Ueber progressive neurotische Muskelatrophie. Archiv f. Psych. und Nervenkrankheiten. Bd. XX. 1889.
32. Derselbe, Weiterer Beitrag zur Lehre von der progressiven neurotischen Muskelatrophie. Zeitschrift f. Nervenheilkunde. Bd. I. 1891
33. Dubrenilh, Étude sur quelques cas d'atrophie musculaire, limitée aux extremités et dependant d'altération des nerfs peripheriques. Revue de médecine. 1890.
34. Laehr, Drei verschiedene Formen von progressiver Muskelatrophie. Charité-Annalen. XIX. 1894, ref. in Neurol. Centralblatt.
35. Déjerine und Sottas, Sur la névrite interstitielle hypertrophique et progressive de l'enfance. Memoire de la societé de biologie de Paris. 1893.
36. Dähnhardt, Bemerkungen zur Lehre von der Muskelatrophie. Neurolog. Centralblatt. 1890.
37. Eulenburg, Ref. im Neurol. Centralblatt. 1889.
38. Sacki, Zur Casuistik der progressiven neurotischen Muskelatrophie. 1893.
39. Oppenheim und Cassirer, Zur Lehre von der sog. progressiven neurot. Muskelatrophie. Deutsche Zeitschrift für Nervenheilkunde. X. H. 1 u. 2. 1896.
40. Reinhard, Beitrag zur Casuistik der neurotischen Muskelatrophie. Deutsche Zeitschrift für Nervenheilkunde. XI. H. 5 u. 6. 1897.
41. Marinesco, Contribution à l'étude de l'amyotrophie Charcot-Marie. Arch. de médecine experimentale. 1894.
42. Hülsemann, Ueber einen Fall von progressiver neurotischer Muskelatrophie. Diss. Berlin 1891.

Digitized by Google

XII.

Aus dem pathologisch-anatomischen Institut in Heidelberg.

Ein Fall von Angioma arteriale racemosum des Gehirns

nebst Bemerkungen zur Frage von dem Bau und der Genese der Hirnsandbildungen.

Von

Dr. Carl Emanuel.

(Mit Tafel XI—XII.)

Der Fall, der im Mittelpunkt der nachfolgenden Ausführungen steht, bietet in mannigfacher Beziehung Interessantes. Wir haben hier den seltenen Befund eines echten Gefässtumors des Gehirns; aus der älteren Literatur erfahren wir nur, dass derartige Dinge vorkommen, während die über alle seltenen Fälle sonst genau berichtende neuere Casuistik unter dieser Diagnose wenigstens gar nichts aufweist. Für zwei Fälle aus der allerletzten Zeit indess, die unter anderer Diagnose veröffentlicht wurden, glaube ich den Nachweis erbringen zu können, dass sie auch dem racemösen Angiom des Gehirns zugehören. Diese beiden Fälle bilden zu unserem durch Verschiedenheit der Localisation des Tumors und des Lebensalters der befallenen Personen u. s. w. eine wichtige Ergänzung in anatomischer und klinischer Hinsicht. Durch den Umstand, dass dabei der Tumor sich klinisch unter Basedow-Symptomen darbot, und dass intra vitam die Diagnose Morbus Basedowii gestellt wurde, bietet der Fall eine Bereicherung der Casuistik des sog. symptomatischen Morbus Basedowii. Weiterhin ist unser Fall durch die vor mechanischen und therapeutischen Insulten geschützte Lage im Cranium und dadurch, dass der Tumor bei seiner Localisation in einem lebenswichtigen Organe schon frühzeitig den Exitus herbeiführte, bevor regressive Veränderungen das eigentliche Bild seines Baues zu sehr trübten, in hohem Grade geeignet, die noch sehr unklare Lehre von dem histologischem Bau und der Genese des Angioma arteriale racemosum überhaupt zu klären und für die von Virchow ausgesprochene Ansicht eine Stütze zu schaffen.

Der Fall entstammt der Praxis eines hiesigen Arztes; über den Krankheitsverlauf wird Folgendes berichtet:

A. W., 36 Jahre alt; schon im Säuglingsalter war starkes Herzklopfen auffallend. In den Kinderjahren soll Morbus Basedowii diagnosticirt sein. In der Schule kam Patient schlecht vorwärts; er galt stets für einen eigenthümlichen Menschen, war sehr jähzornig und reizbar. Wegen eines diastolischen, blasenden Geräusches am Herzen mit Herzhypertrophie soll er vom Militär freigekommen sein, das Geräusch war angeblich beim Liegen

Digitized by Google

besser hörbar. Sein Leben war — er ging später nach Amerika — dann sehr unregelmässig und unstät. Seit 4 Jahren litt er an epileptischen Krämpfen, die, mit Schmerzen im linken Arm beginnend, sich von dort über den ganzen Körper ausbreiteten. Der Arzt selbst hat nie einen Anfall beobachtet; im Anfang traten die Anfälle ungefähr zweimal wöchentlich auf. Nach Gebrauch von starken Dosen Bromkali und bei Alkoholabstinenz verminderte sich die Zahl derselben. Der Arzt constatirte in der letzten Zeit sehr starkes Herzklopfen, intensives Carotidenklopfen, starkes Gedunsensein des Gesichts und Exophthalmus, jedoch keine Struma. Stauungspapille war nicht nachweisbar. Vier Wochen vor dem Tode war eine deutlich fortschreitende Verblödung festzustellen. 14 Tage später: stete Kopfschmerzen, zunehmende Benommenheit, Häufung der Anfälle, Stupor postepilecticus. Dann trat Bewusstlosigkeit ein und 24 Stunden vor dem Tode Lungenödem. In letzter Zeit klagte Pat. über zunehmende Schwere im Kopf und über Schwerhörigkeit. Exitus am 8. Februar 1898.

Klinische Diagnose: Epilepsie, Stupor, Oedema pulmonum, Morbus Basedowii (Tumor cerebri?).

Zur Vervollständigung dieser Mittheilungen dienen folgende Nachrichten, die ich der Liebenswürdigkeit des Herrn Geheimrath Manz in Freiburg und des Herrn Geheimrath Leber in Heidelberg verdanke:

Pat. wurde im Februar 1874 von Herrn Geheimrath Manz wegen seiner Augen untersucht. Sehschärfe war normal. Ueber sonstige Anomalien im Augenbefund ist nichts verzeichnet. Dagegen finden sich die Bemerkungen: Hypertrophie des Herzens, Irritation des Sympathicus.

Im Juni 1897 untersuchte Herr Geheimrath Leber den Patienten: Herzklopfen und Athembeschwerden bei starker Körperbewegung; kann jedoch noch auf den Königsstuhl und selbst auf den Thurm steigen. Epilepsie zuerst 1879 aufgetreten, nicht häufig, alle Monate; dann öfters, in der letzten Zeit wieder seltener. Bei Anstrengung des Körpers, Bücken und Pressen, wird der Kopf sehr cyanotisch. Herz stark verbreitert, verlängert in allen Dimensionen. Spitzenstoss bis in den 7. Intercostalraum fühlbar, beim 1. Ton blasendes Geräusch. Nagelglieder der Finger nicht trommelschlägelähnlich verdickt. Keine Varicositäten der Venen an der unteren Extremität.

An den Augen findet sich rechts leichter, aber deutlicher Exophthalmus. Strabismus divergens alternans. Subcutane Venen beider Lider stark ausgedehnt, bläulich durch die Haut durchschimmernd. Auch die Venen der Temporalgegend geschwollen, besonders rechts. Links oberhalb des oberen Lides, unterhalb der Brauen, ein etwas grösserer Varix durch die Haut hervorragend, der wegen tieferer Lage nicht deutlich bläulich aussieht. Rechts auf der ganzen Sclera-Oberfläche stark ausgedehnte subconjunctivale Venen, ziemlich regellos verlaufend, aber doch nach den Muskelvenen hinziehend. Auch die vorderen Ciliarvenen, besonders auf der nasalen Seite, etwas ausgedehnt und geschlängelt. In der unteren Uebergangsfalte ganze Convolute blauer, ausgedehnter, geschlängelter Venen. Tarsaltheil beider Lider intact. Links das gleiche Verhalten der conjunctivalen und subconjunctivalen Venen, aber nur auf der lateralen Seite. Cornea und Iris normal. Ophthalmoskopischer Befund: Rechts Papille deutlich blass; schmale temporale Sichel. Arterien und Venen in geringem Grade gleichmässig dilatirt und etwas geschlängelt. Links Aussehen der Papille ebenso wie

Digitized by Google

rechts. Die Gefässe sind jedoch ziemlich normal. Am äusseren, oberen Papillenrand ein Fleck markhaltiger Fasern, wodurch die entsprechende Vene etwas verdeckt wird.

Die Auffassung des Falles wird in der Diagnose „hochgradige Ausdehnung der vorderen Ciliargefässe bei angeborenem Herzfehler“ [1]) dargelegt.

Sectionsbericht (Prof. Ernst). Die Section wurde 6 Stunden post mortem vorgenommen:

Schlanker, blasser Körper mit weicher und weisser Haut. Herzbeutel weit, relativ zu weit für das Herz. Mitralis nicht für 2, gut für 1 Finger passirbar, aber Klappen nicht verändert, nicht verdickt, nicht retrahirt. Die Wand des linken Ventrikels ist verdickt, an der Spitze eher etwas dünner. Unter dem Endocard finden sich zahlreiche fleckige Hämorrhagien. Die Sehnenfäden der Mitralis sind dick, aber nicht verwachsen; in einigen Papillarmuskeln sieht man sehnige Kuppen, aber nicht eigentliche Muskelschwielen.

In beiden Lungen finden sich hämorrhagische Zustände der Unterlappen; lobuläre, derbere, knotenförmige Resistenzen lassen sich von aussen durchfühlen. Die Bronchialschleimhaut ist hyperämisch aufgelockert und mit Hämorrhagien durchsetzt. Die Schilddrüse hat zwei gesonderte Lappen von mässiger Ausdehnung; die Venen sind erweitert. Vom linken Lappen geht nach oben ein Fortsatz bis zum Schildknorpel. Beiderseits ist die Art. vertebralis enorm weit, sie haben dasselbe Kaliber wie die Carotis communis, nur eine dünnere Wand. Auch die Art. basilaris ist erweitert, aber im Verhältniss nicht so stark wie die Artt. vertebrales. Die Venae jugulares sind so weit, dass der Zeige- oder Mittelfinger bequem darin Platz findet. Es sind noch Reste der Thymusdrüse vorhanden von lappigem Bau. Milz und Nieren sind blutreich; in den Nieren finden sich einige Hämorrhagien. Am Magen und am Darm keine Besonderheiten; die Acinizeichnung der Leber ist etwas verwischt. Die Harnblase ist trabeculär.

Der Schädel ist ungewöhnlich mühsam aufzusägen, dick und überaus schwer. Die Diploë ist vielfach nur angedeutet; an manchen Stellen ist die ganze Dicke des Schädeldaches sklerotisch, und auch die Reste der Diploë sind nicht mehr eigentlich spongiös. An der Innenfläche finden sich tiefe Gefässfurchen eingegraben, besonders für die Art. meningea media. Fast auf der ganzen Schädeldach-Glastafel sind flächenförmig ausgebreitete Osteophyten, die namentlich durch ihre weisse Farbe beim Eintrocknen deutlich werden. Die Dura ist an mehreren Stellen mit dem Schädel verwachsen.

Einen recht ungewohnten Anblick bietet das Gehirn dar. Regenwurmähnliche und ebenso dicke Convolute von dicken, weiten Venen, die an ihrer Einmündung in den Sinus longitudinalis nicht einreissen, sondern abgeschnitten werden müssen, ziehen von der Medianlinie über die Convexität hinunter. Die Sinus transversi sind weit, der rechte erheblich weiter als der linke; die Sinus petrosi und cavernosi sind auch etwas weiter als sonst. In der grossen Sichel sitzt eine ovale, gezackte, etwa zweimarkstückgrosse Knochenplatte, linsenförmig insofern, als sie in der Mitte dicker und an den Rändern dünn und scharf ist. Die Platte geht mit einer Kante in das Gewebe der Dura über, während der grössere Theil frei beweglich ist.

1) Vgl. Leber, Die Krankheiten der Netzhaut und der Sehnerven in Gräfe-Sämisch's Handbuch der gesammten Augenheilkunde. Bd. V. S. 524.

Digitized by Google

Der rechte Schläfenlappen ist so in der Schädelgrube festgewachsen, dass er herauspräparirt werden muss. Eine dicke, aus verdickten Meningen und mächtigen Venenconvoluten bestehende Schwarte umhüllt ihn, und erst in 1,5—2 cm Tiefe stösst man auf Hirnsubstanz. Noch sind an den Tractus und Bulbi olfactorii etwa stricknadeldicke, längs verlaufende Venen zu erwähnen, die an den Bulbi glomeruliähnliche Knäuel und Schleifen bilden. Der rechte Schläfenlappen scheint hochgradig atrophisch zu sein.

Anatomische Diagnose: Hypertrophie des Herzens; Hyperämie der Lungen, Milz, Nieren; Hämorrhagien der Bronchien und der Unterlappen; Thymusrest; auffallende Weite der Artt. vertebrales in ihren centralen Verlaufsstrecken; mässige parenchymatöse und colloide Struma; Balkenblase.

Osteosklerose des Schädels; Pachymeningitis adhaesiva; ausgedehnte Phlebektasien und Verdickungen der Meningen zu einer 1—2 cm dicken Schwarte über dem rechten Schläfenlappen; Atrophie desselben, möglicherweise auf angeborener Anlage beruhend; Gefässglomeruli an den Bulbi olfactorii; Dilatation der basalen Sinus.

Zur weiteren Untersuchung wurde nur das Gehirn conservirt. Von der Schilddrüse wurden bald nach der Section einige Schnitte angefertigt; die mikroskopische Diagnose lautete: Struma colloides; fleckweise geringe interstitielle Zellvermehrung.

Makroskopische Untersuchung.

Das Gehirn wird zunächst $1\,^1/_2$ Monate lang in Müller'scher Flüssigkeit mit Sublimatzusatz und dann weiter in reiner Müller'scher Flüssigkeit gehärtet.

Bei der Betrachtung des Objects nach ungefähr zweimonatiger Härtung fallen zunächst die grossen collabirten Venen und die deutlich sichtbare Zeichnung der kleinen Gefässe auf. Die ganze rechte Hemisphäre erscheint in allen Richtungen gegenüber der linken verkleinert; am wenigsten ist der Stirnlappen an der Verkleinerung betheiligt. Die Pars parietalis ist stark abgeflacht, besonders in der Gegend der Centralwindungen. Die Spitze des Temporallappens steht rechts um 1 cm gegen die linke Seite zurück. Der Occipitallappen ist rechts $1\,^1/_4$ cm kürzer als links und läuft rechts in Gestalt einer dreiseitigen Pyramide spitz aus. Rechts sieht man dann an der Unterseite, dass beim Uebergange des Parietallappens in den Temporallappen und weiter nach hinten in den Occipitallappen sich die Zeichnung der Gyri allmählich verwischt, und die Oberfläche ein runzeliges, faltiges Aussehen erhält, das am schärfsten mit seinem vielgestaltigen, wirren Relief am Occipitallappen ausgeprägt ist. Diese Partien fühlen sich schwammig, elastisch an gegenüber der festen, nicht eindrückbaren, unveränderten Gehirnsubstanz. Bei Druck entleert sich aus einem von der Spitze des Temporallappens an einige Centimeter nach hinten verlaufenden 1,5 cm tiefen Schnitt, der bei der Section gemacht wurde, reichlich Härtungsflüssigkeit. An der Unterfläche des Occipitallappens gegen die Spitze hin findet sich noch ein 3 cm langes und 2 cm breites Stück einer derben Membran mit glatter, spiegelnder Oberfläche, die fest mit der Gehirnoberfläche verwachsen ist und sich an der Runzelbildung betheiligt. Die Membran geht nicht in die Gehirnoberfläche über, sondern hat freie Ränder. Es handelt sich offenbar um ein Stück der Dura mater, das, mit dem Gehirn verwachsen, beim Herauspräpariren von der übrigen Dura abgetrennt werden musste.

Digitized by Google

Das Gehirn wird in folgender Weise zerlegt: Zunächst werden die Hirnstiele im Zusammenhang mit Pons, Cerebellum und Medulla durch einen nach hinten concaven Schnitt möglichst weit oben abgetrennt. Das übrige Gehirn, das Grosshirn mit den Stammganglien, wird darauf durch Frontalschnitte in Scheiben zerlegt.

Der erste Schnitt fällt tangential zur Kuppe des linken Schläfenlappens. Auf der Schnittfläche des vorderen Stückes sieht man das Corpus callosum, das Rostrum corporis callosi, das Corpus striatum, den Ventriculus septi pellucidi und rechts das Claustrum. Die rechte Hemisphäre ist wenig kleiner als die linke, besonders weniger hoch; der grösste senkrechte Höhendurchmesser beträgt links 8 cm, rechts 7,2 cm. Der linke Ventrikel ist weiter als der rechte. Auf der linken Seite finden sich im Corpus striatum zwei Höhlungen mit ungefähr linsengrosser, aber mehr ovaler Eingangsöffnung und mit glatten Wänden. Die Einführung der Sonde zeigt, dass beide Höhlungen nach kurzem Verlauf im Frontalhirn mit einander in Verbindung stehen, und dass es sich wahrscheinlich um die klaffenden Lumina eines erweiterten Gefässes handelt. Die eine Oeffnung liegt unmittelbar unter der Ventrikelwand in dem Winkel, den die Balkenstrahlung mit dem Nucleus caudatus bildet; die andere, $^1/_2$ cm davon entfernt, schräg nach der Seite und unten in dem oberen Theile der inneren Kapsel. Die Wandungen der Höhlen sind in Falten gelegt und in dem Winkel zwischen Corpus callosum und Nucleus caudatus nach dem Ventrikel hin unregelmässig vorgebuchtet. Der Beginn der Inselbildung fällt noch in den Schnitt; während man links einen Theil des Gyrus temporalis superior findet, sieht man rechts an der entsprechenden Stelle nur mit der Pia in unmittelbarem Zusammenhang stehende lamellöse Bildungen, die zum Theil schon makroskopisch als Gefässe mit klaffenden Lumina zu erkennen sind.

Die Schnittfläche des hinteren Stückes entspricht dem eben geschilderten Bilde. Auch hier sind links die Lumina des erweiterten Gefässes sichtbar. Links dann die die Insula überdeckenden Gyri temporales, während man rechts die stark geschrumpfte, runzelige Spitze des Temporallappens erblickt, die dann nach oben in ein aus klaffenden, sehr grossen Gefässen mit verdickten, unregelmässig gestalteten und unter einander verwachsenen Wänden bestehendes Gewebe übergeht, das an Stelle der Temporalgyri die Insula überlagert.

Der nächste, zweite Schnitt fällt etwas vor die Sehnervenkreuzung und trifft noch den letzten Theil des Septum pellucidum, das in die aufsteigenden Fornixsäulen übergeht. Auf der linken Seite, in der Gegend des Nucleus caudatus, etwas von dem oberen Ventrikelwinkel entfernt, aber unmittelbar unter der Ventrikelwand sieht man wieder das Lumen des erweiterten Gefässes, das hier mit einer theils körnig, theils speckig aussehenden Thrombusmasse theilweise ausgefüllt ist. Rechts sieht man den Temporallappen in eigenthümlicher Weise verändert. Die pialen Gefässe sind stark erweitert und klaffen. Die Gehirnsubstanz ist nicht gleichmässig glatt, sondern zeigt eine theils grob-, theils feinkörnige Beschaffenheit und ist an anderen Stellen ersetzt durch colossal grosse, verdickte Gefässe von eigenthümlich grotesker Gestalt, die mit ihren stellenweise millimeterdicken Wandungen den grössten Theil der veränderten Gehirnpartie einnehmen. Das körnig veränderte Gewebe ist zwischen die Gefässbildungen eingesprengt oder findet sich wenigstens in ihrer näheren Umgebung. Die

Digitized by Google

Gefässbildung ist hauptsächlich peripher localisirt; sie senkt sich von der Pia centralwärts ein und lässt dabei an der Peripherie kleine Inselchen von nervösem Gewebe stehen. Die Veränderungen beschränken sich ausschliesslich auf die Temporalgyri, von denen sie die centralen Partien, besonders auch den oberen Theil des Gyrus temporalis freilassen. Das durch diesen Schnitt abgetheilte hintere Stück zeigt dann noch die besonders rechts weiten, stark- und starrwandigen Artt. fossae Sylvii. Auch auf diesem Schnitt sieht man wieder deutlich die Verkleinerung der rechten Hemisphäre: der grösste senkrechte Höhendurchmesser ist links 9,3 cm, rechts 8 cm.

Der dritte Schnitt fällt hinter den Stiel der Hypophysis. Das Missverhältniss zwischen den Hemisphären ist auch hier auffallend. Die Schnittfläche der rechten Hemisphäre hat die Gestalt eines Dreiecks; die senkrechte Höhe, im Balkenwinkel gemessen, beträgt links 9 cm, rechts 8 cm. Die Veränderungen links in der Nähe der Wand des Seitenventrikels sind verschwunden. Rechts sind in der Regio subthalamica einige kleinere, klaffende Gefässlumina sichtbar. Die Veränderung rechts an der Peripherie, die im vorigen Schnitt alle drei Temporalgyri ergriffen hatte, erscheint hier in ihrer Ausbreitung zurückgegangen. Die Erkrankung beschränkt sich hier fast ausschliesslich auf den Gyrus temporalis medius und greift nur sehr wenig auf den Gyrus temporalis inferior über. Das Aussehen der keilförmigen, veränderten Partie entspricht der oben gegebenen Beschreibung, nur überwiegen die Gefässbildungen.

Der nächste Schnitt wurde dann ungefähr in der Gegend der Zirbeldrüse angelegt. Die zwischen diesem und dem vorigen Schnitt liegende Scheibe wurde dann wieder in vier Scheiben zerlegt. Die weitere Beschreibung wird sich nur auf die rechte Hemisphäre beschränken, da sich links keinerlei Veränderungen mehr nachweisen lassen. Hervorgehoben sei noch, dass die Differenz der Grössenverhältnisse zwischen beiden Hemisphären nach hinten immer mehr zunimmt, und dass, da die Verkleinerung auch in sagittaler Richtung besteht, die Schnittbilder rechts und links sich nicht immer entsprechen. Die ganze rechte Hemisphäre in ihrem hinteren Abschnitt erscheint von hinten nach vorn vorgeschoben.

Das Bild, das sich aus der Combination der verschiedenen Einzelbilder im übrigen Theil der rechten Hemisphäre ergiebt, ist Folgendes:

Gehen wir von dem Bilde aus, wie es sich in Figur 1 Taf. XI darbietet. Wir sehen Convolute von weiten Gefässen in grosser Anzahl den Gehirnstielen (st) aufgelagert, theils direct in die piale Gefässausbreitung übergehend, theils in der Tiefe nach vorn verschwindend. Der Ventrikel (v) ist gerade an seiner Umbiegung ins Unterhorn getroffen, daher sein länglicher, bogenförmiger Verlauf. Der Plexus (pl) bietet sich hier in seiner stärksten Entwicklung dar; es handelt sich um den Glomus des Plexus, d. h. um diejenige Stelle, an der der Plexus in das Unterhorn (uh) umbiegt. Im Seitenventrikel ist der Plexus fast in seiner ganzen Breite an der Unterfläche mit der darunter liegenden Gefässwucherung verwachsen. Medial liegt nur ein Theil frei, der von der darunter liegenden, zerstörten Gehirnpartie durch das aus der Spleniumfaserung sich abspaltende Tapetum (t) abgehoben wird. Die an dieser Stelle mit dem Tapetum in Verbindung stehende Fasciola cinerea, der caudalste Theil des Ammonshorns, ist durch Wucherungen ersetzt. Die ganze mediale Ventrikelwand wird von einem in seinem Längs- und Querdurchmesser 1,

Digitized by Google

bezw. 0,5 cm messenden Gefäss (g) eingenommen, das theilweise mit Thrombusmassen angefüllt und unregelmässig gestaltet ist. Die Gefässwucherung ersetzt so noch den oberen Theil des Gyrus Hippocampi, der sonst in seinem unteren Theil (h), mit dem Gyrus fusiformis, makroskopisch intact zu sein scheint. Von unten seitlich drängt dieser eben beschriebenen Wucherung die oben erwähnte, in den Temporalwindungen localisirte entgegen und erreicht unter mannigfacher Inselbildung von körnig aussehender nervöser Substanz die Wand des Unterhorns. Der Plexus ist sehr stark entwickelt und zeigt klaffende, weite Gefässlumina.

Gehen wir weiter nach vorn zu Figur 2, Taf. XI, so sehen wir hier die Verbindung zwischen den Hirnstielen (st) und dem Centrum semiovale durch Gefässwucherungen (w) unterbrochen. Die Wucherung reicht von der unteren Begrenzung des Seitenventrikels bis zur oberen des Unterhorns (uh). Der Zerstörung anheimgefallen ist die Gegend der Corpora geniculata und das Ende des Pulvinar. An seiner Stelle findet man einen eiförmigen, festen, harten Körper (k), dessen grösster Durchmesser hier 6 mm beträgt, und der unter der Ventrikelwand liegt und dieselbe nach dem Ventrikel hin vorwölbt. Das Gebilde hat eine Länge von 12 mm; es besteht aus einer schaligen Hülle, die wie eine Gefässwand aussieht, und ist innen mit einer braunen, harten Masse angefüllt, die von weissen Fäden durchzogen ist. Das Gebilde ist nach allen Seiten hin ziemlich leicht zu bewegen und von offenbar nekrotisirtem, breiigem Gewebe umgeben. Es handelt sich wohl um eine thrombosirte und verkalkte Gefässausbuchtung. Durch die Fissura transversa (f) sieht man dann noch Gefässe in grosser Anzahl eindringen, mit der Wucherung in Verbindung treten und auch auf die Ammonshornbildung (a) übergehen. Ausserdem wieder die in den Temporalwindungen localisirte Veränderung.

Nach hinten zu vereinigt sich die mit dem Plexus im Zusammenhang stehende und die in den Temporalgyri localisirte Wucherung immer mehr, lässt anfangs noch peripher eine keilförmige Gewebsinsel frei, um dann den ganzen unteren Theil des Occipitallappens einzunehmen. Calcar avis, Lobus lingualis und die Occipitalgyri sind zerstört.

Mikroskopische Untersuchung.

Die dem Gehirn zur mikroskopischen Untersuchung entnommenen Stücke wurden in Alkohol nachgehärtet und dann in Celloidin eingebettet. An sämmtlichen Schnitten wurde die Hämatoxylinfärbung, Färbung nach van Gieson, die Orceinfärbung und die Weigert'sche Markscheidenfärbung vorgenommen. Andere Methoden kamen gelegentlich hinzu. Entkalkung wurde nur bei wenigen Stücken angewandt und dann unter Zusatz von Phloroglucin. Meistens genügte die Entkalkung in Müller'scher Flüssigkeit, allerdings kam dabei das Mikrotommesser manchmal zu Schaden.

Die in der oben beschriebenen Ausdehnung veränderten Partien bestehen aus Gefässschläuchen, die sich von den pialen Gefässen aus einsenken und die Gehirnsubstanz ersetzen. Die makroskopisch körnig oder krümelig aussehenden Inselchen sind Reste von Gehirnsubstanz, in denen sich die mannigfachsten regressiven Processe zeigen. Die pialen Gefässe bilden mit den von ihnen ausgehenden Wucherungen eine zusammenhängende Masse, und alle später zu schildernden Processe sind im Wesentlichen in gleicher Weise in ihnen etablirt. Die Gefässe haben einen arteriellen

Digitized by Google

Charakter; die Venen der Pia sind auch erweitert und ihre Wandungen verändert, aber in verhältnissmässig viel geringerem Grade. Man findet kleine und grosse Gefässe; wie gross sie zum Theil sind, kann man schon an den makroskopischen Abbildungen sehen. Die Wandungen der Gefässe sind eigenthümlich unregelmässig (Fig. 5) gestaltet. In das Lumen, das bald sehr weit im Verhältniss zur Wandung, bald trotz einer colossalen Wandung fast aufgehoben ist, ragen unregelmässige Höckerbildungen, die mit dünneren Wandstellen und Buckelbildungen nach aussen abwechseln.

An sehr vielen Stellen ist die Verdickung der Wandung bedingt durch eine Wucherung der Intima. Sie bietet sich in verschiedenen Formen dar als Knospen- oder Höckerbildung (Taf. XII Fig. 3 u. 4) und als ring- oder halbmondförmige Wucherung. Dementsprechend sind auch die Veränderungen, die sie in der Begrenzung des Lumens verursacht. Die intimale Wucherung erhebt sich entweder auf der unveränderten, fein geschlängelten Elastica, oder die Elastica ist gestreckt oder gar peripher gegen die Adventitia vorgebuchtet. Bei fortschreitender Ausdehnung des Processes kann fast die ganze Wand nur aus intimaler Wucherung bestehen. Die Wucherung kann aber auch die Elastica zum Schwinden bringen und dann genau in derselben Weise die anderen Wandbestandtheile verdrängen oder sich in die anderen Schichten allmählich verlieren. — Ein anderes Bild bietet sich zuweilen bei den über grössere Strecken verbreiteten, öfters halbmondförmigen Processen dar. Die intimale Wucherung scheint die Membrana elastica zur Aufsplitterung zu bringen, und man findet sie dann durch feinere elastische Membranen in Schichten getheilt. Diese dünneren Fasern laufen oft in die unversehrte Elastica zusammen und haben ungefähr, zusammengenommen, das Kaliber der eigentlichen Elastica. Das kommt natürlich alles nur da in Betracht, wo eine Elastica überhaupt vorhanden ist. Es finden sich aber auch zahlreiche Gefässe, wo der Nachweis einer elastischen Membran nicht gelingt. Die intimalen Wucherungen unterscheiden sich unter einander und in ihren Schichten durch ihren Bau. Bald finden wir vorwiegend in Längszügen geordnete Spindelzellen mit wenig Intercellularsubstanz, bald wenig Zellen bei reichlicher Intercellularsubstanz, bald mehr oder wenig zahlreiche, netzförmig verästelte Zellen mit homogener, structurloser Intercellularsubstanz.

Neben Wucherungen bindegewebiger Natur, ausgehend von der Intima, finden sich auch Wucherungen, die aus glatten Muskelfasern (Fig. 5, f u. Fig. 6) bestehen. Zunächst sei erwähnt, dass an Stellen, die den Typus des normalen Baues eines arteriellen Gefässes erkennen lassen, sich in der Intima, also über der Membrana elastica, zuweilen Muskelfasern finden, ein Befund, der nur bei den grössten Körperarterien normal ist. Die Wucherungen musculären Charakters sind entweder knotenförmig auf eine Stelle beschränkt, oder spindelförmig mit allmählicher Anschwellung nach der Mitte zu, oder mehr diffuser Natur. Die einzelnen Züge der Muskelfasern kreuzen sich zuweilen unter einem spitzen Winkel. Man findet Wucherungen mit starker Betheiligung des Bindegewebes und solche, die rein aus Muskelfasern bestehen. Das Muskelgewebe nimmt bald die ganze Dicke der Wandung ein und liegt direct unter dem Endothel, das es zuweilen polypös vorwölbt, oder es buchtet die Membrana elastica vor, oder es durchbricht sie; im Wesentlichen mutatis mutandis dieselben Erscheinungen wie bei der intimalen Wucherung. Die Muskelwucherung wird durch stärkere Bindegewebszüge in verschiedene Schichten getheilt. An manchen Stellen, besonders an der

Digitized by Google

Peripherie, finden sich regressive Processe an den Muskelfasern. Der längliche Kern wird kugelig und bekommt durch feine Stacheln das Aussehen eines Stechapfels; seine Tinctionsfähigkeit nimmt ab. Die gestreckt verlaufende Faser krümmt sich korkzieherartig, wird körnig, trübe, dunkler und zerfällt schliesslich in Kügelchen.

Auch an der Adventitia finden sich Verdickungen, die dann meistens zur Verschmelzung mit der benachbarten Adventitia führen. So sind die einzelnen Gefässe entweder durch bindegewebige Brücken (Fig. 5) unter einander verbunden, oder es liegen zwischen ihnen, wirr durcheinander, bindegewebige Balken, zwischen denen zellige Elemente, Rundzellen und Blutkörperchen, eingestreut sind.

An vielen Stellen, und auch besonders an den Stellen intimaler und adventitieller Wucherungen, haben hyaline Degenerationen Platz gegriffen, hie und da verbunden mit theilweiser Verkalkung. Auch findet man Gefässe mit verdünnten, aus rein sklerotischen Bindegewebszügen bestehenden Wandungen, in denen dann Thromben in allen Stadien der Organisation nachzuweisen sind. Die Gefässwucherung dringt an manchen Stellen bis zum Ventrikel vor, ist aber dann immer noch durch eine mehr oder weniger dünne Gewebsschicht von ihm getrennt. Wo die Wucherung mit dem Plexus verwachsen ist, stellen einige wenige, weite, venöse Gefässe die Wucherung her.

Im Plexus selbst sind die vorwiegend venösen Gefässe stark erweitert und zeigen auch geringe Veränderungen ihrer Wandung. Das Stroma ist sehr stark entwickelt, und es finden sich in ihm zahllose Hirnsandbildungen. Die Zottenbildung ist sehr gering, das Bindegewebe der Zotten zeigt stellenweise hyaline Degeneration.

In den von der Gefässwucherung eingeschlossenen Resten von nervöser Substanz, sowie in den benachbarten Partien findet man die mannigfachsten regressiven Processe, die sich am deutlichsten an den Gefässen, den kleinen Arterien und Capillaren, darbieten. Die kleinen Arterien sind sehr stark erweitert, ihre Wandungen sind gleichmässig verdickt, sind sehr zellarm und haben ein hyalines Aussehen. Sie färben sich mit Säurefuchsin schwach rosa. In den Wandungen der so hyalin degenerirten kleinen Gefässe findet man alle Stadien der Verkalkung: kleine, ringförmige Einlagerungen von Kalkkörnern, periphere Spangen, dickere Spangen und totale Verkalkungen des Gefässrohres; die Verkalkungen zeigen concentrische Schichtung.

Die Capillaren sind zum Theil ebenfalls erweitert. Ihre Wandungen sind dick und bestehen aus einer zellosen hyalinen Masse; die Endothelzellen sind unverändert. Es scheint sich hier um die Abscheidung einer hyalinen Masse in die adventitiellen Lymphräume zu handeln. Die Grenze des Lymphraumes ist peripher unregelmässig vorgebuchtet. Die Verkalkungsprocesse an den Capillaren scheinen sich immer erst auf dem Boden vorausgegangener hyaliner Degeneration zu etabliren. Bei beginnender Verkalkung sieht man die Grenzen der Capillaren durch je eine einfache Reihe von Kalkkörnern markirt, die mit ihrem perlschnurartigen Aussehen sehr zierliche Bilder geben. Die Körner verschmelzen unter einander, die Verkalkung schreitet weiter vor, bis man nur noch total verkalkte Gebilde sieht, die mit ihren Verzweigungen und kleinen, unregelmässigen Auswüchsen wie Aestchen aussehen. Wo zahlreiche Capillaren in Verkalkung begriffen waren, durchflechten sich jetzt diese Aestchen, verschmelzen mit

Digitized by Google

einander und werden zu einer Concrementbildung, die sich von dem übrigen Gewebe loslöst und in ihm dann wie ein Fremdkörper liegen bleibt. An zahlreichen Concrementen kann man diese Genese aus verkalkten Capillaren nachweisen. — Ist in einer Gegend die Gefässdegeneration schon ziemlich weit fortgeschritten, so nimmt auch das umliegende Gewebe an der hyalinen Degeneration und der secundären Verkalkung theil. Man sieht oft hyaline Plaques mit eingestreuten Kalkkörnern und kann dann nachweisen, dass es sich um hyalin umgewandelte, obliterirte Gefässe handelt. Einer anderen Art hyaliner Degeneration werden wir bei der Besprechung der Hirnsandbildung eingehend gedenken.

In den von der Gefässwucherung eingeschlossenen Resten von Gehirnsubstanz sind fast gar keine Nervenfasern nachzuweisen. Bei den peripheren Resten sind zuweilen wenige Tangentialfasern erhalten, die spindelförmige Auftreibungen an den Markscheiden zeigen; die Neuroglia ist stellenweise vermehrt.

An den Ganglienzellen findet man Schrumpfungen, hyaline Umwandlungen, Verkalkungen, Vacuolenbildung und auch hie und da Bilder, die an Theilungsvorgänge denken lassen. Verkalkungen der Ganglienzellen findet man auch in Gegenden, die der Gefässwucherung fern liegen, z. B. im linken Corpus striatum. Bei den Vacuolenbildungen erscheint der Kern unverändert; der Zellleib ist schwach tingirt. In ihm findet man einzelne oder zahlreiche, bläschenförmige Bildungen, die vollkommen farb- und structurlos sind, und in denen, gewöhnlich excentrisch, ein etwas unregelmässig gestaltetes Körperchen liegt, das ebenso intensiv gefärbt ist, wie der Kern. Dieser Befund unterscheidet sich von der Abbildung, die Obersteiner[1]) giebt, dadurch, dass dort die Vacuolen nicht kugelig erscheinen, sondern unregelmässig polygonal, und dass das beschriebene Körperchen in der Vacuole fehlt.

Grössere und kleinere, feinste Blutungen in das Gewebe und unter die Pia findet man in grosser Anzahl. In der Umgebung des auf Figur 2 Taf. XI sichtbaren Aneurysmas findet man Residuen einer älteren Blutung: Pigmentzellen, Pigmentzellen in den adventitiellen Räumen und Pigmentirung des Capillarendothels.

Ueber die anatomische Stellung des vorliegenden Falles kann wohl kaum ein Zweifel bestehen. Es handelt sich um einen, durch seine Localisation am Gehirn ausserordentlich seltenen Fall eines Angioma arteriale racemosum. Virchow[2]) hat zuerst diese Form der Gefässgeschwülste scharf abgegrenzt, und man versteht nach Heine[3]) darunter „eine bald mehr, bald weniger circumscripte mit dem Charakter einer Geschwulst auftretende Erweiterung eines bestimmten ar-

1) Obersteiner, Anleitung zum Studium des Baues der nervösen Centralorgane. Leipzig und Wien 1896. S. 172.

2) Virchow, Die krankhaften Geschwülste. III. S. 310; 1862—1863.

3) Heine, Ueber Angioma arteriale racemosum am Kopfe und dessen Behandlung. Prager Vierteljahrsschrift. 1869.

Digitized by Google

teriellen Gefässgebietes bis in seine capillaren Endverzweigungen hinein, wobei die Erweiterung, ausnahmsweise secundär, auch auf die rückführenden Venen, unter Herstellung directer Communicationen, übergreifen kann, immer aber die Arterienerweiterung das Bestimmende bleibt." Hier ist das Gebiet der Arteria cerebri posterior ergriffen, und wenn man die Localisation mit den Abbildungen vergleicht, die Monakow[1]) in seinem neuesten Werk über das Verbreitungsgebiet der einzelnen Gehirnarterien giebt, so wird man eine fast genaue Uebereinstimmung feststellen können. Dass in diesem Falle auch noch ein lenticuläres Gefäss in demselben Sinne, wenigstens histologisch, ergriffen war, ist nichts Unerhörtes, denn es giebt Fälle von multiplen racemösen Angiomen, und Virchow[2]) citirt eine ganze Reihe derselben. Für die weitere Betrachtung wird es nun von Wichtigkeit sein, zu erörtern, welche Vorstellung man sich von dem histologischen Bau des Rankenangioms macht, auf Grund welcher Befunde man die Vorstellung erworben hat, um dann demgegenüber unsere Auffassung zu begründen. Wir werden dann auch sehen, inwiefern die oben citirte Heine'sche Definition, der man sich bis jetzt allgemein anschliesst, zu modificiren ist.

Histologie des Angioma arteriale racemosum.

Histologische Untersuchungen über das Angioma racemosum liegen bis jetzt nur in sehr spärlicher Anzahl vor. Virchow[3]) citirt einen Befund von Robin[4]), der in einem Aneurysma cirsoides der Schläfe die Arterien sowohl erweitert als verdickt fand, und zwar betraf die Verdickung hauptsächlich die gelbe elastische Haut, welche weicher und rother als normal war, sowie die Adventitia, welche mit der Umgebung fest verwachsen war.

Heine[5]) untersuchte eine Geschwulst bei einem 21jährigen Manne, die am linken Ohr und in dessen Umgebung localisirt war: Die Hauptveränderungen fanden sich in der Tunica media: fettige Entartung der Muskelfasern, Schwund derselben und Abnahme der Zahl der Muskelschichten. Demgegenüber spielten die Veränderungen an den anderen Häuten eine untergeordnete Rolle. Die Intima war unverändert. An der Adventitia wechselte eine hochgradige Verdünnung mit einer wirklichen oder scheinbaren Dickenzunahme ab. Die Verschmelzung des periarteriellen Bindegewebes mit der Adventitia täuscht zuweilen eine

1) Monakow, Gehirnpathologie. Wien 1897. Figg. IX—XX.
2) Virchow, l. c. S. 480.
3) Virchow, l. c. S. 479.
4) Robin, Gaz. méd. 1854. S. 329.
5) Heine, l. c.

Digitized by Google

Hyperplasie derselben vor. — Heine macht sich nun auf Grund dieses Befundes von der Entwicklung eines racemösen Angioms folgende Vorstellung: Es kommt an irgend einer Stelle der Kopfbedeckung — seine Arbeit handelt nur von den racemösen Angiomen des Kopfes — zu einer Neubildung von Gefässen mit unvollkommen entwickelten Wandungen. Die Tunica media scheint bei weiterem Wachsthum die mangelhafteste Ausbildung zu erhalten. Infolge dessen kann das Gefäss dem Seitendruck des Blutes keinen Widerstand leisten, es tritt Dilatation ein, und die spärlich vorhandenen Muskelfasern verfallen der fettigen Degeneration. Das in den Kreislauf eingeschaltete irreguläre Stromgebiet stellt ein Stromhinderniss dar, durch das der Blutstrom in den zuführenden Arterien verlangsamt wird. Das bewirkt auch in diesen Muskeldegeneration, es tritt auch hier Dilatation ein u. s. f.

Lablée[1]) giebt eine Beschreibung von einem Falle, bei dem es sich bei einer 33jährigen Frau um eine Geschwulst am linken Ohr handelte; es traten mehrfach Blutungen auf, es erfolgten einige Injectionen von Eisenchlorid mit nachfolgender Eiterung, doch schliesslich erlag die Kranke: „L'artère, examinée, était une branche de l'auriculaire postérieure; comparée à celle d'un sujet sain elle offrait une épaisseur et une volume trois fois plus considérables. La paroi interne détruite par une injection solidifiable, n' offrait rien d'anormal, au moins dans ses couches excentriques. La couche moyenne, considérablement épaissie (1 centimètre) se composait de fibres musculaires lisses, disposées transversalement, séparées par quelques rares fibres élastiques. Autour des noyaux des fibres musculaires, on remarquait quelquefois des granulations graisseuses. La tunique adventive ou externe n'offrait rien d'anormal; on y voyait beaucoup de nerfs, ce qui est en rapport avec la richesse musculaire de la tunique moyenne. L'artère prise au même point sur un sujet sain, offrait aussi les mêmes détails de structure, sauf les granulations graisseuses. En résumé, il y avait là des phénomènes d'hyperplasie avec tendance à la repression."

Ueber den von Wernher[2]) veröffentlichten Fall giebt Perls Folgendes als das Resultat der mikroskopischen Untersuchung an: „In dem excidirten Hautstücke liegt eine dünnwandige Arterie einem Sacke an, der vielfach sinuöse Ausbuchtungen, die bis dicht unter die Epidermis gehen, zeigt. Die Wandungen dieses Sackes sind dünn, glatt mit membranösen Vorsprüngen, durch welche die flachen Ausbuchtungen getrennt werden. Sie zeigen hie und da ziemlich zahlreiche Muskelfasern, welche nach verschiedenen Richtungen verlaufen. Aus einzelnen

1) Lablée, Gaz. des hôpitaux. 1872. No. 33.
2) Wernher, Berl. klin. Wochenschrift. 1876. Nr. 13.

Digitized by Google

Ausbuchtungen gehen Gefässe ab, welche venöser Natur sind. Es scheint jedenfalls, dass dieses Angiom hier die Stelle des Capillarsystems vertritt, wesentlich dem Arteriensystem angehört, aber auch direct in kleine Venen übergeht, und man könnte es daher vielleicht als ein Aneurysma varicosum oder so ähnlich bezeichnen."

Ferner giebt noch Kretschmann[1]) den Befund von einer 18 cm im Durchmesser grossen, an der rechten Stirn-, Schläfen- und Scheitelbeingegend localisirten Geschwulst. Er fand grosse Hohlräume, kreisförmig oder oval; die Wandungen sind ausgebuchtet und zeigen grosse Unregelmässigkeiten; an manchen Stellen sind sie verdünnt, an anderen auffallend verdickt. An der Intima finden sich die hauptsächlichsten Veränderungen: „Neben Stellen, welche ganz normales Aussehen haben, treffen wir erhebliche Verdickungen, welche buckelartig in das Lumen hineinragen. Die Tunica elastica, welche sonst als heller, wellenförmiger Contour eine scharfe Grenze nach der Media zu bildet, ist nur schwach angedeutet oder fehlt. Die Verdickung beruht auf einer lebhaften Wucherung des Gewebes der Intima, welche sich von zahlreichen Kernen durchsetzt findet. Die Muscularis scheint an einigen Stellen ebenfalls verdickt, jedoch ist diese Verdickung nur eine scheinbare und beruht auf einer Lockerung der Bündel. Die Lücken werden von Bindegewebe ausgefüllt. Ob dasselbe von der Adventitia oder der Intima stammt, lässt sich nicht entscheiden, da es gleichsam brückenartig die beiden Häute verbindet. Je massenhafter das Bindegewebe wird, um so geringer das Muskelgewebe. An manchen Stellen fehlt letzteres vollständig. Die Adventitia zeigt gleichfalls Verdickungen und findet sich von zelligen Elementen durchsetzt. Eine scharfe Grenze nach dem umgebenden Bindegewebe lässt sich nicht ziehen."

Auf Grund dieses Befundes denkt sich Kretschmann die Entstehung eines Rankenangioms in folgender Weise: „Es findet infolge eines Reizes, dessen Natur wir, wie bei allen pathologischen Vorgängen, nicht kennen, in der Gefässwand irgend eines arteriellen Bezirkes eine Wucherung der Elemente statt. Dieselbe betrifft zuerst alle Häute gleichmässig, so dass das Gefäss wächst, ohne wesentlich in seiner Zusammensetzung verändert zu sein. Ist eine gewisse Grösse erreicht, so gewinnt die Wucherung in der Intima die Oberhand. Die neugebildeten Elemente durchbrechen die Tunica elastica und drängen sich zwischen die Bündel der Muscularis. Die Adventitia ist ebenfalls in Wucherung begriffen und sendet Bindegewebsbündel in die Media. Intima und Adventitia vereint drängen nun die Muscularis mehr und

1) Kretschmann, Ueber das Angioma arteriale racemosum. Dissertation. Halle 1881.

Digitized by Google

mehr auseinander, bis schliesslich die Wand des Gefässes nur noch aus bindegewebigen Elementen besteht. Allmählich tritt dann Schrumpfung ein, und nun ist die Gefässwand nicht mehr im Stande, dem Seitendruck des Blutes den gehörigen Widerstand entgegenzusetzen. Es kommt dann zur Dilatation, welche dort am stärksten sein wird, wo die Wand am dünnsten und der Blutdruck am stärksten ist."

Kümmell[1]) citirt Obalinski, „der bei einem Aneurysma cirsoides des Vorderarmes die mittlere Gefässhaut fettig degenerirt und atrophisch, dagegen die Adventitia gesund und nicht verdickt fand." Er beschreibt dann noch einen Fall, wo es sich bei einem 53jährigen Mann um eine Geschwulst hinter dem rechten Ohre handelte; die mikroskopische Untersuchung ergab: „Sämmtliche drei Gefässschichten zeigten eine sich ziemlich gleichmässig auf jede einzelne erstreckende Atrophie. Ein auffallender Schwund der äusseren Gefässhaut im Vergleich zur Muscularis war nicht zu constatiren. Die fettige Degeneration erstreckt sich auf Adventitia, Media und auch Intima. In der mittleren Gefässschicht war die Längs- und Radiäranordnung der musculären Elemente deutlich zu erkennen, dabei jedoch die immerhin mässige Verfettung dieser beiden Faserschichten ausgedehnter als in der Adventitia und Intima. Schliesslich war eine stellenweise nicht unbedeutende Pigmentzellenanhäufung in der Muscularis auffallend. Der Uebergang der Intima zur Media war verwischt und nicht genau zu bestimmen, während eine deutliche Grenze zwischen Muscularis nnd Adventitia beobachtet werden konnte."

Fassen wir nun noch einmal kurz unseren Befund zusammen. Wir fanden eine disproportionirte Wucherung aller Gefässschichten, Intima, Muscularis und Adventitia betheiligten sich an dem Wachsthum aber nicht in dem Maasse, wie sie die Wandung eines arteriellen Gefässes zusammenzusetzen pflegen, sondern atypisch, indem bald die Wucherung des einen Gewebsbestandtheils auf Kosten des anderen überwiegt. Besonders zu betonen ist die zweifellose Betheiligung des Muskelgewebes, das an manchen Stellen Wucherungen zeigte, die man als Leiomyome bezeichnen könnte. Daneben die mannigfachsten, regressiven Processe, hyaline Degeneration und Verkalkung der Intima, Degenerationszustände der Muskelfasern, sklerotische und entzündliche Veränderungen und Verkalkungen der Adventitia, aneurysmatische Ausbuchtungen mit rein bindegewebigen, sklerotischen Wandungen.

Ich glaube, dass auf Grund dieses Befundes die alte Virchow'sche Ansicht, dass es sich beim Rankenangiom wesentlich um ein

1) Kümmell, Zur Behandlung des Angioma arteriale racemosum. v. Langenbeck's Archiv f. klin. Chir. 1882. XXVIII.

Digitized by Google

wirkliches Wachsthum handle, und etwaige Verdünnungen secundärer Natur seien, gegenüber Heine[1]), der den Hauptwerth auf die Dilatation legte, vor Allem auch, weil „noch Niemand an der Muskelfaserhaut eine Hyperplasie wahrgenommen habe", an Wahrscheinlichkeit gewinnt. Die ganze Heine'sche Auffassung verliert schon dadurch völlig den Boden, dass nicht, wie er annimmt, vermehrte Stromwiderstände an sich centripetal zu Degenerationen in der Muscularis führen; im Gegentheil, es pflegt dieser Umstand eine Hypertrophie der Tunica media zu bewirken. Lablée fand ausserdem in dem oben citirten Falle an den zuführenden Gefässen eine Hyperplasie der Media, ein Befund, der schwerlich mit der Heine'schen Auffassung in Einklang zu bringen ist. Kretschmann zerlegt ebenso wie Heine, der ja zunächst auch eine Neubildung von Gefässen annimmt, den Entwicklungsprocess in zwei Phasen. Anfangs ein Wachsthum aller Häute, dann nur noch eine Wucherung der Intima, vielleicht auch noch der Adventitia. Dieser Erklärungsversuch leidet schon an der mangelnden Einheitlichkeit der Auffassung. Heine's und Kretschmann's Untersuchungen bezogen sich auf racemöse Angiome der Kopfhaut, die in einem Stadium sich befanden, in dem sie ihren Trägern durch die drohende Ruptur Lebensgefahr brachten, und ein therapeutischer Eingriff dringend indicirt war. Derartig vorgeschrittene Fälle können von den wirklichen Verhältnissen kein richtiges Bild geben, weil secundäre Processe und vielleicht auch noch alle möglichen versuchten therapeutischen Eingriffe das Bild trüben. In unserem Falle liegt die Sache anders. Durch den Einschluss der Geschwulst in die Schädelhöhle wurde die Tendenz derselben zu aneurysmatischen Ausbuchtungen und den damit verbundenen histologischen Veränderungen wesentlich eingeschränkt; die Aneurysmenbildungen zeigen sich an dem Locus resistentiae minoris gegen den Ventrikel hin. So sind wohl auch die Differenzen in den citirten Befunden und unserem Falle zu erklären. Die Autoren hatten wesentlich Tumoren in vorgeschrittenen regressiven Zuständen vor sich, während sich bei uns neben diesen regressiven Processen auch noch die eigentlichen Wucherungsprocesse klar darbieten. Die Annahme einer disproportionirten Wucherung sämmtlicher Gefässhäute mit secundären Degenerationen, wie wir sie bei allen Geschwulstbildungen als Folge von Ernährungsstörungen finden, erklärt in ungezwungener Weise nicht nur unseren Befund, sondern auch den der citirten Autoren. Welcher Art der Reiz ist, der die Neubildung auslöst, können wir hier so wenig wie bei anderen Geschwulstbildungen mit annähernder Sicherheit sagen.

1) Heine, l. c. S. 22, Kap. IV.

Digitized by Google

Kehren wir jetzt zu unserem Fall zurück, so hatten wir schon gesagt, dass die im Temporal- und Occipitallappen localisirte Geschwulstbildung als ein Angioma arteriale racemosum im Gebiete der Arteria cerebri posterior aufzufassen sei. Die Geschwulst war nicht überall gleich tief in das Gewebe vorgedrungen; in der Gegend des Uebergangs des Seitenventrikels in das Unterhorn hatte sie den Ventrikel erreicht und stand am Glomus in Verbindung mit dem Plexus chorioides in der Weise, das venöse Gefässe direct in die Geschwulst übergingen. Wir haben also hier den Fall einer gänzlichen Umwandlung des Capillarsystems in Gefässschläuche und eine directe Communication mit den Venen. Die Verbindung des Plexus mit der die Hirnhöhlen begrenzenden Nervenmasse ist normalerweise schon vorhanden[1]), sie ist nur hier durch eine secundäre Betheiligung der Plexusvenen an der Geschwulstbildung breiter und mächtiger geworden. Das Uebergreifen des Wucherungsprocesses beim Rankenangiom auf die benachbarten Gefässe in centripetaler und centrifugaler Richtung ist eine bekannte Erscheinung. So sind wohl auch im vorliegenden Falle nicht nur die Erweiterungen und Proliferationserscheinungen an den Plexusgefässen, sondern auch die Veränderungen im ganzen intercraniellen Gefässgebiete, die Erweiterungen und Schlängelungen der pialen Venen, die Erweiterung des rechten Sinus transversus, die Erweiterungen der Arteria basilaris und vor Allem der Artt. vertebrales als ein secundäres Uebergreifen des Processes aufzufassen. Ein Beweis dafür, dass es sich hierbei nicht um einfache Dilatationserscheinungen handelt, ist daraus zu ersehen, dass die Erweiterung der Arteria basilaris in keinem Verhältniss zu der colossalen Erweiterung der Artt. vertebrales steht. Auch die Uebereinstimmung des histologischen Baues des lenticulären Gefässes mit den Gefässschläuchen der Geschwulst spricht in demselben Sinne. Die regressiven Metamorphosen in den von der Geschwulst infiltrirten Gehirnpartien, besonders die hyalinen Degenerationen und Verkalkungen sind gewöhnliche Erscheinungen secundärer Natur in Folge nutritiver Störungen. Die Pachymeningitis adhaesiva und wahrscheinlich auch die Osteosklerose des Schädels sind die Producte chronischer Entzündung, ausgehend von dem Tumor.

Das Angioma arteriale racemosum hat seinen gewöhnlichen Sitz an der Haut des Kopfes. Unter 87 Fällen, die Schück[2]) zusammenstellte, betrafen 80 die Kopfhaut. Dann kommen die racemösen Angiome auch an den Extremitäten und in seltenen Fällen auch an anderen

1) Luschka, Die Adergeflechte des menschlichen Gehirns. Berlin 1858.

2) Schück, Ueber das Wesen und die Entstehung des Angioma arteriale racemosum. Dissert. Berlin 1886.

Digitized by Google

Stellen der Körperoberfläche vor. Das Vorkommen an inneren Arterien wird von den meisten Autoren gar nicht erwähnt. Die genauesten Angaben darüber finden wir bei Virchow[1]). Nach ihm kommen racemöse Angiome an den Artt. renales und den Artt. mesaraicae vor. Er sagt darüber: „An den Artt. mesaraicae nehmen manchmal die meisten Zweige Antheil an der Vergrösserung", und fährt dann fort: „Dasselbe findet sich öfters am Gehirn." Er citirt dann einen Fall von Rokitansky[2]), der sich jedoch nur auf die Angabe beschränkt, dass in einem Falle die Gehirnarterien linkerseits in dem Zustande des Aneurysma cirsoides waren. Weitere Angaben in der Literatur fehlen dann, und Oppenheim[3]) citirt in seiner neueren Arbeit nur den Fall von Rokitansky. Ein Fall von Kalischer[4]), über den die nähere Untersuchung allerdings noch aussteht, bietet in seinen klinischen Erscheinungen und vor Allem in seinem makroskopischen Befund so viel Aehnlichkeit mit unserem Fall, dass die Wahrscheinlichkeit, man habe es auch dort mit einem racemösen Angiom zu thun, eine sehr grosse ist.

Es handelt sich um ein $1^1/_2$ jähriges Kind mit einer angeborenen Teleangiektasie der linken Gesichtshälfte. Das Kind bekam im sechsten Monat krampfartige Zuckungen in der Gegend des rechten Mundwinkels. Nach und nach steigerten sich die localisirten Zuckungen zu wirklichen Anfällen, sie dehnten sich auf die Zunge, Augengegend, Arm und Bein derselben und dann der anderen Seite aus. Nach neun Monaten hörten die Convulsionen auf, und es stellte sich eine Hemiparese mit leichten Spasmen und Steigerung der Sehnenreflexe ein. Die geistige Entwicklung des Kindes war seit dem Beginn der Anfälle zurückgeblieben. Hirndrucksymptome waren nicht vorhanden.

Aus dem Sectionsbefund ist zunächst hervorzuheben, dass bei einer äusseren Asymmetrie des Schädels sich eine Ungleichheit in der Entwicklung der beiden Hälften der Schädelhöhle fand, der auch eine Verkleinerung der betreffenden, nämlich der linken Grosshirnhälfte entsprach. „Auf der linken Hirnhälfte sah man überall grosse und kleine geschlängelte, korkzieherartig gewundene und varicös erweiterte Gefässe, die die Hirnfurchen erfüllen oder in der Pia über die Windungen dahinziehen . . . . . Am stärksten war die Anhäufung kleinerer

1) Virchow, l. c. S. 481.

2) Rokitansky, Lehrbuch der pathol. Anatomie. II. Bd. Wien 1856.

3) Oppenheim, Die Geschwülste und die syphilitischen Erkrankungen des Gehirns. Wien 1897. S. 24.

4) Kalischer, Demonstration des Gehirns eines Kindes mit Teleangiektasie der linksseitigen Gesichts- und Kopfhaut und Hirnoberfläche. Berl. klin. Wochenschr. S. 1059.

Digitized by Google

Gefässe und die Erweiterung und Schlängelung der grösseren Gefässe am unteren Theil des aufsteigenden, hinteren Abschnittes der Fissura Sylvii ausgeprägt; hier in der Gegend des Operculums und des unteren Theiles der Centralwindungen nahm der varicenartige Gefässknäuel die Form einer flächenartig diffusen Geschwulst an, welche die Sylvi'sche Spalte erfüllt." Im linken Plexus chorioides fand sich dann noch eine starke Gefässentwicklung. Kalischer glaubt, dass das Fortschreiten des Processes zu „secundären Veränderungen und Ernährungsstörungen der benachbarten motorischen Centren führte", die die Krankheitssymptome dann verursacht hätten. Die mikroskopische Untersuchung fehlt noch. Die Asymmetrie des Schädels, die Verkleinerung des linken Schädelraumes und der linken Grosshirnhemisphäre, sowie die Gefässanomalien werden als congenitale Missbildungen angesehen.

Die Uebereinstimmung der Schilderung des makroskopischen Sectionsbefundes mit unserem Fall ist frappant. Das klinische Bild wurde dadurch etwas anders, dass hier die Geschwulstbildung in der Gegend der motorischen Centren localisirt war. Ich nehme an, dass die Hemiparese bedingt war durch ein Fortschreiten des Processes auf die Gefässe der Hirnsubstanz, wie in unserem Falle, und die dadurch bedingte Zerstörung des nervösen Gewebes. Eine Verkleinerung der betreffenden Hemisphäre haben wir sowohl in dem Falle Kalischer's wie in unserem. Allerdings ist zu bedenken, wieviel wohl darauf zurückzuführen ist, dass die von Blut entleerte Gefässgeschwulst nachher zusammenfiel und vielleicht auch der Schrumpfung in Müller'scher Flüssigkeit mehr zugänglich war, wie die eigentliche nervöse Substanz. Kalischer giebt indess ausdrücklich an, dass eine Verkleinerung der betreffenden Seite des Schädelraumes vorgelegen habe.

Ein anderer Fall, der von Steinheil[1]) als Varix aneurysmaticus beschrieben ist, scheint mir auch hierher zu gehören. Es handelt sich um einen 49jährigen Mann, der in der Jugend niemals krank gewesen ist, aber seit vielen Jahren an epileptischen Anfällen litt. Aus dem Befund bei der Aufnahme ins Krankenhaus ist hervorzuheben: An der Herzspitze ein meist kaum hörbares, leises systolisches Geräusch, ebenso an der Tricuspidalis. Venenpuls systolisch; über den Venen ist ein deutliches systolisches, lautes Sausen hörbar. „Die Aeste der Arteria frontalis beiderseits und der Arteria temporalis rechts, sowie der vor dem rechten Ohre liegende Theil der Carotis externa sind stark aneurysmatisch erweitert, geschlängelt und pulsiren lebhaft. Die Carotis communis rechts scheint ebenfalls aneurysmatisch erweitert zu sein,

1) Steinheil, Ueber einen Fall von Varix aneurysmaticus im Bereich der Gehirngefässe. Dissert. Würzburg 1895.

Digitized by Google

soweit man das aus der starken Pulsation schliessen kann. Bei jeder Expansion hört man ein starkes systolisches Geräusch über den erweiterten Arterien. Spitzenstoss im 5. Intercostalraum, fingerbreit nach aussen von der Mammillarlinie." Die Erweiterung der Stirngefässe soll von Jugend auf bestehen. Die Anfälle begannen mit conjugirter Deviation der Augen nach links und Linkswendung des Kopfes. Dann gingen sie über auf den linken Facialis, rechten Facialis, linken Arm, linkes Bein und endlich auf die gesammte Körpermusculatur. Der ophthalmoskopische Befund war anfangs normal; $1^1/_2$ Monate vor dem Exitus wurde eine nicht ganz vollständige Hemianopsie festgestellt. 14 Tage vor dem Tode trat geringer Grad von Exophthalmus ein, zunehmende Hypertrophie des Herzens und etwas beschleunigter Puls. Der Exitus trat unter den Zeichen der Bronchitis und der Bronchopneumonie infolge von Lungeninfarct ein. Es wird ein Aneurysma der Arteria meningea media vermuthet. Die Hypertrophie des Herzens, die vorzüglich den linken Ventrikel betreffend vermuthet wird, wird auf eine Nephritis chronica bezogen.

Aus dem Sectionsbefund: Arteria frontalis beiderseits, Temporalis dextra und Carotis externa dextra zeigen aneurysmatische Erweiterungen. Es findet sich eine leichte Hypertrophie des rechten Ventrikels. „Das vorderste Drittel des rechten Frontallappens weist starke Veränderungen auf, indem statt der normalerweise dieser Gegend zukommenden Gehirnsubstanz ein Convolut von Gefässen sich dem Auge präsentirt, bestehend zum Theil aus kleinsten Gefässen cavernösen Charakters, zum Theil aus grösseren bis grössten Gefässschlingen. Der ganze Tumor hat eine blaurothe Farbe, sinkt sofort nach der Eröffnung der Schädelhöhle beträchtlich zusammen und steht mit den benachbarten Gefässen in inniger Beziehung. Die übrigen sichtbaren venösen Gehirngefässe sind ektatisch. Die arteriellen Gefässe der Gehirnbasis zeigen stark ausgesprochene Arteriosklerose. Während aber die Arteria basilaris die Communicantes posteriores und die daraus entspringenden Gefässe ein ganz normales Kaliber besitzen sind an der Communicans anterior, den Carotiden und der Arteria corporis callosi starke aneurysmatische Ausbuchtungen zu erkennen."

Das rechte Os frontale ist verdünnt, Sulcus longitudinalis und die venösen Schädelkanäle sind erweitert. Die Arteria meningea media ist links beträchtlich erweitert und geschlängelt, rechts normal. Die Untersuchung wurde dann durch Präparation nach Entfernung der deckenden Gehirntheile vorgenommen. Die linke Carotis interna ist bei ihrem Austritt aus dem Schädeldach aneurysmatisch ausgebuchtet und setzt sich dann als Arteria corporis callosi sinistra stark erweitert fort, stark erweiterte und geschlängelte Gefässäste abgebend. Die

Digitized by Google

Arteria corporis callosi ist von Anfang an stark erweitert und geht in den Tumor über. „Die arteriellen Gefässe lassen sich nach ihrem Eintritt in den Tumor nicht weiter verfolgen, auch ist keine Communication mit venösen Gefässstämmen aufzufinden, da die einzelnen Gefässschlingen des Tumors unter sich und mit dem perivasculären Bindegewebe auf das Innigste verklebt und verwachsen und in eine bindegewebige Masse eingebacken sind." Die Vena magna Galeni ist mächtig ektatisch und geschlängelt; die rechte Vena cerebri interna ist bis auf das Dreifache erweitert, zeigt bauschige Ausbuchtungen und verschwindet im Tumor. Der Tumor wird bestmöglichst mit dem Wasserstrahl ausgewaschen, er zeigt „eine Masse ganz kleiner, grösserer bis grösster Gefässschlingen, deren arterieller, bezw. venöser Charakter nicht zu erkennen ist, und welche fest untereinander verklebt und durch bindegewebige Zwischensubstanz mit einander verwachsen sind. Der Durchschnitt durch den Tumor ergiebt den cavernösen Charakter desselben."

Ob überhaupt und wie weit eine mikroskopische Untersuchung vorgenommen wurde, ist nicht deutlich zu ersehen. Von wesentlichen Angaben der weiteren Ausführungen, die vielleicht das Resultat einer solchen sind, ist hervorzuheben, dass die Wandungen der Vena magna Galeni, der beiden Venae cerebrales internae und die Gefässe des Tumors eine starke Hypertrophie zeigten. Dann wird noch eine vorgefundene Endarteritis und eine bindegewebige Degeneration der benachbarten Gehirnsubstanz erwähnt. Was den Verfasser zu seiner Diagnose veranlasst hat, ist keineswegs ersichtlich. Er erwähnt flüchtig, dass differentialdiagnostisch eine Phlebarteriektasie und in geringem Grade ein Angioma arteriale racemosum in Betracht kämen; warum er aber seine Auffassung vorgezogen, wird nicht ausgeführt. Was den Irrthum verständlich machen könnte, wäre eine vorhandene Communication zwischen arteriellem und venösem Gefäss. Aber selbst, wenn ihm ein solcher gelungen wäre, so würde das wenig bedeuten; wir wissen, und ein neuer, sorgfältig in dieser Hinsicht untersuchter Fall von Karewski[1]) bestätigt das von Neuem, dass directe Communicationen beim racemösen Angiom zwischen Arterien und Venen vorkommen; unser Fall zeigt dieselbe Erscheinung, es ist der Process stellenweise so weit fortgeschritten, dass das ganze Capillarsystem ausgefallen ist, und ein directer Uebergang aus den zuführenden in die ableitenden Gefässe stattfindet. Die Annahme eines Varix aneurysmaticus würde vielleicht die Erweiterung und Wandhypertrophie der Vena magna Galeni und der Vena cerebralis interna dextra mechanisch erklären, aber woher kommen die multiplen Gefäss-

1) Karewski, Ein Fall von Ang. arter. racemos. Berl. kl. W. 1896. Nr. 30.

Digitized by Google

ektasien an Venen und Arterien intra- und extracraniell, z. B. der linken Meningea media? Und schliesslich das Wesentliche, der Gefässtumor, der das ganze vordere Drittel des Frontallappens einnimmt und die Gehirnsubstanz verdrängt hat mit seinen verdickten Wandungen, muss doch eine Neubildung sein? Mit unserem Falle zusammengehalten, unterliegt es wohl keinem Zweifel, dass es sich auch hier um einen Fall von Angioma arteriale racemosum cerebri und zwar im Gebiete der Art. corporis callosi dextr. handelt mit secundärer Betheiligung der Venen und Tendenz zur Wucherung an anderen Gefässen der Schädelhöhle und vielleicht auch des Kopfes überhaupt.

Klinisches.

Die bisherigen Arbeiten über das Angioma arteriale racemosum, die der Frage nach der Aetiologie desselben besondere Aufmerksamkeit geschenkt haben, haben klargelegt, dass meistens eine congenitale Anlage der Geschwulst oder die Entwicklung aus einer angeborenen Teleangiektasie anzunehmen ist. Die Zahl der Fälle, in denen man die Ursache der Tumorbildung in einem vorausgegangenen Trauma sehen muss, ist demgegenüber klein. In den drei obigen Fällen von racemösem Angiom des Gehirns wird man wohl als ätiologisches Moment ein Trauma ausschliessen dürfen. In dem Falle Steinheil's wird anamnestisch erwähnt, dass der Mann in seinem 30. Jahre in einen Bach gefallen sei, und er sich seit der Zeit nicht mehr wohl gefühlt habe. Dass er dabei irgend ein Trauma erlitten habe, wird nicht erwähnt. In den beiden anderen Fällen fehlt jeglicher Anhaltspunkt für die Annahme eines Traumas. Wir müssen also wohl, gestützt auf die bisherigen Erfahrungen, eine congenitale Anlage der Gefässgeschwulst in allen drei Fällen annehmen. In Kalischer's Fall spricht das Auftreten der Tumorsymptome nicht lange nach der Geburt und die gleichzeitig vorhandene angeborene Teleangiektasie der linken Gesichtshälfte in diesem Sinne. In unserem Falle findet diese Vermuthung eine Stütze in der Nachricht, dass Patient von jeher psychisch Anomalien zeigte, und dass das Herzklopfen, das, wie wir später sehen werden, in gewisser Beziehung zum racemösen Angiom steht, schon in frühester Jugend auftrat. Es entsteht nun die Frage, wie wir uns jetzt zu der Diagnose Morbus Basedowii stellen sollen. Der Exophthalmus ist genügend erklärt durch den bestehenden Tumor, der lange Zeit vorhanden war, ohne sonstige Erscheinungen zu machen. Die geringgradige, strumöse Degeneration besagt nicht viel; man findet sie gelegentlich in so vielen Fällen, in denen kein Basedow vorlag, dass das allein wenig Zwingendes hat. Die Erscheinungen von Seiten des Herzens würden also ausschlaggebend sein.

Digitized by Google

Nun ist starkes Herzklopfen bei racemösen Angiomen sehr oft den Beobachtern aufgefallen.

Heine's[1]) Patient litt in den Entwicklungsjahren an starkem Nasenbluten und sehr lästigem Herzklopfen. „Die Untersuchung des Herzens ergab nichts Abnormes, nur ein ungemein heftiger Herzstoss, der die Präcordialgegend stossweise hervortrieb, bildete ein auffallendes Symptom." Nach der glücklichen Operation war der Herzstoss bald wieder „von selten beobachteter Intensität".

In den beiden folgenden Fällen der Heine'schen Statistik finden wir ähnliche Angaben. Robin's[2]) Patient leidet an „unerträglichem Herzklopfen". In dem von Busch[3]) beschriebenen Fall ist das „Herz hypertrophisch, ungemein stark pulsirend". Körte[4]) berichtet: „Bei unserer Patientin fand sich ausserdem ein sehr verstärkter, hebender Spitzenstoss, ohne dass es bei wiederholter Untersuchung gelungen wäre, die geringste Spur eines Klappenfehlers nachzuweisen." Keine Plethora vorhanden. In Kümmell's[5]) Fall findet sich Herzklopfen, klappender 2. Pulmonalton, leichte Arteriosklerose. In anderen Fällen dagegen fehlt das Herzklopfen, wie bei Schück, Lablée u. A.

Ueber den Zusammenhang zwischen racemösem Angiom und Herzklopfen fehlen bis jetzt befriedigende Aufschlüsse. Heine ist der Ansicht, dass das Herzklopfen als Zeichen einer bestehenden Plethora aufzufassen sei, die dann in demselben Sinne wie alle Dinge, die die Herzthätigkeit erhöhen, als Schwangerschaft, eintretende Geschlechtsreife, auf die vorhandene Pars resistentiae minoris wirken. Die Anschauung, dass die gesteigerte Herzaction die Folge des Wachsthums des Tumors sei, weist er wohl mit Recht zurück. Auch kann er sich nicht dazu verstehen, die krankhaft gesteigerte Herzaction auf functionelle oder organische Erkrankungen der Nervencentren der Circulation oder auf Anämie oder eine idiopathische Herzhypertrophie zurückzuführen. Die Heine'sche Hypothese ist wenig überzeugend, zumal in den meisten Fällen von einer Plethora nichts constatirt werden konnte. Wir haben also hier einen Punkt in der Lehre vom Angioma arteriale racemosum, der noch der befriedigenden Deutung harrt.

Soviel steht aber fest, dass Herzklopfen eine beim racemösen Angiom oft beobachtete Erscheinung ist, und damit wäre das letzte Hinderniss beseitigt, um den Symptomencomplex des Morbus Base-

1) Heine, l. c. Kap. III. S. 28.

2) Robin, l. c. S. 130.

3) Busch, Chirurgische Beobachtungen. Berlin. 1854.

4) Körte, Beitrag zur Lehre vom Angioma ateriale racemosum. Deutsche Zeitschrift für Chirurgie. 1880. XIII.

5) Kümmell, l. c.

Digitized by Google

dowii in diesem Fall auf den vorhandenen Tumor zurückzuführen. Wir hätten also hier ein typisches Beispiel von symptomatischem Basedow im Sinne Gauthier's und Buschan's.

Die übrigen Erscheinungen in unserem Falle, Kopfschmerzen, Convulsionen, Benommenheit, zunehmende Verblödung, sind als allgemeine Tumorsymptome aufzufassen. Die den Anfällen vorausgehenden Schmerzen im linken Arm sind indirecte sensorische Reizerscheinungen. Der Ausgang der Krämpfe vom linken Arm wies auf einen Sitz des Tumors in der rechten Hemisphäre hin. Für die genauere, topische Diagnose wäre nur die in der letzten Zeit eintretende Schwerhörigkeit, und zwar für einen Sitz im Temporallappen, zu verwerthen gewesen. Ueber Gesichts- und Geruchsstörungen, die man noch erwarten könnte, wird nichts berichtet.

Nach dem uns vorliegenden Material kann man sich natürlich noch kein klares Bild von den klinischen Erscheinungen des Angioma arteriale racemosum des Gehirns machen. In dem einen Fall handelt es sich um ein Kind von $1\frac{1}{2}$ Jahren, bei dem die Beobachtung natürlich erschwert ist; in unserem Fall sind die Nachrichten spärlich und nicht immer ganz bestimmt. Aber wir finden doch durch den Vergleich der drei Fälle gewisse Anhaltspunkte. Stets haben wir Convulsionen. Im Falle Steinheil's und unserem allgemeine Convulsionen, die sich von einem Punkte aus ausbreiten. Im Falle Kalischer's haben wir die gesetzmässigen Erscheinungen einer in den motorischen Centren localisirten Neubildung, die wächst und dann durch ihr Wachsthum die nervöse Substanz zerstört. Die racemösen Angiome scheinen sich überhaupt zunächst in ihren Wirkungen wie die übrigen Tumoren zu verhalten.

Von differentialdiagnostischer Bedeutung dürfte die Erweiterung der Carotiden und die heftige Pulsation derselben sein. Abnorme Zustände der Gefässe, Teleangiektasien wie im Falle Kalischer's, Erweiterungen und Schlängelungen anderer Gefässe wie im Falle Steinheil's, müssen die Aufmerksamkeit auch in dieser Richtung lenken. Auch starkes Herzklopfen, das sonst nicht motivirt ist, dürfte zuweilen entscheidend sein.

Ueber Hirnsandbildung.

Die Untersuchung des mit der Geschwulst am Glomus im Zusammenhang stehenden Plexus, der an dieser Stelle grosse Mengen von Hirnsandbildungen aufweist, lenkte meine Aufmerksamkeit auf die viel umstrittene Frage nach dem Bau und der Genese dieser Körper. Um nun nicht Gefahr zu laufen durch specielle Verhältnisse, die durch die

Digitized by Google

Geschwulst eventuell bedingt sein könnten, getäuscht zu werden, fertigte ich noch Präparate von dem vorderen Theile des rechten Plexus an mehreren Abschnitten an, und untersuchte auch den Glomus des linken Plexus, der sich makro- und mikroskopisch völlig normal zeigte. Ausserdem standen mir noch durch die Liebenswürdigkeit des Herrn Prof. Ernst Plexuspräparate von zwei verschiedenen Fällen und Präparate von Zirbeldrüsen und Psammomen behufs Controle zur Verfügung.

Man findet die Sandkugeln am zahlreichsten am Glomus des rechten Plexus. Weiter nach vorn zu nimmt die Menge mit der gleichzeitig geringeren Entwicklung des Plexus ab. Links finden sich am Glomus viel weniger Sandkugeln — sie lassen sich leicht auf einem Schnitt zählen — wie rechts, bei gleichzeitig geringerer Mächtigkeit des Plexus. Dieses geringere Volumen des Plexus beruht auf einer minderen Ausbildung des Stromas, der bindegewebigen Gerüstsubstanz, während die Zottenbildung hier eine viel reichlichere und ausgeprägtere ist. Eine Wechselbeziehung zwischen Zottenbildung und Sandkugeln, in dem Sinne, dass, je mehr Sandkugeln, desto weniger Zotten, ist überaus auffallend und lässt sich nicht nur an den verschiedenen Schnitten, sondern auch an den verschiedenen Stellen desselben Schnittes feststellen. Die Sandkugeln findet man besonders dort, wo sie in geringer Anzahl noch vorhanden sind, zwischen den grösseren Gefässen; und an Stellen, an denen sich zwischen den Gefässen, die peripher liegen, in der Mitte ein mächtigeres, gefässfreies Stroma entwickelt hat, wie am rechten Glomus, dringt die Sandkugelbildung von der Peripherie aus der Umgebung der Gefässe gegen die Mitte hin vor. Man findet Stellen dieses Stromas, die noch ganz frei sind von Sandkugeln. Die ausgebildeten, deutlich geschichteten und schon in gewissem Grade verkalkten Körperchen haben einen mehr oder weniger regelmässigen, kugeligen Kern, der meist verkalkt ist, und um den sich dann homogene Schichten schalig herumlegen, die durch ihre verschiedene Tinction mit Hämatoxylin verschieden vorgeschrittene Verkalkungszustände darthun. Kerne sind in diesen inneren Schichten nicht nachweisbar. Meistens, nicht immer, ist der verkalkte Körper von einer nicht verkalkten Schale umgeben; in dieser äusseren Schicht, die verschieden mächtig ist, finden sich Zellen, je nach dem Zellreichthum des umgebenden Bindegewebes. Diese Schale verhält sich gegen Säurefuchsin und Pikrinsäure wie das umgebende Bindegewebe, nach dem Verkalkungscentrum zu zeigt sich eine mehr hyaline Reaction.

Neben diesen ausgebildeten Sandkörpern findet man dann noch Gebilde, die man vielleicht als frühere Entwicklungsstufen derselben ansehen muss.

Digitized by Google

Man sieht nämlich in grosser Anzahl Scheiben von feinen, netzförmig durch einander liegenden, hyalin degenerirten, kernlosen Bindegewebsbündeln, um die sich an anderen Bildern von der Peripherie her neue Bindegewebsbalken concentrisch zu ordnen beginnen, so dass man in der Mitte noch die ungeordneten Bindegewebsbündel, an der Peripherie schon deutliche Schichtung wahrnimmt. Die Bindegewebsbalken blättern sich aus der Umgebung ab; man findet solche Balken, die mit ihrem freien Ende sich schon um eine Scheibe herumgelegt haben und mit ihrem anderen in die Adventitia eines Gefässes übergehen. Derartige, aus netzförmig sich durchkreuzenden, hyalinen Fasern bestehende Kugeln — denn die Scheiben sind doch wohl als Durchschnitte von Kugeln aufzufassen — sitzen nun sehr häufig noch der Gefässwand auf. An einer Stelle, an der wenig Kugeln in einem ziemlich leeren, von Gefässwänden begrenzten Raume liegen, sieht man einer Gefässwand drei Gebilde in genau derselben Weise wie die kurzgestielten Zotten aufsitzen. Das eine hat schon einen geschichteten Bau; die Mitte ist schon verkalkt. Bei dem zweiten beginnt die Schichtung in den äusseren Lagen deutlich zu werden. Die Mitte beginnt hyalin zu degeneriren und ist intensiver gefärbt; es treten dort homogene Tropfen von verschiedener Grösse auf. Das dritte besteht noch aus Bindegewebsfasern, die aus der Gefässwand herauskommen und sich in dem Gebilde durchflechten. Von einer benachbarten Wand aus legen sich Bindegewebsbalken herum und scheinen die Grundlage für eine concentrische Schichtung abzugeben.

An den Zotten des Plexus, besonders zahlreich am linken Glomus findet man hyaline Degenerationen des zwischen Epithel und Gefäss liegenden Bindegewebes in allen Stadien der Ausdehnung, zu der sich dann Verkalkung hinzugesellt. Hier an den Zotten finden sich genau dieselben Bilder, wie sie Ernst[1]) ausführlich beschrieben hat. Ernst hatte dann auf Grund seiner Befunde an den Läppchen des Plexus die Vermuthung ausgesprochen, dass die hyaline Degeneration des perivasculären Bindegewebes den Ausgangspunkt für einen Theil der Hirnsandkugeln bilde. Meyer[2]), der zuletzt die Frage eingehend behandelt hat, glaubt diese Entstehungsweise für ganz unmöglich erklären zu können. Seine entschieden ablehnende Meinung in dieser Hinsicht begründet er mit folgender Ausführung: „Verkalkung ist allerdings hier sehr häufig, dieselbe kann die ganze Zotte betreffen und das Gefäss zum Verschwinden bringen, aber von einer Schichtung habe ich

1) Ernst, Ueber Psammome. Ziegler's Beiträge. Bd. XI. 1892. S. 248.

2) Meyer, Ueber die Structur, das Vorkommen und die Entstehung der Sandkörper. Virchow's Archiv 1896. Bd. CXXXXIII.

Digitized by Google

nach dem Entkalken nie etwas gesehen. Und wenn nach der endgültigen Verkalkung, wie Ernst annimmt, das Epithel entweder abfallen oder im Sandkorn aufgehen würde, so müsste der Sandkörper in den Ventrikel fallen, wo solche nicht beobachtet sind, oder er würde durch eine Lücke des Epithels, das stets nur von einer einfachen Zellenlage gebildet wird, in den Ventrikel hineinhängen. Eine Unterbrechung des Epithels aber habe weder ich an meinen zahlreichen Präparaten, noch einer der Autoren je beobachtet." Was zunächst den letzten Punkt betrifft, so muss ich anführen, dass an meinen Schnitten sich häufige Epithelunterbrechungen finden, und ich das Zugrundegehen des Epithels über derartig verkalkten Zotten direct nachweisen konnte. Die Zellen waren theilweise losgelöst und fanden sich zuweilen in degenerativen Metamorphosen in der Nähe liegend. Der Einwand, dass es sich dabei um künstliche Verletzungen des Epithels bei der Präparation handle, ist naheliegend, obgleich bei meinen Präparaten die grösste Vorsicht angewendet wurde: der Plexus wurde nicht aus dem Ventrikel losgelöst, sondern im Zusammenhang mit der umgebenden Ventrikelwand gehärtet und eingebettet. Auch eine Misshandlung durch Entkalkungsflüssigkeiten war ausgeschlossen, da die Stücke nicht entkalkt wurden. Luschka[1]) hat übrigens schon auf die Lebhaftigkeit der Degenerations- und Regenerationsprocesse in den Epithelien der Aderhautgeflechte hingewiesen, und so glaube ich, dass die Annahme, dass das Epithel über einem, jeden Stoffwechselvorganges baaren Kalkkorn — und dass der Process so weit geht, giebt ja Meyer zu — zu Grunde gehe, um vielleicht nach Ausstossung des Fremdkörpers sich zu regeneriren, sehr einleuchtend ist. Das Hineinhängen einer derartig verkalkten Zotte, die noch von geringen Epithelresten bedeckt war, in den Ventrikel an einem dünnen, bindegewebigen Stiele, konnte ich an einem der Ernst'schen Präparate sehr schön beobachten. Es wird dann weiter eingewendet, der Sandkörper müsste in den Ventrikel fallen, wo solche noch nicht beobachtet seien. Ob sie thatsächlich noch nicht im Ventrikel gefunden wurden, weiss ich nicht; ich habe nirgends darüber einen Aufschluss erhalten. Vielleicht wurden sie aber auch noch gar nicht dort gesucht, vielleicht ist auch Manches, was als Corpus amylaceum der Ventrikelwand angesehen wurde, auf diesen Ursprung zurückzuführen! Aber wie denkt sich denn Meyer das Schicksal der doch sicherlich zuweilen total verkalkenden Zotten, wenn auch, wie er meint, nicht mit der von ihm betonten typischen Schichtung? Nach unseren Kenntnissen über das Schicksal derartiger verkalkter Gewebspartien werden diese sich doch allmählich aus der Ver-

1) Luschka, l. c.

Digitized by Google

bindung mit dem nicht degenerirten Gewebe loslösen und dann doch als Fremdkörper das darüberliegende, sehr empfindliche Epithel schädigen und wohl auch schliesslich in den Ventrikel fallen. Diese Schwierigkeit bleibt auch ohne die Ernst'sche Annahme bestehen. Aber diese Einwände sind, glaube ich, gegenüber dem oben beschriebenen Befund nicht genügend wesentlich. Die Thatsache, dass, je mehr Hirnsandkugeln sich finden, desto weniger Zotten noch vorhanden sind, dass die Hirnsandkugeln sich zuerst an dem Sitz der Zotten in der Umgebung der Gefässe einstellen, dann der Umstand, dass man die verschiedenen Entwicklungsstufen der Sandkugeln aus einer Zotte verfolgen konnte, sind zwingend genug, um die Annahme einer Entstehung von Hirnsand aus Zotten begründet erscheinen zu lassen. Die Wahrscheinlichkeit, dass die verkalkten Zotten abfallen, brauchen wir übrigens nur für die ganz peripher sitzenden Zotten gelten zu lassen, die nicht durch die sie begrenzenden Zotten in ihrer Lage festgehalten werden. Betrachtet man einen Plexusdurchschnitt, so sieht man die Zotten nicht weitläufig neben einander an den Gefässen aufgereiht, so dass eine jede frei sich in der Ventrikelflüssigkeit bewegen könnte, sondern in vielfachen Schichten über einander geordnet lehnen sie sich mit ihren Epithelien an einander. Wenn nun mehrere im Inneren dieses Zottenlagers gelegene Zotten in der oben beschriebenen Weise hyalin degeneriren, und ihre Epithelien zu Grunde gehen, und vielleicht schon Kalk in ihnen deponirt wird, so werden sie wohl in ihrer Umgebung Bindegewebswucherung veranlassen, die zu Verwachsungen führt. So könnte man sich das Entstehen der zwischen den einzelnen Gefässen liegenden Hirnsandlager denken, bei denen die Wände sich in heftiger bindegewebiger Proliferation befinden, die dann mit den sich abspaltenden Balken das Wachsthumsmaterial für das noch wirr durch einander liegende Bindegewebe der Zotten abgeben. So wären dann auch epitheloide Zellen, die man in diesen Hirnsandlagern trifft, die zuweilen noch der der Wand aufsitzenden, jungen Hirnsandbildung anliegen und die man häufig in Degenerationszuständen in den Lagern findet, als Epithelreste aufzufassen.

Meyer, dessen Untersuchungen über die Structur, das Vorkommen und die Entstehung der Sandkörper im Allgemeinen handeln, hat zwei wohl charakterisirte Gruppen unterschieden: der Typus der einen sind die Plexuskörper, der Typus der anderen die Zirbelkörper. Der wesentlichste Unterschied ist, dass den letzteren stets die unverkalkte Zone fehlt, die nach Meyer die Plexuskörper immer haben. Ausserdem ist die Schichtung der Plexuskörper weniger fein, und die einzelnen Schichten sind weniger homogen, sondern mehr gestreift. Die Zirbelkörper haben meistens eine drusige, warzige Form, die man nie bei

Digitized by Google

den Plexuskörpern findet. Sandkörper nach Art der Plexuskörper kommen den Plexus selbst, den Hüllen des Centralnervensystems und ihren Neubildungen, den Psammomen, zu; den Zirbelkörpern gleichen nach Ansicht des Autors alle übrigen Sandbildungen im Körper. Ueber Sandbildungen im Gehirnparenchym selbst wird keine Entscheidung getroffen. Meine Beobachtungen bestätigen diese Anschauung im Wesentlichen. Die Zirbelkörper haben nie eine unverkalkte Schicht, die Sandbildung im Gehirn selbst, und diese finden sich in meinem Fall in reichlicher Anzahl, ebenfalls nicht. Die runden Sandkörper der Psammome, die ich gesehen habe, haben die unverkalkte Schicht, und auch unter der Pia fand ich Gebilde, die in ihrem Bau den Plexuskörpern ähnlich waren.

Will man sich über das Wesen dieser verschiedenen Befunde klar werden, so muss man sich zunächst vergegenwärtigen, dass die Kalkablagerung an sich nicht das Charakteristische sein kann. Die Untersuchung dieses Processes kann uns keinen Aufschluss über die Verschiedenheit der Gebilde und ihres Entstehens geben. Wir müssen zurückgreifen auf die der secundären Verkalkung vorausgehenden degenerativen Vorgänge. In der Zirbel, die aus Epithelschläuchen besteht, sind es hyaline Kugeln, in denen sich die Kalkkörner ablagern. Diese hyalinen Kugeln entstehen scheinbar aus kleineren hyalinen Tropfen, die zusammenfliessen. Ein Wachsthum der Kugeln, wenn einmal der Verkalkungsprocess begonnen hat, findet in eigentlichem Sinne nicht mehr statt. Es werden keine Gewebsbestandtheile in unverändertem oder degenerativem Zustande mehr in das ursprüngliche Gebilde aufgenommen oder ihm so angelagert, dass sie nur seine Grösse verändern, aber nicht seine Gestalt modificiren. Sind zwei verkalkende Kugeln da, und es tritt zwischen ihnen eine neue hyaline Kugel auf, so legen sie sich alle drei zusammen, ohne aber ihre ursprüngliche Gestalt zu ändern; so entstehen die Drusenformen der Zirbelkörper. An der Bildung der hyalinen Kugeln sind jedenfalls die Zellen des Zirbelparenchyms betheiligt. In der Nachbarschaft von Zirbelkörpern sah ich in den grossen Zellkernen helle Tropfen auftreten, die bald excentrisch einen kleinen Theil einnahmen, bald den ganzen Zellkern erfüllten.

In der Gehirnsubstanz findet man neben anderen Kalkconcrementen auch kugelige und drusige Kalkbildungen, die durch Verkalkungen von hyalinen Kugeln entstehen. Auch hier kein eigentliches Wachsen, sondern nur ein Zusammenbacken. Als Productionsstätte für diese hyalinen Kugeln sind jedenfalls zum Theil Zellen und scheinbar vorwiegend Ganglienzellen anzusehen. Man kann die hyaline Degeneration derselben, das Auftreten von kleinen Tropfen im Protoplasma, Ver-

Digitized by Google

schmelzen zu grösseren Tropfen und schliessliches Aufgehen der ganzen Zelle in die hyaline Kugel verfolgen.

In unserem Falle entstanden in der Regel, wie oben ausgeführt wurde, die Plexuskörper so, dass sich um einen Knäuel von Bindegewebsfasern in hyaliner Degeneration schichtweise Bindegewebsbündel herumlegten, die in ihren äusseren Schichten noch keine hyaline Reaction zeigten und meistens kernhaltig waren. Es zeigten sich indess auch Bilder, bei denen das Centrum eine hyaline, gleichmässige Kugel war, um die herum sich dann Schichten aus dem umgebenden Bindegewebe ablagerten. In meinen Präparaten war dieser Entstehungsmodus selten, während er in anderen häufiger war. In unserem Falle bestand das Wachsthumsmaterial hauptsächlich aus sich abfasernder Intercellularsubstanz mit wenigen Zellkernen; es kommen aber auch Anlagerungen von Zellen vor, wie sie ja bei zellreichen Psammomen natürlich vorwiegen. In den obigen Ausführungen wurde das Entstehen der Bindegewebsknäuel auf Degeneration des perivasculären Zottenbindegewebes zurückgeführt. Das kann natürlich nur für einen Theil derselben gelten; wenn bei vorgeschrittenen Processen die Zotten vollkommen aufgebraucht sind, so wird das Bindegewebe des Stromas bei Fortschreiten des Processes nach innen hin das Material für die Bindegewebsknäuel abgeben. Das Gemeinsame, was den Typus der Plexuskörper von dem der Zirbelkörper unterscheidet und was auch die von Meyer festgelegten äusseren Differenzen bedingt, ist der Modus der hyalinen Degeneration der anwachsenden Schichten. Während wir bei den Zirbelkörpern eine charakteristische zellige Hyalinbildung vor uns haben, bietet sich bei dem Wachsthum der Plexuskörper der Vorgang der hyalinen Bindegewebsdegeneration dar. Dort das allmähliche, selbstständige Zerfallen der Zelle, hier werden die angelagerten Schichten zusammengeschweisst, wie man wohl annehmen muss, durch eine gerinnende Flüssigkeit. Dabei macht es keinen Unterschied, ob die neuen Schichten aus Intercellularsubstanz oder aus Zellen bestehen. Die Zellen legen sich ja nicht einzeln selbstständig an, sondern in Zügen, und sie scheinen bei den Plexuskörpern, soweit wir das überhaupt bei unseren Kenntnissen über Hyalinbildung sagen können, eine mehr passive Rolle zu spielen, jedenfalls eine weniger active als die Zellen bei der Zirbelkörperbildung. Der ganze Vorgang der Bildung von Plexuskörpern ist ein bindegewebiger Process, und so findet man sie auch nur in den Hüllen des Centralnervensystems. Man kann also a priori sagen, dass man niemals Plexuskörper im Zirbelparenchym oder in der Gehirnsubstanz finden wird. Anders liegt die Sache jedoch umgekehrt. Bindegewebszellen können natürlich auch selbstständig hyalin degeneriren und hyaline Kugeln bilden.

Digitized by Google

Ernst[1]) hat Kalkkörper im Plexus beschrieben, die dem Typus der Zirbelkörper entsprechen und aus hyalinen Kugeln, die von Bindegewebszellen abstammen, entstehen. Ernst hat schon selbst die Vermuthung ausgesprochen, dass es sich dabei um einen, von der sonstigen Plexuskörperbildung grundverschiedenen Process handeln könne. Meyer hat daran gedacht, dass die beschriebenen Kugeln mit den nach Häckel[2]) bei der „proliferen cystoiden Bindegewebswucherung" vorkommenden, ähnlichen Bildungen identisch seien. Ich glaube auch, dass es sich hierbei um eine der normalen Plexuskörperbildung fremde Erkrankung handelt, die wohl dem von Häckel geschilderten Krankheitsprocess zuzurechnen ist. Diese Veränderung läuft in dem einen Ernst'schen Falle neben der eigentlichen Plexuskörperbildung her, ist aber räumlich von ihr völlig getrennt. Die Plexuskörper findet man in der Umgebung der grossen Gefässe peripher, während die drusigen Sandbildungen central im Stroma gelagert sind. Plexuskörper sind es ja schliesslich auch, weil sie im Plexus vorkommen, aber nicht in dem von Meyer in zweckmässiger Weise festgelegten Sinne.

Ernst hat dann noch bei demselben Falle „rundliche Zellen mit granulirtem, von kleinen, gelben Pigmentkrümelchen erfüllten Protoplasma und kleinem, aber scharf markirtem Kern" beschrieben. Er hält sie für Vorstufen der hyalin sich umwandelnden Bindegewebszellen. Ich fand ähnliche Zellen in sehr geringer Anzahl am Glomus des rechten Plexus, wo keine hyalinen Kugeln nachzuweisen waren. Man könnte daran denken, dass es sich dabei um eine „pigmentige Degeneration" der Bindegewebszellen handelt, wie sie für den Plexus von Häckel[3]) beschrieben ist. Vielleicht ist auch der ganze Vorgang als eine Vermehrung der normalerweise[4]) in dem Pia-Bindegewebe sich findenden Pigmentzellen zu betrachten.

Allen Herren, deren liebenswürdiges Entgegenkommen meine Arbeit gefördert hat, sage ich an dieser Stelle aufrichtigen Dank. Insbesondere bin ich Herrn Geheimrath Arnold für das Interesse, welches er meiner Arbeit bewies, und für die Ueberlassung des Materials, sowie Herrn Professor Ernst für seine freundliche Unterstützung in hohem Masse verpflichtet.

1) Ernst, l. c. S. 248.

2) Häckel, Beiträge zur normalen und pathologischen Anatomie des Plexus chorioides. Virchow's Archiv. Bd. XVI. S. 273. 1859.

3) Häckel, l. c. S. 266.

4) Virchow, l. c. Bd. II. S. 119.

Digitized by Google

Erklärung der Abbildungen auf Taf. XI—XII.

Figg. 1 und 2, Taf. XI wurden als Spiegelbild-Reproductionen nach Photographien hergestellt, die mit dem Görz'schen Doppelanastigmat in natürlicher Grösse aufgenommen wurden. Es wurden orthochromatische Platten von Schleussner benutzt. Das Verfahren ist folgendes:

Die ungefähr 1 cm dicken Schnitte werden der Müller'schen Flüssigkeit entnommen und in Wasser abgespült, so dass sich der dunkle Ton wieder etwas verliert und die graue und die weisse Substanz sich wieder mehr von einander abheben. Die Schnitte, die natürlich genügend gehärtet sein müssen, werden dann auf einer dünnen Lage von Watte oder auf Fliesspapier gelegt; die Unterlage ist mit Reissnägeln auf einem Brett fixirt. Die Schnitte saugen sich mit der ihnen anhaftenden Feuchtigkeit auf der Unterlage fest, so dass man das Brett fast senkrecht aufstellen kann, ohne dass der Schnitt herabfällt. Die geringe, noch nöthige Neigung des Schnittes wird durch eine entsprechende Neigung der Camera ausgeglichen. Die Schnittfläche darf nicht zu nass sein, sonst bekommt man störende Reflexe. Im Uebrigen vergl. den Text.

Fig. 3, Taf. XII. Junge intimale Wucherung, die in das Lumen sich buckelartig vorwölbt. Ein geringer Rest der Membrana elastica trennt die Wucherung von der darunter liegenden Muscularis (Muskelgewebe roth). Aus der Tumormasse an der Spitze des rechten Temporallappens. (Zeiss AA, Oc. 4, Tubuslänge 160.) Nach einem mit Hämatoxylin und Orcein gehärteten Präparat.

Fig. 4, Taf. XII. Rechter Occipitallappen. Intimale Knospe, aus mehreren Schichten bestehend, die an Dicke das Vielfache der angrenzenden Gefässwand misst. Durch das Wachsthum nach der Adventitia zu ist ein Theil der Muscularis zerstört. (Zeiss AA, Oc. 2, Tubuslänge 160.) Nach einem nach van Gieson gefärbtem Präparat.

Fig. 5, Taf. XII. Aus dem rechten Occipitallappen. Uebersichtsbild aus dem Gefässtumor, das den Zusammenhang der einzelnen Gefässe untereinander und den atypischen Bau ihrer Wandungen zeigt. Das Gefäss d, dessen Lumen durch Bindegewebe verschlossen ist, so dass man aber noch die Grenzen der Gefässwand nach dem ehemaligen Lumen hin erkennt, ist durch seine Adventitia mit den Gefässen a und b verwachsen. c ist mit b verwachsen. Der auf dem Bilde getroffene Theil der Wand des Gefässes a ist in das Lumen vorgewölbt und ungleichmässig dick. Die Verdickung besteht bei e aus jungem Bindegewebe, an das sich verschieden mächtige Muskelwucherungen anschliessen, von denen f, die mächtigste, in verschiedene Schichten getheilt ist. Bei g, wo die Gefässwand ungefähr 5mal so dick ist wie bei h, besteht sie nur aus Bindegewebe. (Zeiss AA, Oc. 2, Tubuslänge 136.) Nach einem van Gieson-Präparat.

Fig. 6, Taf. XII. Polypöse, der Gefässwand aufsitzende, in das Lumen ragende Bildung, zum grossen Theil aus Muskelgewebe bestehend. Die Spitze bildet Bindegewebe. Das innere des Stieles wird von den sich aneinanderlegenden Adventitien gebildet. (Zeiss AA, Oc. 2, Tubuslänge 140.) Nach einem van Gieson-Präparat.

Digitized by Google

XIII.

Aus der medicinischen Universitätsklinik zu Kiel (Director Prof. Dr. Quincke).

Anatomische Befunde bei einem Fall von Tabes mit Kiefernekrose.

Von

Dr. Richard Laspeyres,

Assistenzarzt.

Kiefernekrose im Gefolge der Tabes gehört zwar nicht zu den grössten Seltenheiten, aber es erscheint doch nicht so ganz ungerechtfertigt, derartige Fälle zu veröffentlichen, zumal wenn Gelegenheit war, das Centralnervensystem auch anatomisch zu untersuchen.

Diese Kiefernekrose ist aber nicht der einzige Befund, der den Fall, welchen ich in der medicinischen Klinik zu beobachten Gelegenheit hatte, interessant erscheinen lässt.

Ich gebe kurz die Krankengeschichte.

Der 48jährige Werftschreiber A. Sch. aus Kiel befand sich schon seit 1893 in ambulanter Behandlung der medicinischen Klinik wegen Tabes, welche sich subjectiv durch Schwäche in den Beinen und Kriebeln in denselben bemerkbar machte. Die Augen waren schlechter geworden, den Urin konnte er nicht mehr recht halten.

Die ersten Erscheinungen hatten sich ungefähr 1891 gezeigt. 20 Jahre vorher hatte Pat. sich luetisch inficirt, er hatte ein Geschwür am Penis und einen indolenten Bubo in der Leistengegend gehabt. Eine antiluetische Cur war nicht vorgenommen worden.

Er wurde zum ersten Male am 16. Januar 1896 in die Klinik aufgenommen, weil seit etwa $^1/_2$ Jahre eine leichte Incontinentia alvi bestand, die sich in den letzten 14 Tagen verschlimmert hatte.

Status: Pupillen gleich weit, ziemlich starr. Starkes Schwanken bei geschlossenen Augen. Etwas stampfender, breitbeiniger Gang. Patellarreflexe fehlen. Blasenfunction ziemlich erheblich gestört. Pat. muss fast alle Stunden uriniren. Die grobe Kraft der Beine und Arme nicht erheblich gestört. Ziemlich starke Ataxie. Gefühl für die Lage der Glieder unsicher. Ausfahrende Bewegungen. Sensibilität an den Unterschenkeln sehr deutlich gestört, entschieden herabgesetzt für alle Qualitäten; an den Oberschenkeln etwas besser. Verlangsamte Leitung für Schmerzempfindung. Bei heftigen Reizen — Kneifen der Haut, Stechen mit der Nadel — wird erst die Berührung, eine ganze Weile später der Schmerz gefühlt.

Die Incontinentia alvi, welche die Folge einer Schwäche des Sphinkter war, der selbst kleinen Kothmengen nicht widerstehen konnte, wurde durch subcutane Strychnininjectionen beseitigt.

Am 14. Februar wurde Pat. bei recht gutem Wohlbefinden entlassen. Von Seiten der Brustorgane waren krankhafte Veränderungen nicht gefunden worden.

Digitized by Google

Ein Jahr später, am 26. Februar 1897, trat Pat. wieder in die Klinik ein. Die tabischen Erscheinungen hatten sich in der Zwischenzeit nicht verschlimmert, eher war der Gang und die Fähigkeit, den Urin zu halten, besser geworden. 8 Tage vor seinem Eintritt bemerkte Pat., dass Abends seine Füsse geschwollen waren. Vor 3 Tagen schwollen auch die Beine und der Leib an; es stellte sich das Gefühl von Beklemmung und Luftmangel ein.

Status: Herzspitzenstoss ausserhalb der Mamillarlinie im 5. Intercostalraum, stark hebend, diffus auch noch bis in die vordere Axillarlinie fühlbar. Die relative Dämpfung reicht bis 2 Finger breit ausserhalb der Mamillarlinie, die absolute 1 Finger breit. Ueberall über dem Herzen hört man ein diastolisches Geräusch, welches am lautesten über dem dritten Rippenknorpel rechts zu hören ist. Ueber dem zweiten rechten Rippenknorpel daneben ein systolisches Geräusch. Schnellender Puls, Capillarpuls. Dämpfung, dem erweiterten Arcus aortae entsprechend, über dem Sternum unsicher nachweisbar. Das Abdomen ist durch Flüssigkeitserguss stark aufgetrieben. Oedem an den Unterschenkeln und in der Kreuzbeingegend.

Die tabischen Symptome waren anscheinend geringer wie im vorigen Jahre. Patellarreflexe fehlen. Pupillen reagiren auf Lichteinfall wenig, bei Convergenz deutlich. Ataxie der Beine angedeutet. Geringer Schwindel bei geschlossenen Augen. Gefühl für die Lage der Beine ganz gut. Beiderseits Atrophie des Opticus.

Dieser Befund stimmt mit der subjectiven Angabe des Patienten, dass das Leiden sich gebessert habe, überein.

Was die Blasenfunction angeht, so muss Patient allerdings noch sehr aufpassen, dass kein Urin unwillkürlich abgeht, besonders wenn die Blase stärker gefüllt ist. Mastdarmfunction gut.

Es hatte sich also zu der Tabes eine Aorteninsufficienz, wahrscheinlich infolge Erweiterung der Aorta ascendens, gesellt, welche schliesslich zu Compensationsstörungen geführt hatte. Letztere bildeten sich während der Krankenhausbehandlung bei Bettruhe und Digitalisdarreichung ziemlich bald zurück.

Schon im Laufe des Jahres 1896 hatte Patient sämmtliche Zähne des Oberkiefers verloren; sie waren ohne Entzündungserscheinungen oder Caries lose geworden, so dass er sie beim Essen plötzlich im Munde hatte oder mit den Fingern aus der Alveole nehmen konnte.

Während seines Aufenthaltes in der Klinik entwickelte sich eine Perforation des harten Gaumens, welche Pat. selbst erst dadurch bemerkte, dass ihm beim Spülen des Mundes Wasser aus der Nase lief.

Bei der Untersuchung fand sich rechts, dem früheren Sitz der Molaren und Prämolaren entsprechend, ein tiefes, längliches Geschwür, dessen Grund mit der Highmorshöhle communicirte und an dessen Rändern nekrotischer Knochen lag. Links fand sich entsprechend ein etwa $^1/_2$ cm tiefes längliches Geschwür, dessen Grund eitrig belegt war.

Im Gebiete der ganzen Mundschleimhaut beiderseits, mit Ausnahme der die unteren Schneidezähne umgebenden, Analgesie, aber keine Anästhesie.

Die Behandlung bestand in Tamponade des Knochendefectes und der Highmorshöhle mit Jodoformgaze und Mundspülungen.

Im weiteren Verlaufe stiessen sich noch einige Knochensequester ab. Dann vernarbte das Geschwür und die Ränder bedeckten sich mit Epithel. Auch das Geschwür links war inzwischen vernarbt, aber ohne zu Knochennekrose geführt zu haben.

Digitized by Google

Unter dem 7. Mai 1897, bei der Entlassung des Patienten, findet sich in der Krankengeschichte folgender Bericht.

Die Communication nach der Highmorshöhle ist 2—3 cm lang, 1 cm breit. Die Mundschleimhaut ist in den Defect hineingezogen, nur an einzelnen Stellen sind Granulationen sichtbar. Auf der linken Seite, wo sich entsprechend dem Alverlarfortsatze eine Furche befand, die den vereinigten Alveolen der Zähne entsprach und die mit ulcerirter Schleimhaut überzogen war, ist die Schleimhaut jetzt mit Epithel bedeckt, etwas weisslich-narbig. Die äussere Knochenwand der Alveolarreihe ist aber weiter geschwunden, so dass die Furche sich fast direct an die Wangenschleimhaut anschliesst. Rechts ist hinter dem Defect noch eine etwa 1 cm lange ähnliche Furche.

Am harten Gaumen ist das Tastgefühl anscheinend nicht verändert, das Schmerzgefühl aber vollständig aufgehoben. An der Wangenschleimhaut und der Schleimhaut des Unterkiefers scheint das Schmerzgefühl theilweise und ungleichmässig auch etwas vermindert, am weichen Gaumen und der Zunge scheint es erhalten zu sein.

Am harten Gaumen ist auch das Temperaturgefühl vielleicht etwas vermindert. Auf der Haut des Gesichtes constatirt man eine leichte Herabsetzung des Schmerzgefühls.

Der Patient that nun bis zum 19. November seinen Dienst als Werftschreiber. An diesem Tage erkrankte er mit Husten und Auswurf (er hatte früher öfter Bronchialkatarrhe gehabt), es stellten sich wieder Oedeme an den Beinen und Ascites ein. Am 6. December wurde Patient wieder in die Klinik aufgenommen.

Er bot das Bild schwerer Compensationsstörungen von Seiten des Herzens dar. Dazu gesellten sich Erscheinungen von linksseitiger vollständiger Lähmung des N. recurrens in Folge Compression des Nerven durch das wachsende Aneurysma des Arcus aortae und von partieller Lähmung des rechten N. recurrens. Pat. ging in Folge zunehmender Herzinsufficienz am 14. Januar 1898 zu Grunde.

Die Section, von Herrn Prof. Heller im pathologischen Institut ausgeführt, ergab: Graue Degeneration der hinteren Rückenmarksstränge, ausgedehnte fettige Degeneration, Mesarteritis und mässige Endarteritis der Aorta. Aneurysma des Arcus, die Trachea umfassend. Enorme Dilatation und starke Hypertrophie des linken, mässige Hypertrophie des rechten Herzens.

Die mikroskopische Untersuchung des Rückenmarks bestätigte zunächst die Diagnose der Tabes. Es fand sich die dieser Erkrankung eigenthümliche Degeneration der Hinterstränge durch die ganze Länge des Rückenmarkes hindurch, und zwar in sehr intensiver Weise.

Daneben fanden sich aber ausgedehnte Veränderungen der zarten Rückenmarkshäute und ihrer Gefässe. Die Pia war beträchtlich verdickt und kleinzellig infiltrirt. Besonders stark waren diese Veränderungen um die kleinen Arterien herum entwickelt. An letzteren fiel dann vor Allem die stellenweise enorme Verdickung sowohl der Intima als auch der Adventitia auf. An einzelnen Gefässen sah man hauptsächlich die Intima so verdickt, dass das Lumen des Gefässes beträchtlich verengt war. An anderen war die Intima ganz oder fast ganz unbetheiligt, dagegen die Adventitia unregelmässig, herdförmig von Rundzellenanhäufungen durchsetzt. Daneben fanden sich dann in demselben Schnitte wieder andere Gefässe, die von dem Erkrankungsprocess fast ganz unberührt erschienen.

Digitized by Google

Es handelt sich also um eine Endarteritis obliterans und Mesarteritis, die in ganz unregelmässiger, aber sehr intensiver Weise die Gefässe der zarten Häute des gesammten Rückenmarkes bis hinauf zur Medulla oblongata ergriffen hat, und sich in jeder Höhe des Rückenmarkes gleichmässig findet.

Dieselbe entspricht den an anderen Stellen, speciell der Aorta gefundenen Gefässveränderungen[1]) und darf wohl wie jene auf die vom Patienten vor ungefähr 25 Jahren überstandene Lues zurückgeführt werden, ebenso wie die damit zusammenhängende chronische Meningitis spinalis.

Fälle, in denen sich neben typischer Tabes deutliche Zeichen von gleichzeitiger syphilitischer Erkrankung am Rückenmark fanden, sind verhältnissmässig nur in geringer Zahl bekannt.

Sie sind in verschiedener Hinsicht interessant: einmal weil in neuerer Zeit Obersteiner und Redlich[2]) bekanntlich in einer Compression der hinteren Wurzeln durch meningitische Processe oder durch atheromatöse Erkrankung der Piagefässe die Ursache der Tabes erblicken wollen.

Gerade Fälle wie der unserige sind geeignet, eine Stütze für die Ansicht dieser Autoren abzugeben.

Mag man aber nun die durch diese Gefässerkrankung im Rückenmark gesetzten Schädigungen als Folge der mechanischen Compression der hinteren Wurzeln bei ihrem Durchtritt durch die Pia ansehen, wie dies Redlich und Obersteiner thun, oder als Folge der Circulationsstörung, keinenfalls darf man doch wohl allein in dieser Gefässerkrankung die Ursache der Tabes suchen. Denn es wäre trotz der von Redlich und Obersteiner dafür gegebenen Erklärung vor allen Dingen nicht recht verständlich, warum bei der das Rückenmark in seiner ganzen Peripherie betreffenden Schädigung ausschliesslich die Hinterstränge erkranken.

Mit Wahrscheinlichkeit darf man aber derartige Gefässerkrankungen als ein die Entstehung der Tabes begünstigendes Moment ansehen.

Ferner sind derartige Beobachtungen aber auch von Wichtigkeit für die Beurtheilung der Beziehungen zwischen Tabes und Syphilis, die ja immer noch Gegenstand heftigster Controverse sind. Es würde eben die syphilitische Gefässerkrankung und die Meningitis als ein objectiv nachweisbares Mittelglied zwischen der Lues und der Rückenmarkserkrankung anzusehen sein.[3])

1) Nach dieser Seite hin hat Moll im pathologischen Institut unseren Fall bearbeitet: Ueber einen Fall von Aortenaneurysma bei Tabes dorsalis. Dissertation. Kiel 1898.

2) Obersteiner und Redlich, Ueber Wesen und Pathogenese der tabischen Hinterstrangdegeneration. Arbeiten aus dem Institut für Anatomie und Physiologie des Centralnervensystems an der Wiener Universität. II. Heft. 1894. S. 158.

3) Nach Abschluss dieser Arbeit erhielt ich noch Kenntniss von einer Arbeit

Digitized by Google

Ausser dem Rückenmarke wurde wegen der klinisch beobachteten Kiefernekrose auch die Medulla oblongata und das Ganglion Gasseri genauer mikroskopisch untersucht.

In den beiden Ganglien fanden sich ziemlich reichliche und ausgedehnte kleinzellige Infiltrationen im Zwischengewebe, die rechts etwas reichlicher als links waren, sich aber auch in normalen Ganglien, allerdings etwas weniger hochgradig finden.

In den nach Nissl gefärbten Präparaten fand ich die blassen Zellen mit schlecht färbbarem Kern und undeutlichen Nissl'schen Körperchen vielleicht etwas zahlreicher als in normalen Ganglien, ebenso schienen die geschrumpften und sehr dunkel gefärbten Zellen etwas häufiger als in den normalen Präparaten zu sein. Im Uebrigen unterschieden sich die Schnitte aber in keiner Weise von normalen, so dass man die pathologischen Veränderungen in den beiden Ganglien zum Mindesten als höchst geringfügig bezeichnen muss.

Auch die Untersuchung der spinalen Trigeminuswurzel in der Medulla oblongata und der Trigeminuskerne ergab ein negatives Resultat.

Im Jahre 1891 gab Rosin[1]) eine Zusammenstellung der bis dahin bekannten Fälle von trophischen Kiefererkrankungen bei Tabes. Es waren 22, doch trat nur bei einer kleinen Zahl derselben eine Nekrose des Kiefers mit Abstossung von Sequestern ein. Meistens handelte es sich nur um den Ausfall der Zähne des Oberkiefers und nachfolgende Atrophie des Alveolarfortsatzes.

In der Folgezeit hat Kalischer einen weiteren Fall in der Deutschen medicinischen Wochenschrift 1895. S. 304 mitgetheilt. Des Weiteren fand ich noch in der mir zugänglichen Literatur ganz ähnliche Beobachtungen von Newmark (Trophic lesions of the jaws in Tabes dorsalis. The medical news 1895. 26. Jannar. Ref. Neurol. Centralblatt 1895. S. 374) und Bandet (La résorption progressive des arcades alvéolaires ou mal perforant buccal. Arch. gén. de méd. 1895, Jan. Ref. Neurol. Centralblatt 1895. S. 375).

Hierher würde denn wohl auch die von Barrs (Destruction of nasal septum in tabes. Brit. med. Journ. 1892. 9. April. Ref. Neurol. Centralblatt 1892) beobachtete, allmählich fortschreitende Zerstörung des

---

von Dr. Friedel Pick in Prag, der einen ganz ähnlichen Fall in der „Festschrift zu Ehren von Philipp Josef Pick" veröffentlicht (Tabes mit Meningitis syphilitica, nebst Bemerkungen über die Genese der sogenannten neugebildeten Elastica bei Endarteritis obliterans.) Er kommt zu dem Schlusse, dass in seinem Falle die Tabes und die Meningitis als von einander unabhängige Processe anzusehen seien. Eine ausführliche Literaturangabe findet sich am Schluss der Arbeit.

1) Rosin, Zur Lehre von den trophischen Kiefererkrankungen bei Tabes. Deutsche Zeitschrift für Nervenheilkunde. 1891. I. Bd. S. 532.

Digitized by Google

Septum nasi und harten Gaumens gehören, bei der ein gummöser Process auszuschliessen und eine antiluetische Cur ohne jede Wirkung war.

Abgesehen von diesem letzteren verliefen klinisch alle Fälle ganz ähnlich wie der unsrige. Erst fielen ohne Schmerzen und häufig ganz ohne Blutung die Zähne aus, dann stellte sich die Atrophie des Alveolarfortsatzes und die Nekrose des harten Gaumens ein. In der Umgebung der erkrankten Stelle fand sich meist Analgesie, an anderen Stellen verhielt sich die Sensibilität der Mundschleimhaut verschieden.

In den zur Section gekommenen Fällen fand sich eine Degeneration der aufsteigenden Trigeminuswurzel, manchmal auch des Ganglion Gasseri und der sensiblen Kerne (Rosin l. c.).

Demgegenüber fanden wir im Ganglion Gasseri fast keine, in den spinalen Trigeminusursprüngen gar keine pathologischen Veränderungen.

Unserem Befunde am Ganglion würden die von der Mehrzahl der Autoren an den Spinalganglien bei Tabes gemachten Beobachtungen entsprechen, welche die Ganglien entweder ganz intact oder doch nur geringfügig erkrankt erscheinen liessen, während nur wenige Untersucher wie Wollenberg[1]) und Oppenheim[2]) gröbere Veränderungen an denselben, besonders den Nervenzellen, nachweisen konnten.

Der negative Befund an den Kernen und der aufsteigenden Trigeminuswurzel in unserem Falle findet in anderen Hirnnervengebieten Analoga. So fand Oppenheim (l. c.) bei Tabes Degeneration des Vagus und Recurrens, ohne dass sich in den Kernen die geringsten Veränderungen fanden. Auch Atrophie der Augenmuskelnerven ohne Erkrankung ihrer Kerne wurde beobachtet.

Man wird eben durch diese wie durch viele andere Beobachtungen zu der Annahme gedrängt, dass die Ganglienzellen schwer in ihrer Function geschädigt sein können, ohne dass sie durch unsere Hülfsmittel nachweisbare Veränderungen ihrer Structur zeigen. Warum sich in anderen entsprechenden Fällen so hochgradige Veränderungen fanden, in unserem nicht, entzieht sich vorläufig vollständig unserem Verständniss.

Trotz anscheinend dieser so geringfügigen Veränderungen der Ganglien müssen doch auch wir, wie die übrigen Autoren, in einer tiefer greifenden Läsion derselben die Ursache für die Kiefernekrose suchen.

Wie weit bei derselben die Analgesie, wie weit andere „trophische" Störungen betheiligt sind, lässt sich natürlich nicht mit Bestimmtheit entscheiden. Dass es trotz der doppelseitigen Analgesie nur auf einer Seite zur Nekrose gekommen ist, spricht immerhin dafür, dass ausser der Analgesie noch etwas Anderes mit im Spiele gewesen ist.

1) Wollenberg, Untersuchungen über das Verhalten der Spinalganglien bei Tabes. Arch. für Psych. und Nervenkrankheiten. 1892. Bd. 24.

2) Oppenheim, Lehrbuch der Nervenkrankheiten. 2. Aufl. 1898.

Digitized by Google

XIV.

Kleinere Mittheilungen.

1.

Zur Pathogenese der motorisch-paralytischen Aequivalente des epileptischen Anfalles.

Von

H. Higier (Warschau).

Vor Kurzem hatte ich Gelegenheit, einen Fall von Epilepsie zu besprechen[1]), der sich wesentlich und principiell sowohl von der gewöhnlichen oder genuinen als der Jackson'schen oder Rindenepilepsie unterschied. Die Anfälle verliefen ohne Bewusstseinsverlust und Amnesie und äusserten sich klinisch einzig und allein in plötzlich, mit oder ohne eine Aura eintretenden, rasch vorübergehenden Lähmungen eines Beines event. beider Extremitäten einer und derselben Seite. Einen analogen, in mancher Hinsicht interessanten Fall, den ich zwar nur kurze Zeit beobachten konnte, will ich einer eingehenderen Analyse unterwerfen, besonders aus dem Grunde, weil er manchen Beitrag zur Pathogenese derartiger, selten zur Beobachtung gelangender „epileptischer Lähmungen" oder „paralytischer Epilepsien" liefern kann.

Frajde Segal, 8 Jahre alt. Stammt aus einer gesunden Familie. Im 3. Lebensjahre „Hirnentzündung" mit begleitenden Krämpfen, die binnen zwei Wochen sich täglich wiederholten. Seit dieser Krankheit ist die linke Hand gelähmt geblieben, zu Anfang total, später partiell, indem die Patientin einzelne Bewegungen im Ellenbogen und den Fingern auszuführen vermag. Seit $1^1/_2$ Jahren treten hier und da bei dem sonst gesunden Mädchen Anfälle von Kopfschwindel, von vorübergehender Bewusstlosigkeit auf. Gelegentlich folgt dem durch intensive Blässe des Gesichtes ausgezeichneten Ohnmachtsanfalle ein kurz dauerndes Augenblinzeln, oder ein Zustand traumhafter Verwirrtheit, in welchem die Pat. scheinbar beabsichtigt die Schuhe auszuziehen, oder Urin zu entleeren, ohne sich dessen später zu erinnern.

Seit 5—6 Monaten leidet das Kind an paroxysmal auftretenden Lähmungen des paretischen Armes oder beider linken Extremitäten. Plötzlich, ohne irgend welche Vorboten, soll die Bewegungsfähigkeit an den genannten Gliedern schwinden, ausnahmsweise unter dem begleitenden Gefühl von unbehaglichem, mehrere Secunden bis zu einer Minute anhaltendem Kriebeln oder Hitze in den 3 letzten Fingern der betroffenen Hand. Sowohl während des Anfalles als nach demselben soll das Bewusstsein ungestört bleiben. Die Anfälle wiederholen sich

1) Higier, Paroxysmal auftretende Lähmung epileptischer Natur. Neurolog. Centralblatt. 1897. Nr. 4.

Digitized by Google

4—5mal täglich, meist in den Abendstunden. Reizbar, jähzornig und vergesslich sei die Kranke im letzten Jahre geworden. Krämpfe und Abnahme der Intelligenz werden von ihren Angehörigen in Abrede gestellt.

Status praesens. Anämisches, gut genährtes Fräulein. Puls 84.

Nirgends an den inneren Organen Zeichen eines organischen Leidens. Keine physische oder intellectuelle Degenerationszeichen.

Schädelform normal, keine Schmerzhaftigkeit beim Beklopfen des Schädels. Hirnnerven, Augenhintergrund, Pupillen zeigen keine Abweichung von der Norm. Abwesenheit jeglicher Hirndrucksymptome. Lähmung der linken Hand nach dem cerebralen Typus, Haltung derselben wie bei älteren, stationär gewordenen Hemiplegien. Der Oberarm ist in sehr geringem Maasse adducirt, der Unterarm schwach flectirt, die Hand pronirt und leicht gebeugt, die Phalangen, besonders die Mittel- und Endphalangen gebeugt. Einzelne kraftlose Hand- und Fingerbewegungen können ausgeführt werden, energischer geht von Statten die Beugung des Unterarmes und ziemlich gut die Abduction des Oberarmes. Muskelspannung an den Beugern gesteigert. Sehnenreflexe daselbst an der oberen Extremität lebhaft. Ernährungszustand und Sensibilität in kaum merkbarem Grade alterirt.

Die zwei Paroxysmen, denen ich beizuwohnen Gelegenheit hatte, verliefen thatsächlich nach der oben angeführten Schilderung der jungen Pat. und ihrer Angehörigen. Während des Anfalles, der 10—25 Secunden anhielt, konnte ich weder Bewusstseinstrübung noch Reactionslosigkeit der Pupillen constatiren. Die Lähmung befiel einmal nur die Hand, das andere Mal beide linke Extremitäten, sie war complet und schien bei objectiv feststellbarer normaler Sensibilität sämmtliche Muskulatur zu betreffen. Weder mit dem Beine noch mit dem Arme konnte irgend welche Bewegung activ vollzogen werden. An dem Wiedererscheinen der trägen Bewegungen an den Fingern manifestirte sich zuerst der Schluss der Attacke. Eigenthümlich war das Verhalten der sonst paretischen Oberextremität: im Anfalle löste sich die Contractur beinahe gänzlich auf, die Beugestellung des Unterarmes und der Phalangen und die Pronationsstellung der Hand waren kaum vorhanden, die Beweglichkeit der Glieder war ganz aufgehoben. Contractionserscheinungen an den Extensoren fehlten ebenfalls gänzlich.

Dass es sich im angeführten Falle um paroxysmale Lähmungen handelt, die epileptischer Natur sind, halte ich für das Wahrscheinlichste. Die Krämpfe in der Kindheit während einer schweren, als Hirnentzündung gedeuteten Infectionskrankheit (Encephalitis acuta?), die nachgebliebene Monoplegie, der Schwindel, die Anfälle von petit mal mit gelegentlicher nachträglicher traumhafter Verwirrtheit, die Halbseitigkeit der paroxysmalen Lähmungen charakterisiren genügend das epileptische Wesen.

Die Anfälle entsprechen nur insofern nicht den typischen epileptischen und Jackson'schen, als sie weder mit Bewusstseinsverlust und nachträglicher Amnesie, noch mit klonischen Zuckungen verliefen.

Wie das primäre idiopathische Zustandekommen der Paralyse in solchen Fällen zu erklären sei, habe ich eingehend in meiner oben erwähnten Abhandlung erörtert und von den herrschenden Theorien die Hemmungstheorie als die zutreffendste hingestellt, sowohl für die motorisch-paralytischen Aequivalente der Fallsucht als für die Mehrzahl der sonst durch die die Hughlings-Jackson'sche Erschöpfungstheorie erklärbaren postparoxysmalen Lähmungen.

Digitized by Google

Nach Löwenfeld[1]), der diese Frage sehr ausführlich behandelt, spielt sich der Hemmungsvorgang in den betreffenden motorischen Rindengebieten ab oder wird von der gereizten Hirnrinde aus in den subcorticalen Centren herbeigeführt. Löwenfeld spricht von „besonderen Umständen", denen zu Folge die beeinträchtigte Ernährung und involvirte Reizung gewisser Rindengebiete nicht zur Erregung tiefer liegender Centren, sondern zur Hemmung deren Function führt. Näheres über diese „Umstände" erfahren wir weder aus seinen noch aus den einschlägigen Krankengeschichten anderer Autoren.

Wie haben wir uns diesen eigenartigen Hemmungsprocess vorzustellen: als Reizung bestimmter Hemmungsbahnen, oder als Lähmung betreffender Bewegungscentren? Die Klinik giebt leider keine definitive Antwort auf diese principielle Frage. Viel mehr belehrt uns darüber das Experiment.

Schon vor Jahren zeigte Sherrington[2]) (1893) — unlängst von Mislawski[3]) bestätigt —, dass bei elektrischer Reizung bestimmter Hirnrindenpartien neben Contraction gewisser Muskelgruppen eine Erschlaffung anderer antagonistischer Muskeln zu constatiren ist. Durchschneidet man beispielsweise den linken N. oculomotorius und trochlearis, so dass nur noch der Musc. rectus extern. Innervation erhält, und reizt darauf an der linken Hemisphäre die von Ferrier und Schäfer entdeckte Region für die conjugirte Ablenkung der Augen, so zeigt sich, dass eine conjugirte Deviation beider Bulbi nach rechts eintritt, wobei der linke Augapfel selbstverständlich nur die Medianlinie erreicht. Mit einer Contraction des rechten Abducens erfolgt somit synchronisch eine Erschlaffung des linken. Die die Contraction einer bestimmten Muskelgruppe bewirkende Excitation ruft somit gleichzeitig eine Inhibition der Contraction und des Tonus ihrer Antagonisten hervor. Durchschneidung der N. trochlearis und abducens an einem Augapfel ruft bei Reizung der Hirnrinde analoge Verhältnisse im Gebiete des Oculomotorius hervor.

Zerstört man nach Sherrington beiderseits alle Augennerven bis auf die beiden Nn. abducentes, so kann der sich einstellende Strabismus externus durch gleichzeitige Reizung beider Hemisphären zeitlich ganz behoben werden. Dieses Experiment beweist somit, dass eine Reizung der Hirnsubstanz unter besonderen Umständen einen Zustand in der Musculatur der Augen hervorzurufen vermag, der durchaus den Eindruck einer Lähmung macht.

Die Erscheinungen der Tonushemmung werden nicht allein bei Operationen an der Hirnrinde beobachtet, sondern auch bei Reizung der Fasern der inneren Kapsel (Sherrington[4])) oder der Vierhügel (Gerwer[5])), wo

1) Löwenfeld, Beiträge zur Lehre von der Jackson'schen Epilepsie. Arch. f. Psych. Bd. XXI. H. 1. u. 2.

2) Sherrington, Sur une action inhibitrice de l'écorce cérebrale. Révue neurol. 1893. p. 549. — Ders., Experimental note of two movements of the eye. Journal of Physiology. 1894. Bd. XVII. p. 27.

3) N. Mislawski, Obozrienie Psychiatrii. 1898. V. p. 388.

4) Sherrington, Loc. cit.

5) Gerwer, Ueber die Gehirncentren der associirten Augenbewegungen. Neur. Ctbl. 1898. p. 717.

Digitized by Google

die subcorticalen Centren für die Coordinationsbewegung der Augen gelegen sind. Durchschneidet man beispielsweise den Oculomotorius und Trochlearis eines Auges und reizt darauf die gleichnamige Seite des Vierhügels, so bewegt sich das operirte Auge, wie es die Regel ist, nach innen, obgleich die Nerven, die diese Bewegung auslösen, durchschnitten sind. Es ist demnach bei der künstlichen Erregung eine Hemmung auch ohne Vermittelung der Hirnrinde zu erzielen, und das, was zunächst gehemmt wird, betrifft wohl in den zuletzt angeführten Versuchen irgend einen Vorgang in den subcortical gelegenen Regionen.

Ganz analoge, wenngleich nicht so durchsichtige Verhältnisse, wie an den Augenmuskeln, liessen sich bei den späteren, gemeinsam mit Hering ausgeführten Studien des englischen Physiologen[1]) an den Muskeln der Extremitäten feststellen.

Werden bei einem schwach narkotisirten, horizontal suspendirten Affen bestimmte Rindenpartien elektrisch gereizt, so gelingt es ohne Schwierigkeit, durch einfaches Betasten der in Betracht kommenden Muskeln festzustellen, dass neben der Contraction bestimmter Muskeln eine Erschlaffung der Antagonisten zu Stande kommt.

Die Erschlaffung, das Weichwerden der Antagonisten, ist desto leichter zu constatiren, da der horizontal aufgehängte Affe in einem gewissen Stadium der Narkose dauernd seine Extremitäten derart contrahirt, dass die Beine durch eine combinirte Innervation von Flexoren und Adductoren dicht an den Leib gezogen sind[2]). Aehnlich verhielten sich die sonstigen Muskelgruppen, so dass beispielsweise bei Reizung der die Fingerstreckung bewirkenden Hirnrindenstelle neben der Contraction des Extensor digitorum ein deutliches Erschlaffen der betreffenden Flexoren beobachtet wurde —, eine Erschlaffung, von der man sich sowohl durch Palpation als nach Freilegung der, von der Hautbedeckung abpräparirten Muskeln überzeugen konnte[3]).

Interessant ist das Verhalten der Muskulatur bei Herabsetzung der Reizstärke. „Mit der Abschwächung des Reizes liess sich, betonen die Verfasser in der oben citirten Arbeit, immer die Erschlaffung der genannten Muskeln erzielen, aber die mit der Reizung gewöhnlich verbundene Contraction der anderen Muskeln wurde immer schwächer und oft

---

1) H. E. Hering u. C. S. Sherrington, Ueber Hemmung der Contraction willkürl. Muskeln bei elektr. Reizung der Hirnrinde. Pflüger's Archiv. Bd. 68. 1897.

2) Interessant ist es, dass dieses Contractionsphänomen auf einem subcorticalen Vorgang beruht, da es in der Narkose, auch bei Ausschaltung auf beiden Seiten der Extremitätenbezirke der Hirnrinde, einzutreten pflegt.

3) Dass die Wirkung eine rein nervöse ist, hat Sherrington unlängst auf dem internationalen Physiologencongresse in Cambridge (23.—27. August 1898) experimentell bewiesen. Wurde das centrale Ende des motorischen Nervs der kniebeugenden Muskeln an einer chloroformirten Katze gereizt, so erschlafften die Extensoren und der Patellarreflex blieb aus. Der Reflex konnte auf diese Weise rhythmisch hervorgerufen werden. Wurde während des Experimentes der Flexor ganz vom Knochen gelöst, so konnte die Erschlaffung der Extensoren noch deutlich beobachtet werden, obwohl hier eine directe Wirkung des Muskels auf das Gelenk ganz ausgeschlossen war.

Digitized by Google

gar nicht wahrnehmbar." Es tritt somit, wie wir sehen, bei bedeutender Verminderung der Reizstärke ein Moment ein, wo die Erschlaffung bestimmter Muskelgruppen deutlich ausgesprochen ist, die Contraction ihrer Antagonisten dagegen gänzlich fehlt.[1])

Dieses Experiment, durch das bewiesen wird, dass man bei Reizung der Rinde coordinirte Bewegungen auslösen und hemmen kann, glaube ich, lässt uns einigermassen diejenigen „besonderen Umstände" vermuthen, bei denen ein Reizzustand der Hirnrinde — und nur um solches handelt es sich doch bei sämmtlichen Varietäten der Epilepsie — nicht von spastischen, sondern von paralytischen Erscheinungen gefolgt wird. Der Schwerpunkt scheint wohl in der strengen Umgrenzung und minimalen Stärke des Reizes zu liegen. Dass es sich in meinen beiden Fällen von paralytischer Epilepsie thatsächlich um lediglich Betroffensein der psychomotorischen Region bezüglich eines Theiles derselben handelte, beweist das beinahe regelmässige Fehlen einer Aura, die Abwesenheit sensibler Reizungserscheinungen, das Erhaltenbleiben des Bewusstseins, das Intactbleiben der Pupillar- und Sehnenreflexe, die kurze Dauer der Anfälle, das häufige Beschränktbleiben der Lähmung auf eine Extremität, ja auf eine bestimmte Muskelgruppe. Erst aus den sonstigen, hie und da mit den paroxysmalen Lähmungen abwechselnden typischen Anfällen von Krämpfen, petit mal und psychischen Aequivalenten liess sich mit absoluter Sicherheit die epileptische Natur eruiren. Besonders interessant ist in der oben angeführten Beobachtung die Thatsache, dass die inhibitorische Entladung gerade eine habituell contracturirte Muskelgruppe betraf: während des Anfalles wurde der pathologisch gesteigerte Tonus der Fingerbeuger aufgehoben, die permanente Contractur der Hand liess nach, ohne dass deutliche Erscheinungen von Contraction der Antagonisten nachzuweisen waren.

Die sog. paralytische Epilepsie oder das motorisch-paralytische Aequivalent der Epilepsie ist somit eine Abart derselben, bei der, wahrscheinlich in Folge schwacher Intensität des Reizes, die Contraction des gereizten Muskelcomplexes bedeutend weniger ausgesprochen ist, als die Herabsetzung des Tonus, resp. Erschlaffung der antagonistisch wirkenden Gruppen. Dass die excitomotorischen Fasern einer Muskelgruppe mit den hemmenden Fasern ihrer Antagonisten in sehr inniger anatomo-physiologischer Beziehung stehen, ist übrigens eine Annahme, zu der uns nicht blos das Experiment, sondern, wie die neuesten inhaltsreichen Studien Mann's[2]) über das Wesen und die Entstehung der hemiplegischen Contractur, über den Lähmungstypus, das Verhalten der Sehnenreflexe und der passiven Beweglichkeit bei der cerebralen Hemplegie lehren, auch die Klinik in nicht geringem Maasse berechtigt.

---

1) Wie man die scheinbar widersprechenden Angaben älterer Autoren — Bubnoff's und Heidenhain's — zu erklären hat, zeigte Hering in seiner unlängst erschienenen ausgezeichneten Studie: Beitrag zur experiment. Analyse coordinirter Bewegungen. Pflüger's Archiv. 1898. Bd. 70. S. 617.

2) L. Mann, Ueber den Lähmungstypus bei der cerebralen Hemiplegie. Volkmann'sche Vorträge. 1895. Nr. 132. — Derselbe, Ueber das Verhalten der Sehnenreflexe und der passiven Beweglichkeit bei der Hemiplegie. Monatsschrift für Psych. u. Neurol. 1897. S. 409. — Derselbe, Ueber das Wesen und die Entstehung der hemiplegischen Contractur. Klinische Studie. Berlin 1898.

Digitized by Google

2.

Zusatz zu der in dieser Zeitschrift erschienenen Abhandlung[1]): „Zur Frage der Veränderungen in den peripherischen Nerven bei der chronischen Erkrankung der Gefässe".

Von

Dr. Michael Lapinsky.

Bei der Anführung der Literatur über mein Thema sind mir zu meinem Bedauern noch einige Abhandlungen entgangen, die nicht allein in chronologischer Hinsicht, sondern auch nach der Bedeutung ihrer Ergebnisse unter den ersten hätten erwähnt werden sollen. Das sind nämlich die Mittheilungen von Oppenheim und Siemerling.

Ausserdem möchte ich noch auf zwei andere sehr wichtige Arbeiten — von Erb und Haga — hinweisen, die ganz kurz vor meiner Abhandlung erschienen und mir während der Correctur zufälliger Weise unbekannt geblieben sind.

Die im Jahre 1888 (Arch. f. Psychiatrie. Bd. XVIII) veröffentlichte Arbeit von Oppenheim und Siemerling (Beiträge zur Pathologie der Tabes dorsalis und der peripherischen Nervenerkrankung) war schon im Jahre 1886 als vorläufige Mittheilung erschienen. Ich halte es um so nothwendiger, nachträglich auf diese Arbeit hinzuweisen, als sie auch in mehreren dieses Thema behandelnden Publicationen anderer Autoren übersehen worden ist.

Unter der Rubrik: Senium, Arteriosklerose und Marasmus (Beobachtungen XXII, XXIII, XXIV, XXV, XXVI, XXVII, meistentheils psychisch-chronische Kranken) waren die Untersuchungen mitgetheilt, die das Verhalten der peripherischen Nerven bei diesen Zuständen zum Gegenstand haben. Es wurden, wie auch die beigegebenen Abbildungen lehren, sowohl Degenerationserscheinungen an den Nervenfasern, als auch Veränderungen an den Vasa nervorum (Obliteration und Verengerung ihres Lumens und Verdickung des Endoneuriums) beobachtet. Die Zahl der normal dicken Nervenfasern war an einigen Nervenstämmen vermindert. Die Myelinscheide war an einigen Fasern zerfallen und die Zahl der Kerne der Schwann'schen Scheide war vermehrt.

Bei drei von diesen Fällen (XXII, XXIV, XXVI) waren auch die klinischen Erscheinungen an den Nerven notirt. Bei allen diesen drei Patienten konnte man keine grobe Sensibilitätsstörung finden. In einem Falle (XXII) waren auch keine Motilitätsveränderungen nachweisbar, in einem anderen (XXIV) wurde eine völlige Lähmung der unteren Extremitäten constatirt. Die später mikroskopisch untersuchten Nerven dieser Extremitäten erwiesen sich aber als vollkommen normal. In einem Falle (XXVI) waren die Nerven elektrisch untersucht und ihre faradische Erregbarkeit als normal bezeichnet.

In einer späteren Arbeit (Ueber die senile Form der multiplen Neuritis, Berlin. klin. Wochenschrift. 1893. Nr. 25) kommt Prof. Oppen-

1) Bd. XIII. S. 468.

Digitized by Google

heim auf diese Frage zurück. Er beschreibt die Symptome der Neuritis bei sechs Greisen im Alter von 70—82 Jahren. Klinisch wurde bei diesen Kranken Folgendes constatirt: eine leichte Atrophie der Muskeln und Parese der kranken Glieder, Schmerzhaftigkeit der Nervenstämme bei Druck, schwache oder vollkommen aufgehobene Reflexe, Verminderung der tactilen Sensibilität und der Sensibilität für Schmerzgefühl und Muskellage, ausserdem eine Entartungsreaction der erkrankten Nerven.

Die Ursache dieser Neuritis sieht Oppenheim, unter Hinweis auf seine zuerst erwähnten Untersuchungen, in der stark ausgesprochenen Arteriosklerose dieser Patienten. Eine Obduction wurde nicht angestellt.

Die Untersuchung von Haga (Ueber spontane Gangrän, Virchow's Archiv. 1898. Bd. 152) bezieht sich auf 14 Fälle von spontaner Gangrän in Folge von chronischer Erkrankung der Arterien. In 12 Fällen wurden die erkrankten Gliedmaassen amputirt und die Gefässe, Nerven und Muskeln im Bereich der Gangrän mikroskopisch untersucht. „Die Nerven sind dabei in den meisten Fällen intact gefunden", was die Myelinscheide und die Axencylinder anbetrifft. An einigen Präparaten war das Neurilemm „bindegewebig verdickt". Die Nervenstämme waren nur hier und da mit runden Zellen infiltrirt. Die Arterien waren stark degenerirt und ihr Lumen bis zu vollständiger Obliteration verengt.

Klinisch waren einige Fälle nur in Bezug auf die Sensibilität untersucht, welche bei einem Patienten (XIII) am kranken Fusse herabgesetzt, bei einem anderen (II) sogar an den gangränös-mumificirten Partien normal gefunden war.

In der Arbeit von Professor Erb (Ueber intermittirendes Hinken, diese Zeitschrift Bd. XIII. 1898) sind hauptsächlich nur die klinischen Erscheinungen an den peripherischen Nerven bei der chronischen Degeneration der Gefässe berücksichtigt. Alle Patienten (mit Ausnahme von Fall XII), die der Autor beschreibt, befanden sich im Alter von 32—60 Jahren und kamen zu ihm mit vollkommen fehlendem oder mit einem sehr schwachen (Fall VI u. X) Pulsiren der kranken Arterien. In allen diesen Fällen waren Motilität und Sensibilität normal. Bei 8 Patienten waren auch die Reflexe normal, bei zwei anderen (IV u. VIII) waren sie gesteigert, bei einem Kranken (VII) waren die Achillessehnenreflexe beiderseits aufgehoben (bei normalen Patellarreflexen). In einem Fall (I) war die elektrische Erregbarkeit etwas vermindert.

Literaturverzeichniss.

N. Barrucco, Die sexuelle Neurasthenie und ihre Beziehung zu den Krankheiten der Geschlechtsorgane. Aus dem Italienischen übersetzt von R. Wichmann. Berlin, Otto Salle. 1899. 177 S.

v. Bechterew, Die Leitungsbahnen im Gehirn und Rückenmark. Zweite stark erweiterte Auflage. Mit 589 Textabbildungen nnd 1 Tafel. Deutsch von R. Weinberg. Leipzig, A. Georgi. 1899. 692 S.

Derselbe, Suggestion und ihre sociale Bedeutung. Deutsch von Weinberg, mit einem Vorwort von P. Flechsig. Leipzig, A. Georgi. 1899. 34. S.

Digitized by Google

Th. Becker, Einführung in die Psychiatrie. Zweite vermehrte Auflage. Leipzig, G. Thieme. 1899. 143 S.

Bonne, Die Alkoholfrage in ihrer Bedeutung für die ärztliche Praxis. Tübingen, Osiander's Verlag. 1899. 47 S.

E. Friedrich, Hamlet und seine Gemüthskrankheit. Heidelberg, G. Weiss. 1899. 207 S.

A. Goldscheider, Anleitung zur Uebungs-Behandlung der Ataxie. Mit 122 Abbildungen. Leipzig, G. Thieme. 1899. 53 S.

Guy Hinsdale, Akromegaly. An essay. Detroit, M. Warren, 1898. 88 p.

Kraepelin, Psychiatrie. Ein Lehrbuch für Studirende und Aerzte. Sechste umgearbeitete Auflage. Leipzig, A. Barth. 1899. 2 Bände.

Krafft-Ebing, Arbeiten aus dem Gesammtgebiet der Psychiatrie und Neuropathologie. IV. Heft. Leipzig, A. Barth. 1899. 207 S.

M. Krantz, Diagnose und Therapie der nervösen Frauenkrankheiten. Wiesbaden, J. F. Bergmann. 1899. 106 S.

Leclerc, Les traitements actuels de Tabes. Avec 135 Figures. Paris, Baillière et fils. 1899. 215 S.

G. Liebe, Alkohol und Tuberculose. Tübingen, Osiander. 1899. 63 S.

P. J. Möbius, Ueber J. J. Rousseau's Jugend. Langensalza, H. Beyer. 1890. 29 S.

Pfister, Die Abstinenz der Geisteskranken und ihre Behandlung. Stuttgart, F. Enke. 1899. 88 S.

A. Poehl, Die physiologisch-chemischen Grundlagen der Spermintheorie nebst klinischem Material zur therapeutischen Verwendung des Spermins. Berlin, Hirschwald. 1898. 330 S.

Schwerdt, Der Morbus Basedowii. Ein Vortrag. Jena, G. Fischer. 1899. 35 S.

R. Sommer, Lehrbuch der psycho-pathologischen Untersuchungsmethoden. Wien, Urban u. Schwarzenberg. 1899. 398 S.

Wilbrand und Sänger, Die Neurologie des Auges. Ein Handbuch für Nerven- und Augenärzte. Bd. I. Wiesbaden, J. F. Bergmann. 1899. 306 S.

Berichtigungen.

Bd. XIII, Seite 492, Zeile 1 von unten muss es heissen „Sprachsehcentren" statt „Sprachhirncentren".

Bd. XIII, Seite 492, Zeile 2 von unten „wie dieser" statt „von dieser".

Bd. XIII, Seite 494, Zeile 2 von unten „Freund" statt „Freud".

Bd. XIII, Seite 494, Zeile 6 von unten „Amusie" statt „Amnesie".

Digitized by Google

Digitized by Google

Fig. 1.

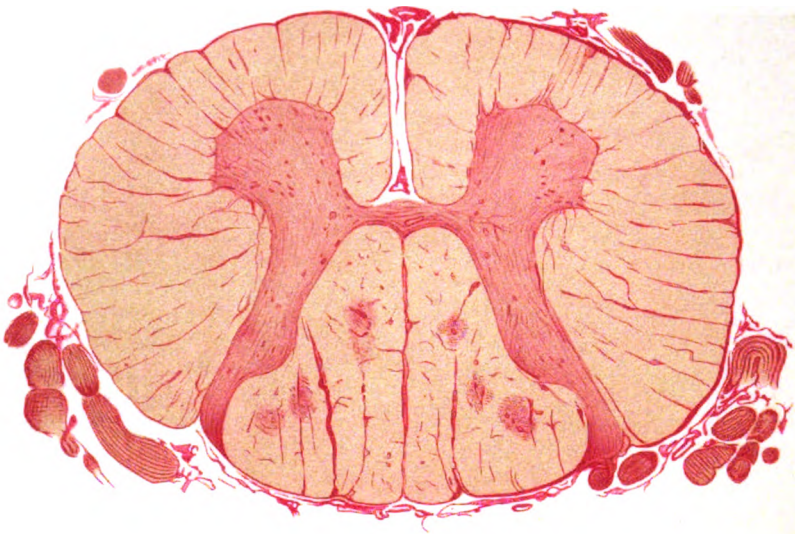

Fig. 2.

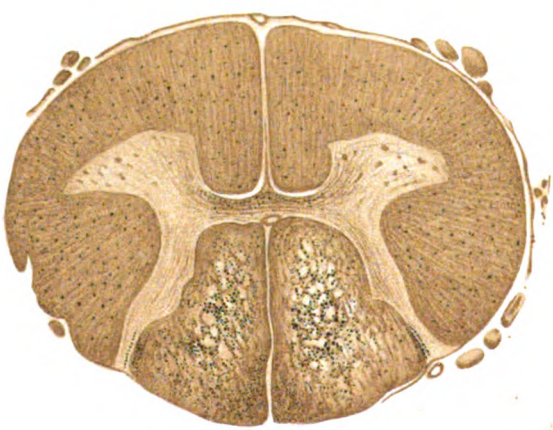

Fig. 3.

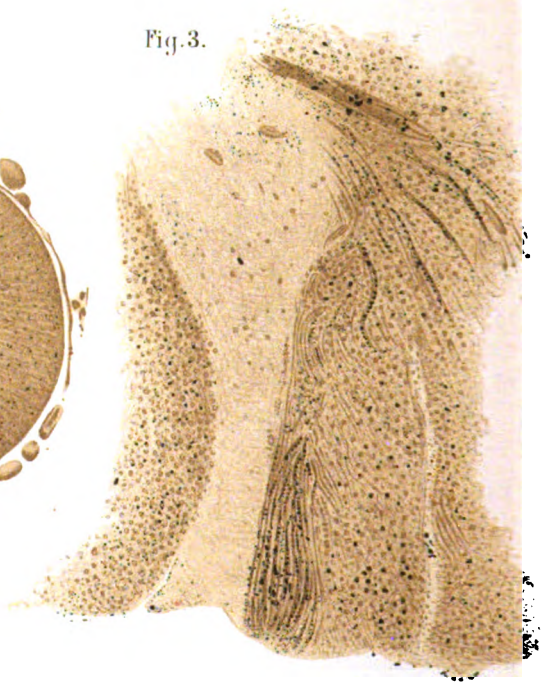

Digitized by Google

Fig.4.

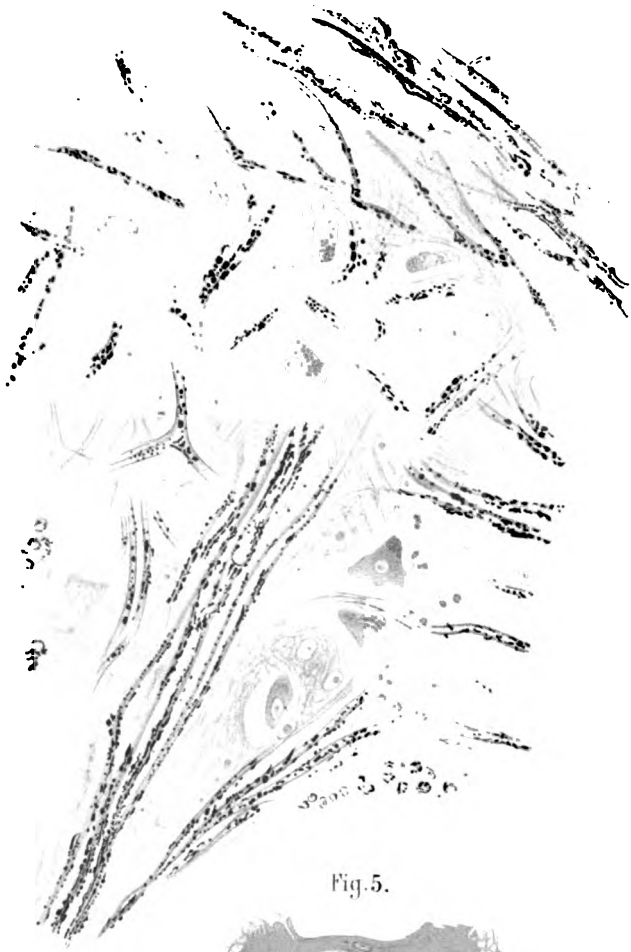

Fig.5.

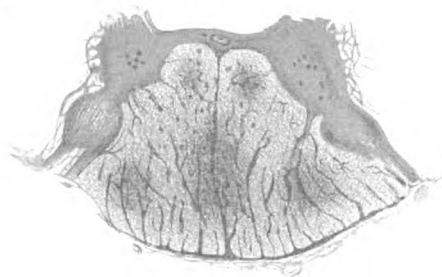

Vogel in Leipzig.

Lith. Anst. v. E. A. Funke, Leipzig.

Digitized by Google

Digitized by Google

Fig. 1.

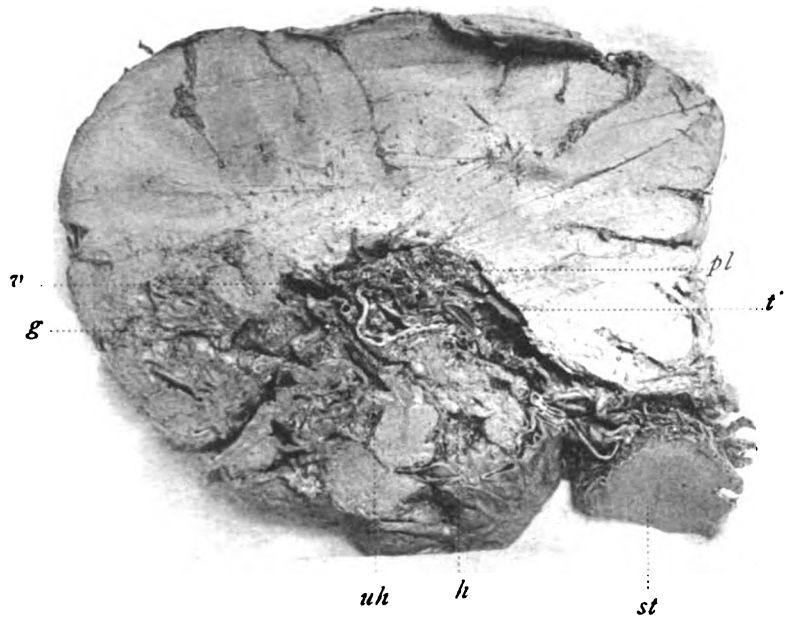

Fig. 2.



Digitized by Google

Digitized by Google

Fig. 3.

Fig. 4.

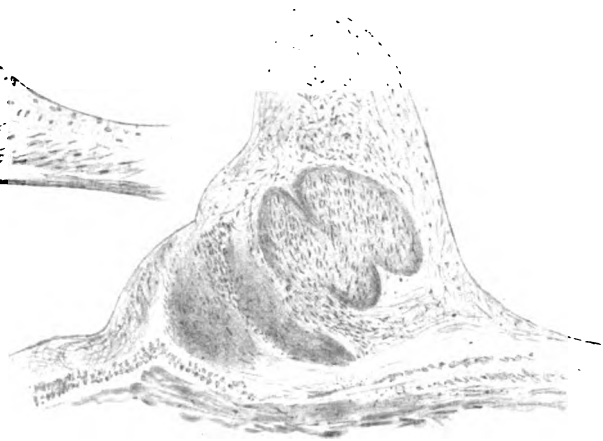

Fig. 5.

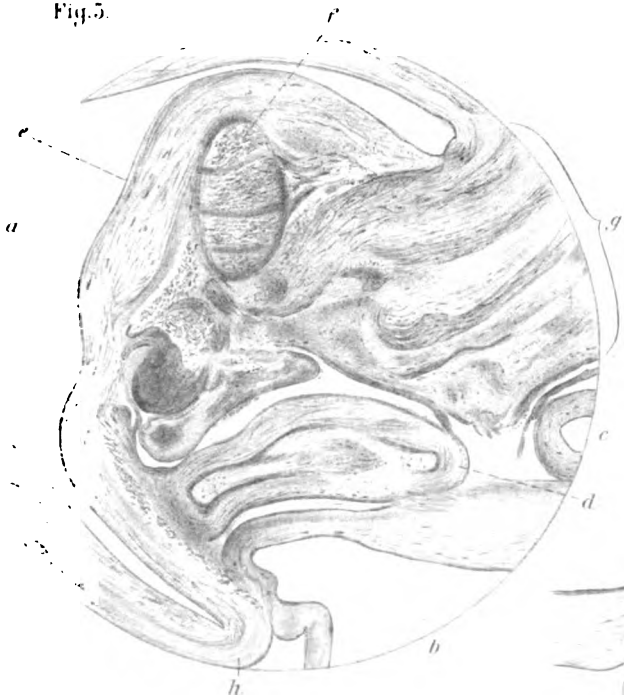

Fig. 6.

Emanuel.

F. C. W. Vogel

Digitized by Google

Digitized by Google

XV.

Psychopathologie und Neurologie.

Von

Dr. med. S. P. Goodhart (New-York),

Arzt der Nervenklinik des Bellevue-Hospitals und Assistenzarzt an der neurologischen Abtheilung der Vanderbilt-Klinik-New-York.

Ein flüchtiges Durchmustern der Annalen der verschiedenen Wissenschaften zeigt uns, welch' ermuthigender — sowohl relativer wie absoluter — Fortschritt in den jeweiligen Disciplinen der Medicin erzielt worden ist. Nicht zu unterschätzen ist in dieser Beziehung die Bereicherung, welche unsere Kenntniss von der Structur und den Functionen des Nervensystems in den letzten Jahren erfahren hat. Ein Vergleich der früheren Auffassungen über die Nervenfunctionen mit den Resultaten neuerer Forschungen auf dem Gebiete der Anatomie, Pathologie und Physiologie des Nervensystems sowohl, wie der Chemie und Psychologie darf wohl unser Interesse erregen, denn er verräth den wahrlich erstaunlichen Aufschwung, den wir durch die Kenntniss der Wechselbeziehungen zwischen Zellthätigkeit und Geistesthätigkeit genommen haben. Im Alterthum wusste man noch kaum etwas von Gehirn und Rückenmark und erst nach jahrelangem speculativen Studium begann in dem griechischen wissenschaftlichen Geist etwas über die wahren Functionen des Nervensystems und über seine Beziehungen aufzudämmern. Plato war es, der zuerst die Beziehung und das Abhängigkeitsverhältniss zwischen Geistesthätigkeit und Nervenstructur nahe legte. Seine Aussagen konnten aber nur als eine Hypothese, als Vermuthung eines Philosophen gelten, und Aerzte seiner Zeit waren der Meinung, dass die Thätigkeit des Gehirns den Zweck hatte, „das Herz abzukühlen". Die Existenz peripherer Nerven, ihr Zusammenhängen mit der centralen Nervenmasse, endlich ihre Function als Saiten von sensiblen Eindrücken wurde Herophilos von Alexandrien ungefähr 300 v. Chr. bekannt. Galen war der erste, welcher das Gehirn als den fundamentalen Bestandtheil des Nervensystems und als Centrum willkürlicher Bewegung und Empfindung betrachtete. Die physiologische Theorie der Nerventhätigkeit wurde zuerst von Erasistratos formulirt. Diese Theorie wurde angenommen und fast tausend Jahre in den Schulen gelehrt. Nach Erasistratos ging die eingeathmete, in den Lungen verarbeitete Luft erst ins Herz über und von dort ins Gehirn, in dessen Ventrikeln sie sich in animalischen Geist verwandelte.

Digitized by Google

Es war den Methoden moderner Wissenschaft vorbehalten, die Thatsachen und Principien zu entdecken, welche der wahren Function der Nervenvorgänge zu Grunde liegen. Anatomische und mikroskopische Forschungen einerseits und physiologische Beobachtungen und Experimente andererseits haben viel Licht auf den Mechanismus und die Thätigkeit des Nervensystems geworfen.

Charles Bell entdeckte die motorischen und sensorischen Bahnen. Spätere Forscher haben die mannigfachen Bahnen und Functionen des Rückenmarks und einiger Basalganglien noch weiter unterschieden. Broca, Fritsch, Schiff, Luciani, Bastian, Hitzig, Horsley, Munk, Ferrier, Charcot, Goltz und Andere haben klar bewiesen, dass es specielle Centren in der Hirnrinde giebt, die verschiedenen motorischen und sensorischen Functionen entsprechen. So wurde die Theorie aufgestellt, dergemäss die Functionen localisirt sind und verschiedene Nervenapparate verschiedene Functionen verrichten.

Nachdem man es im Studium des äusserlichen Aussehens der grob localisirten Nervenstructur in Beziehung zu seinen Functionen zu einer grossen Vollkommenheit gebracht hatte, richtete sich die wissenschaftliche Forschung naturgemäss auf die Erkenntniss der Natur der Nervenelemente, der Zellen und ihrer Fortsätze. Nicht zufrieden mit dem, was oberflächliche histologische Beobachtung bietet, hat die Wissenschaft einen Versuch gemacht, in das verborgene Laboratorium der Zellactivität einzudringen. Dieser Versuch war nicht erfolglos. Die Structur sowohl wie die Function der Zelle wird uns durch das vereinigte Studium des Histologen, Pathologen, Chemikers und Physiologen offenbart und wird zu den psychischen Erscheinungen durch psychopathologische Experimente in Beziehung gebracht. Hat man einmal die gröberen Beziehungen zwischen den verschiedenen Veränderungen im Nervensystem und verschiedenartigen psychomotorischeu Erscheinungen, wie man sie in den vielen Formen von Nerven- und Geisteskrankheiten beobachtet, festgestellt, so wird ein sorgfältiges Studium der feinen und zarten Architektonik des Neurons und seiner Beziehung zur psychischen Thätigkeit die natürliche Folge sein. Cytologische Forschung im Allgemeinen und, wenn mir ein solcher Ausdruck erlaubt ist, psychocytologische Untersuchungen im Speciellen eröffnen eine neue Epoche in der grossen „Terra incognita" neurologischer und psychophysiologischer Vorgänge.

Neuere anatomische, pathologische und chemische Studien über die Zelle, individuell sowohl als in ihrer Beziehung zu anderen Zellen und Zellgruppen, haben gezeigt, dass die Protoplasmamasse nicht nur eine verwickelte und feine Structur hat, sondern auch, dass jeder ihrer

Digitized by Google

Bestandtheile eine specielle Beziehung zur Function sowohl in ihrer normalen als auch in ihrer krankhaften Thätigkeit besitzt.

Das Studium des Zellenlebens im gemeinschaftlichen Lichte der Chemie, Physiologie und schliesslich der Psychopathologie hat bereits eine neue Bahn für das Verständniss pathologischer Vorgänge eröffnet, denn es wird jetzt allgemein anerkannt, dass die wahre Natur von Krankheitsprocessen nur durch Studiren der feineren Architektonik und der zartesten Veränderungen innerhalb der Zelle selbst verstanden werden kann.

Während es richtig ist, dass ein grosser Fortschritt in der Erforschung der Zellenstructur gemacht worden ist, so ist nichtsdestoweniger bis vor Kurzem wenig oder gar nichts geschehen hinsichtlich des Studiums der zarten Veränderungen, welche zweifellos in der feineren Structur der Zellen vorhanden sind, wenn ihre Function zerstört worden ist. Die Wissenschaft von den Nervenkrankheiten muss sich indessen auf die innersten, in der Tiefe des Neurons verborgenen Processe gründen. Wir haben eine grosse Klasse von Krankheiten mit zweifellosen Zellstörungen, deren Symptome verschwinden, ohne Anzeichen von Zellveränderungen zu hinterlassen. Dann wieder giebt es eine andere Klasse, bei welcher die Zellfunction unwiderbringlich verloren geht und doch keine oder nur leichte mikroskopische Veränderungen zurückbleiben. In solchen pathologischen Zuständen, wie sie durch die acuten toxischen Krankheiten, Epilepsie, Fieberdelirium und dergleichen repräsentirt sind, und in den verschiedenen Formen von Geisteserkrankung hat mikroskopische Forschung bisher nicht vermocht, eine Erklärung der klinischen Erscheinungen zu geben.

Der Kern der Pathologie der Geisteskrankheit liegt in den feinen Veränderungen im Laboratorium der Körperzelle, vorausgesetzt, wie Dr. van Gieson richtig bemerkt, dass ein solches Studium nicht die Beziehungen des Nervensystems zu anderen einfacher construirten Organen des Körpers übersieht. Das gilt wahrscheinlich nicht nur für Zustände geistiger Erkrankung, sondern auch für Nervenkrankheit im Allgemeinen. So zeigt Dr. Ira van Gieson — Director des pathologischen Instituts der New-Yorker Irrenanstalten (Pathological Institute of the N.-Y. State Hospitals) —, dass in gewissen chronischen Krankheiten, bei welchen die degenerirten Faserzüge bisher allein für die Ursache motorischer Krankheitserscheinungen angesehen wurden, der primäre pathologische Process in der Zelle selbst stattfindet. Ebenso hebt Dr. van Gieson hervor, dass in der Tabes dorsalis „die wirkliche Ursache der Krankheit eine chronisch-toxische Cytoclasis des Spinalganglions ist, dass dagegen die Läsion der Hinterstränge des Rückenmarks ein secundäres Erzeugniss sei, eine Anpassung der Neuroglia,

Digitized by Google

die Lücken auszufüllen, welche durch den Tod der Achsencylinder dieser zerstörten Ganglienzellen verursacht wurden." In ähnlicher Weise konnte van Gieson durch cytologische Studien bei Neuritis nachweisen, dass die primäre Ursache der Degeneration der Fasern in der Erkrankung der Zellen der Vorderhörner liege, die als „toxische" parenchymatöse Degeneration zu denken sei. So finden wir bei der cytologischen Forschung die Tendenz, der Stoffwechselthätigkeit im Innern der Körperzelle eine grössere Wichtigkeit beizumessen.

Der Parallelismus zwischen Symptomencomplex und feinen pathologischen Zellveränderungen scheint uns im Stich zu lassen beim Studium einer grösseren Klasse von Krankheiten, während klinische Erscheinungen, obwohl sie schwere pathologische Störungen andeuten, trotzdem dem Pathologen absolut negative Resultate geben und in der That durch die beinahe plötzliche Wiederherstellung unter richtiger Behandlung anzeigen, dass die Zellveränderungen unmöglich degenerativen, organischen Charakters gewesen sein konnten. Bis jetzt sind durch den Missbrauch des Ausdrucks „functionell" grosse Verwirrung und Missverständnisse erwachsen; functionelle Neurosen und Hysterie sind durcheinander gemischt und zweideutig gebraucht worden. Auf eine rationelle Auffassung von Freilassung oder Liberation von Energie, gefolgt von Veränderungen innerhalb des Zellkörpers und seiner Fortsätze, welche die Integrität des Zellelements und seiner Beziehung zu anderen Zellen afficiren, hat Dr. Boris Sidis, „Associate in Psychology and Psychopathology" im pathologischen Institut der New-Yorker Staatsirrenanstalten, eine Theorie ausgearbeitet, welche meiner Ansicht nach viel Licht auf diesen Gegenstand wirft.

Im Allgemeinen hat man als functionelle Krankheiten bisher diejenigen betrachtet, bei welchen keine Structurveränderungen nachgewiesen werden konnten. Die Arbeiten des Chemikers, Physiologen, Pathologen und Psychopathologen bezüglich der Analyse der Zellveränderung, als Ganzes aufgefasst, lassen die Ganglienzelle als ein Laboratorium chemischer und physikalischer Thätigkeit mit den sie begleitenden Erscheinungen psychischer und motorischer Energie erscheinen; sie zeigen in klarer Weise, dass perverse oder mangelhafte Function von feineren Veränderungen abhängt, als jenen in die Augen fallenden, wie sie durch das Mikroskop dem Auge des topographisch-descriptiven Pathologen enthüllt werden. Jetzt, da die physikalische Seite der Zelle, ihre Morphologie, so erfolgreich nach neuen Gesichtspunkten erforscht wird, ist die psychische Phase der Gehirnthätigkeit stark in den Vordergrund getreten. Unter der sorgfältigen Beobachtung experimenteller Forschung in der Psychopathologie wirft das Studium geistiger Processe Licht auf die physiologische Thätigkeit der Zelle und die sie

Digitized by Google

begleitenden psychischen Processe. Als Schlüssel zum Verständniss normaler und krankhafter Nerventhätigkeit mit den entsprechenden correlativen psychomotorischen Manifestationen kommt eine Wissenschaft, welche vermittelst experimenteller Forschung dem Schatze der Wissenschaft eine Menge ungemein wichtiger Data und Gesetze zugefügt, hat. Ich meine hier die Psychologie und Psychopathologie.

Gerade aus der Natur der geistigen Processe in ihren normalen und pathologischen Thätigkeiten lässt sich ersehen, dass wir die pathologischen Zustände, welche functionellen Erscheinungen zu Grunde liegen, tiefer als die äussere mikroskopische Forschung suchen müssen.

Unsere Kenntniss des intercellulären Mechanismus in seinen verschiedenen Thätigkeitsphasen muss mit dem Studium geistiger Manifestationen in Beziehung gebracht werden. Man muss zugeben, dass geistige Erscheinungen nicht vom Sectionstisch und Sectionssaal aus allein studirt werden können, sondern dass Hand in Hand damit experimentelle Arbeit über die gesunde und krankhafte psychomotorische Functionen gehen muss. Die Wissenschaft, welche sich mit den normalen und krankhaften Erscheinungen des Geisteslebens beschäftigt, kann uns allein die Mittel zur Erforschung in der Richtung wissenschaftlicher Untersuchung zur Hand geben. Wundt, James, Bain, Münsterberg, Ribot, Janet, Binet, Sidis, Baldwin, Kraepelin u. A. haben bedeutend zur Förderung der Wissenschaft beigetragen, welche verspricht, den Pfad für das Verständniss der Beziehungen physiologischer Function und geistiger Thätigkeit zu eröffnen.

Die psychopathologische Methode des Studiums krankhafter Zustände ist, von diesem Gesichtspunkte aus betrachtet, speciell werthvoll. Sie ist insbesondere für Neurologie und Psychiatrie von grosser Wichtigkeit. Der ungeheure Werth einer richtigen Auffassung pathologischer Zustände unter krankhaften psychischen Bedingungen und ihrer Beziehung zur Behandlung wird am besten durch solche Fälle illustrirt, von denen ich einige kurze Beispiele geben will, die in neuerer Zeit im pathologischen Institut der New-Yorker Staatsirrenanstalten studirt und behandelt worden sind.[1])

Geistige Erscheinungen können nicht durch Untersuchung der

1) Experimentelle Untersuchungen, welche Dr. Boris Sidis und ich am pathologischen Institut der New-Yorker Staatsirrenanstalten auf pathologischem Gebiete ausgeführt haben, setzten Dr. Sidis in Stand, die fundamentalen Gesetze und Principien aufzubauen, welche den verschiedenen Erscheinungen der Pathologie im Allgemeinen und des Nervensystems im Besonderen zu Grunde liegen, ebenso wie die Principien, worauf die Therapie bisher unbewusst basirte. Diese werden bald in den „Archives of Neurology and Psychopathology" erscheinen.

Digitized by Google

Nervenstructur allein studirt werden. Das Studium physiologischer Nervenprocesse kann unmöglich isolirt bleiben, es muss zu psychologischen Erscheinungen in Beziehung gebracht werden. Geistige Processe oder vielmehr cerebrale Functionen von der physiologischen Seite und geistige Thätigkeit von der rein psychologischen bilden zwei Kategorien von sehr verschiedenen Phänomenen, die trotzdem concomittiren und gegenseitig von einander abhängen. Eine „Wissenschaft des Geistes", gegründet auf psychophysiologisches Studium, zugleich mit anatomischen und pathologischen Daten, wird eine Psychopathologie aufbauen, welche eventuell Neurologie und Psychiatrie amalgamiren und als eine bestimmte Wissenschaft mit bestimmten Gesetzen und Principien erscheinen wird. Während Chemie, Physiologie, Anatomie und Biologie einerseits uns über den Mechanismus und die Thätigkeit der Zelle als ein Individuum und auch als eine functionelle Einheit im ganzen Nervensystem belehren, machen uns andererseits experimentelle Psychologie und Psychopathologie mit den zugehörigen psychischen Manifestationen bekannt.

Besonders Psychopathologie, gestützt auf experimentelle Untersuchung, ist in ihren Resultaten weitgreifend und von ungeheuerer praktischer Bedeutung. Für die Differentialdiagnose zwischen den sogenannten functionellen und organischen Störungen in den verschiedenen Formen der Amnesie z. B., sowie auch bei therapeutischen Maassregeln haben die psychopathologischen Methoden schon ein neues Licht auf die bisher dunkle Seite medicinischer Wissenschaft geworfen.

Den ausgezeichneten Arbeiten, welche schon im pathologischen Institut der New-Yorker Staatsirrenanstalten, speciell in den Abtheilungen der Psychologie und Pathologie geleistet wurden, verdankt die Medicin hervorragende Resultate, welche durch die experimentellpsychologischen Beobachtungen an klinischen Fällen und ihre Ergebnisse mit dem Studium neurologischer Wissenschaft in Einklang gebracht werden. An dem Institut ist kürzlich der Erforschung functioneller Krankheiten specielle Aufmerksamkeit geschenkt worden und das Studium pathologischer Fälle unter verschiedentlich modificirten und inducirten Bedingungen hat erstaunliche Resultate für die Wissenschaft und die Therapie erbracht. Das psychologische Experiment auf dem Gebiete des Studiums des Unterbewussten („subconscious") oder secundären Bewusstseins in mehreren sehr wichtigen pathologischen Fällen, vorzüglich dem des Pfarrers T. C. Hanna, über den unten weiter berichtet wird, hat Thatsachen geliefert, welche ein neues Licht auf den Gegenstand werfen und in der That unser Verständniss der verschiedenen Erscheinungen functioneller Krankheiten bedeutend erhöhten.

Digitized by Google

Dr. Boris Sidis giebt uns in seinem kürzlich veröffentlichten Werk den Schlüssel zum Mechanismus nervöser und psychischer Thätigkeit und zur Natur psychischer Phasen mit den bezüglichen physiologischen Processen. Entsprechend den geistigen Processen von Association und Aggregation psychischen Inhalts in einer Synthese von Momentbewusstsein (moment consciousness) und den Formen des Einheits- und Momentbewusstseins in Synthesen höherer und höherer Einheiten findet Sidis die physiologisch associative Thätigkeit von Zellgruppen, Systemen, Gemeinden (communities). Der umgekehrte Process hat sein Correlat in der Retraction oder Contraction der Associationsneurone in den corticalen Associationsfeldern. Retraction des Associationsneurons, welche das Gleichgewicht der Association von Zellgruppen, Systemen etc. dissociirt oder stört, ist selbst die Folge des Processes einer Erschöpfung der Zellenergie[1]).

Hier liegt der Schlüssel zu den geheimen psychopathischen Zuständen, Nervenzellen mit concomitirendem psychischen oder Momentinhalt (moment content) kommen vermittelst ihrer feinen Endfortsätze in Berührung mit anderen Nervenzellen, die einen ähnlichen psychischen Inhalt haben. Diese Association von Zellen bildet eine Gruppe, deren psychologische Function eine begleitende geistige Thätigkeit besitzt, welche irgend eine Form von psychischer Synthese oder von Momentbewusstsein (moment consciousness) hervorruft. Vermittelst Associationsfasern werden die Gruppen in Systeme organisirt, die Systeme in Gemeinden, die Gemeinden in Haufen (clusters), die Haufen in Constellationen, und jedes der höheren complexeren Aggregate ist durch seine steten Associationsfasern vollkommen organisirt. Die Combinationen von Gruppen in Systeme und dieser in Haufen (clusters) und Constellationen vermittelst Associationsfasern haben als psychische Correlate mehr und mehr complexere Formen geistiger Synthese. So wird Momentinhalt in der Einheit von Momentbewusstsein synthesirt, und das letztere wird seinerseits wieder in höhere Einheiten synthesirt. Die Unstabilität wird um so grösser, je mehr die Complexität sich vermehrt, so dass sie in den höchsten Formen geistiger Synthese am grössten gefunden wird.

Im umgekehrten Verhältniss zur Complexität und deshalb Unstabilität der Zellsysteme steht ihr Vermögen, der Zerstörung durch

1) Die weiteren Details der weitumfassenden Theorie von der Zellerschöpfung und Wiederherstellung, eine Theorie, nach welcher pathologische Krankheitserscheinungen progressiver Stadien einen continuirlichen, zu schliesslicher Auflösung des Neurons führenden Process bilden, werden von Dr. Sidis und Dr. van Gieson in einem Artikel, betitelt „Neuronenergy and its concomitant psychomotor manifestations", ausgearbeitet werden.

Digitized by Google

schädliche Reize zu widerstehen, ob nun diese toxischer Natur seien, wie z. B. Gift, oder mechanischer Natur, wie z. B. Trauma, oder psychischen Charakters, wie z. B. starke Emotion. Mit der Erhöhung der Intensität des schädlichen Reizes kann die Disaggregation oder der Zerfall tiefer und tiefer greifen, indem mehr und mehr stabile Associationen afficirt werden. Der psychische Inhalt indessen, obwohl von der Verbindung mit dem übrigen psychischen Inhalt ausgeschlossen, verschwindet bei functioneller Spaltung (disunion) nicht mit der Auflösung des Systems. Der Inhalt besteht fort in einer einfacheren Form, in einer weniger complexen Zellassociation; die Dissolution ist von functionellem Charakter. Die Associationsfasern, welche Gruppen, Systeme, Gemeinden, Haufen und Constellationen bilden, erfahren eine Contraction. „Die feineren Fortsätze der Nervenzellen, die Dendriten oder die Endkämme oder die Collateralen, welche diese Dendriten berühren, retrahiren sich und hören auf, in Contact zu kommen." (Sidis, „Psychology of Suggestion".) Dies gilt nur für die höheren Centren in den Associationsfeldern, nicht aber für die niederen Centren, wo die Gruppen fest in functionirende Systeme organisirt sind. Diese System-Disaggregation von Zellaggregaten bildet selbst ein Stadium in einem continuirlichen Process von Erschöpfung von Zellenergie im Process der Neurondegeneration. So führte Sidis in seiner Auffassung von der geistigen Synthese in ihrer Beziehung zu der Thätigkeit der Associationszelle, indem er physiologische und psychologische Thatsachen zusammenstellte, in die medicinische Wissenschaft eine wahrlich exquisite Erklärung von bisher dunklen psychischen Erscheinungen ein. Er giebt uns den Schlüssel zur unterbewussten Thätigkeit (subconscious activity) und ihrer psychophysiologischen Beziehung zu den verschiedenen Formen von sogenannten functionellen Störungen. Dieser dissociative Process von Zellaggregaten ist nach Sidis rein functionell, bis der Zellkörper selbst von molecularer Veränderung ergriffen wird; von nun an wird der Process organisch.

Die Untersuchungen von Apathy, welcher behauptet, die Continuität von Nervenorganisation nachgewiesen zu haben, ergeben keineswegs einen Einwand gegen die Annahme dieser Theorie. Apathy's Behauptungen mögen für die niedrigen wirbellosen Thiere gelten, aber es giebt positive Beweise dafür, dass dies keineswegs der Fall ist für das cerebrospinale System bei den Wirbelthieren und speciell bei den Associationsfeldern des Menschen. Eine weitere Erklärung überdies wird von Dr. van Giesen in einer Arbeit erscheinen.

In den vielfachen Formen functioneller Störungen treffen wir auf diese psychophysiologische Disaggregation, das Gegentheil von Entwicklung oder Synthese. Das psychische Correlat des physiologischen

Digitized by Google

Processes der Disaggregation ist die geistige Dissociation von „Momentbewusstsein".

Auf dem Process von Association und Dissociation des Zellsystems fussend, finden wir eine rationelle, greifbare und wissenschaftliche Erklärung der verschiedenen Formen functioneller Krankheiten, eine Erklärung, die uns hilft, klar zwischen functionellen und organischen Nervenkrankheiten zu unterscheiden. Jene Fälle, in welchen der Process der Dissolution die Systeme der Associationsneurone afficirt, Retraction und dadurch die Erscheinungen der Dissociation hervorrufend, wollen wir als zu den psychopathischen Krankheiten gehörig bezeichnen. In dieser Gruppe werden wir jene grosse Klasse finden, welche man bisher unter den vagen Bezeichnungen Hysterie, functionelle Neurosen, Neurasthenie u. s. w. hat passiren lassen. Wichtige Methoden zur Prüfung dieser Zustände wurden von Janet, Binet, Sidis und Anderen ausgearbeitet. Jene Fälle, in welchen das Freilassen der Energie des Neurons, mit anderen Worten Disaggregation und Dissociationsprocess, tiefer gegriffen und die Zelle selbst afficirt haben, wollen wir als neuropathische bezeichnen. Bis zu diesem Punkt hat der schädigende Reiz Dissociation in den Molekülen der Cytolymphe hervorgerufen, aber die Dissolution ist nicht weit genug gegangen, um Wiederherstellung auszuschliessen. Unter die neuropathischen Krankheiten würden wir natürlich solche wie Paralysis agitans, Epilepsie, Chorea etc. einreihen. Wenn nun der Process tiefer gegangen ist, die Zelle selbst zerstörend, ist Restitutio ad integrum nicht mehr möglich, und wir haben das Niveau der organischen Krankheiten erreicht. Der Disaggregationsprocess ist in den der Destruction, der Disintegration der Zelle übergegangen, welche Dr. van Giesen Cytoclase nennt. Auf diesen Process von Freiwerden oder Liberation und Wiederherstellung von Neuronenergie und die ihn begleitenden psychomotorischen Erscheinungen gründet Sidis die Theorie, dass alle Krankheiten Stadien eines continuirlichen pathologischen Processes von Liberation und Wiederherstellung von Zellenergie bilden. Dieser eine continuirliche pathologische Process verursacht in seinem Verlaufe eine Reihe krankhafter Erscheinungen, mit den psychopathischen beginnend, auf einem tieferen Niveau den neuropathischen, von denen beide functionell sind und mit dem Fortschreiten des Freilassens von Energie endlich die Ebene des organischen erreichen.

Der Process psychophysiologischer Disaggregation liegt den unterbewussten Erscheinungen zu Grunde. In der Thätigkeit des unterbewussten Lebens haben wir den Schlüssel zu manchen functionellen Krankheiten, wie Hysterie und functionelle Amnesie, vielleicht auch zu einigen Formen von Irrsinn. Das Studium des Unterbewussten

Digitized by Google

durch psychologische experimentelle Methoden hat wichtige Resultate und Enthüllungen bezüglich der geistigen Thätigkeit und des Bewusstseins ergeben.

Die Anwendung der Methode und Principien der Experimentalpsychopatholgie in der Differentialdiagnose und der Behandlung gewisser Nervenkrankheiten ist zweifellos eine Errungenschaft von gewaltigem Werthe für den Arzt im Allgemeinen, speciell aber für den Neurologen. Als Aerzte sind wir häufig vor das sehr schwierige Problem gestellt, zwischen einfachen Functionsstörungen und Erkrankungen organischer Natur zu unterscheiden. Nicht selten müssen wir auch psychopathische Erscheinungen von dem Gesammtbild der functionellen und organischen Elemente eliminiren. Als Beispiele mag man die Gleichartigkeit gewisser klinischer Erscheinungen in einigen bekannten psychopathischen Erkrankungen und anderer zeitweise genau identischer Symptome organischer Krankheiten, wie Syringomyelie, multipler Sklerose, Myelitis und der verschiedenen Lähmungen, anführen. Der unten erwähnte Fall Hanna wird klar beweisen, dass die medicinische Wissenschaft sich in den Besitz feiner Unterscheidungsmittel setzen muss, um den Charakter mancher Formen von Aphasie, Amnesie u. s. w., die nicht allein durch locale Störungen der Gehirnsubstanz, sondern auch in Folge lediglich functioneller oder psychopathischer Störungen eintreten, erkennen zu können. In psychopathischen Erkrankungen mag das Functionscentrum im Gehirn mit der ihm innewohnenden geistigen Thätigkeit in Folge der Retraction des Associationsneurons derart von der physiologischen Verbindung mit anderen Centren abgeschnitten werden, dass das psychische Element nicht den grossen Strom bewusster Thätigkeit erreichen kann. So finden wir bei den psychischen Ursachen entstammenden Lähmungen (psychomotorische Lähmungen), Amnesie, Aphasie u. s. w., Erscheinungen, die ebenso ernster Natur und ebenso zu beachten sind, als wenn diese Leiden rein organischer Natur wären.

Um den immensen praktischen Werth der psychopathischen Experimentalmethode bei der Diagnose functioneller Krankheiten zu illustriren, werde ich hier einiger Fälle Erwähnung thun, die in letzter Zeit von mir im psychopathologischen Laboratorium des pathologischen Instituts beobachtet worden sind. Einer der bemerkenswerthesten derselben ist der des Pastors Thomas Carson Hanna in Plantsville, Conn. Derselbe stürzte am 15. April 1897, als er das Pferdegeschirr in Ordnung zu bringen versuchte, von seinem Wagen und fiel auf den Kopf. Als er zwei Stunden später im Hause eines Freundes das Bewusstsein wiedererlangte, hatte er alle Erinnerung an sein früheres Leben verloren. Er war genau wie ein neugeborenes Kind, das zum ersten Male

Digitized by Google

seine Augen auf die es umgebende Welt richtet. Er hatte jedes Vermögen, sich selbst zu bewegen, verloren, ebenso das Bewusstsein seines eigenen Ichs. Er hatte keine Idee, dass eine äussere Welt existire. Er kannte weder Objecte, ob nah oder fern, noch Zeit oder Raum. Es fehlte ihm jedes Verständniss für gesprochene oder geschriebene Sprache, auch konnte er sich nicht mehr durch Worte oder auf andere Weise ausdrücken. Er wusste absolut nichts von einem früheren Leben und hatte keine Erinnerung an Personen, Plätze oder frühere Zeiten. Er hatte sogar das Essen und Gehen verlernt. Als ich ihn etwa fünf Wochen nach dem Unfall sah, hatte er in Folge guter Instruction und Anleitung sich wieder einen ziemlich umfangreichen Wortschatz angeeignet. Von Latein, Griechisch oder Hebräisch etc., mit welchen Sprachen er sehr vertraut gewesen war, hatte er noch kein Wort wieder gelernt. Die Intelligenz des Mannes und das Vermögen, etwas Gelerntes zu behalten, schienen besser zu sein, als vor dem Unfall. Die Natur dieses Falles setzte mich in ziemliche Verlegenheit, mehr aber noch die Frage, wie ihn wieder in sein früheres Selbst zurückzuversetzen. Mittelst einer sorgfältigen klinischen Untersuchung gewann ich die Ueberzeugung, dass eine grobe Läsion der Gehirnmasse ausgeschlossen sei. Eine Consultation mit Dr. Boris Sidis, sowie eine experimentelle Untersuchung bewiesen zur Evidenz, dass Alles, dessen sich der Patient bei vollem Bewusstsein nicht erinnern konnte, ihm in den niederen, nicht continuirlichen Stadien des Unterbewusstseins wieder kam. Mittels anderer psychopathologischer Methoden, die von Dr. Sidis gebraucht wurden, konnten diese im Unterbewusstsein hervortretenden Erinnerungsvorgänge auch in Perioden, die Sidis als „hypnoidische" und „hypnoidale" bezeichnet, hervorgerufen werden. Diese Perioden wurden nicht mittelst der Hypnose zuwege gebracht. Thatsächlich konnte der Patient überhaupt nicht hypnotisirt werden. Als Kliniker möchte ich zufügen, dass die grosse Wichtigkeit dieser Methoden mir bei der Beobachtung des Falles in schlagendster Weise vor Augen geführt ward. Dr. Sidis benutzte psychopathische Experimentalmethoden, die sowohl bei der Diagnose wie auch bei der ferneren Behandlung noch häufig von uns angewandt wurden.

Im Laufe dieser Behandlung, welche sich hauptsächlich auf psychische und physiologische Reizungen gründete [1]), entwickelte sich ein Zustand des doppelten Bewusstseins oder der Doppel-Persönlichkeit.

---

1) Eine vollständige Darstellung des Falles mit allen Experimentaldetails wird in einer von Dr. Sidis und mir gemeinschaftlich verfassten Abhandlung in den „Archives of Neurology and Psychopathology" erscheinen.

Digitized by Google

Das Ich der einen Periode wusste nichts von der Persönlichkeit der anderen. Die beiden Perioden, welche anfänglich durch einen Zeitraum vollständiger Amnesie von einander getrennt waren, krystallisirten sich nach und nach zu einem synthetischen Ganzen. Der Patient wurde dadurch vollständig hergestellt und ist jetzt im Genuss von Allem, was er in seinem Leben gelernt und erfahren haben mag. Die Untersuchung und Behandlung des Falles wurden von Dr. Sidis und mir im pathologischen Institut des N.-Y. Hospitals geführt. Den dort vorhandenen Einrichtungen verdanken wir hauptsächlich die reichlichen Gelegenheiten für experimentale Arbeiten.

Unter anderen Fällen von Functionsstörungen, welche in dem genannten Institut untersucht und behandelt wurden und welche aufs Neue den Vortheil der psychopathologischen Methoden darthun, möchte ich folgenden, von Dr. Sidis und mir beobachteten Fall erwähnen. Die Patientin R. J. war einige Jahre lang unter Beobachtung von einem hervorragenden Neurologen hier in New-York gewesen und von einigen competenten Aerzten untersucht worden. Das Mädchen war von entschieden neurotischem Temperament. Ihre Symptome, sowohl die motorischer wie auch die sensorischer Natur, zeigten eine ungewöhnliche Charakteristik, mit so viel neuen Momenten und so wenig einer Definition zugängig, dass eine Differentialdiagnose zwischen functionellen oder psychopathischen Störungen und einer Läsion organischen Ursprungs für die Herren, die den Fall untersuchten, unmöglich war. Mittelst Anwendung psychopatischer Methoden war es möglich, zwei abgegrenzte Symptomgruppen, eine psychopatischen Ursprungs, eine andere zweifellos auf organische Umstände zurückzuführende, zu unterscheiden. Die krankhaften Erscheinungen, welche psychischer Dissociation oder Disaggregation zugeschrieben werden mussten, verschwanden in Folge der Behandlung.

Ein anderer Fall, bei welchem eine Beschränkung des Gesichtsfeldes und periodische Tobsuchtsanfälle bemerkt wurden, Dora F., der ebenfalls durch functionelle Ursachen herbeigeführt worden war und bei welchem die Erscheinungen automatischen Schreibens und verschiedene Phänomene der Dissociation auftraten, wurde in dem Institut von Dr. Sidis und Dr. White vom Binghamton Staats-Hospital ebenfalls erfolgreich behandelt.[1])

Der Fall vollständiger Amnesie mit doppeltem Bewusstsein, wie in dem Falle Pastor T. C. Hanna oben gezeigt, ist von besonderer Wichtigkeit; er ist einzig dastehend in den Annalen der Medicin, er ist, mit

1) Eine detaillirte Beschreibung wird in den „Archives of Neurology and Psychopathology" erscheinen.

Digitized by Google

vielleicht einer Ausnahme, der einzige Fall von vollständiger Amnesie mit Doppel-Bewusstsein, der bisher berichtet ist. Diese Ausnahme bildet der von Weir Mitchell berichtete Fall von Mary Reynolds. Dr. Mitchell hat indessen den Fall nicht selbst beobachtet, der Bericht ist nicht auf Grund eigener Anschauung geschrieben und wurde erst hundert Jahre, nachdem der Fall beobachtet worden war, verfasst. Alle anderen ähnlichen Fälle stellen den Typus der nicht vollständigen Amnesie dar. Janet, der sein ganzes Leben dem Studium functioneller Krankheiten gewidmet hat, erklärt, er habe nie einen Fall vollständiger Amnesie mit doppeltem Bewusstsein beobachtet. Azam's berühmter Fall Falida X. zeigt lediglich unvollständige Amnesie. Es ist noch besonders darauf hinzuweisen, dass in keinem früher berichteten Falle vollständiger Amnesie mit der Erscheinung des Doppel-Bewusstseins eine vollständige Heilung erzielt worden ist. In keinem der bisher berichteten Fälle war die Möglichkeit vorhanden, das Auftreten oder die Entwicklung des Doppel-Bewusstseins vorauszusehen. Ribot sagt in seinem Buch „Krankheiten des Gedächtnisses": „Beobachtungen haben noch nicht erwiesen, dass diese Kluft durch directe Erinnerung je überbrückt wird. So sind zwei Möglichkeiten denkbar: entweder sind die früheren Zustände verwischt oder, falls die früheren Zustände conservirt sind, ist das Vermögen, sie durch Association mit der Gegenwart wieder zu beleben, zerstört worden. Es ist unmöglich, arbiträr zwischen diesen beiden Hypothesen zu entscheiden". Die Experimentaluntersuchung in dem Fall Hanna zeigt zur Evidenz, dass die zweite, die Dissociationshypothese, die correcte ist. In unserem Falle Hanna wussten wir positiv, dass Doppel-Bewusstsein im Laufe der Behandlung beobachtet werden würde. Thatsächlich lag der ganze Verlauf des Falles klar vor uns, sobald Beobachtung und Versuche uns die wahre Natur der Erkrankung und ihren functionellen und psychopathischen Charakter enthüllt hatten; sobald uns das Vorhandensein früherer Erinnerungen, die zwar auf der Oberfläche des Stroms bewusster Thätigkeit nicht erschienen, aber dem Ich unbekannt in den Tiefen der Regionen des Unterbewusstseins schlummerten, offenbart wurde. Der wahre Charakter des Falles wurde durch verschiedene Methoden, die alle auf Herausbringen und Kräftigung der Erinnerungen des unterbewussten Zustandes hinausliefen, klar festgestellt.

Indem wir Sidis' Theorie von der psychophysiologischen Beschaffenheit der geistigen Thätigkeit im Allgemeinen und des Bewusstseins und Unterbewusstseins im Besonderen acceptirten, war der Gang der Ereignisse, da die psychopathische Natur des Falles klar zu Tage lag, leicht vorauszubestimmen. In der Folge wurde die Richtigkeit

Digitized by Google

der Theorie durch die beobachteten Vorgänge erwiesen, die Diagnose fand einen festen Rückhalt und der immense Nutzen von experimentellen Methoden in der Diagnose sowohl, wie in der Behandlung wurde demonstrirt.[1]) Die Resultate, welche während der Beobachtung des Falles erlangt wurden, sind nach meiner Meinung von beträchtlichem praktischen Werth und von grosser Bedeutung für die neurologische und psychiatrische Wissenschaft. Meiner Ansicht ist nie in der klinischen Praxis ein Fall beobachtet worden, der eine solche Verschiedenartigkeit der Manifestationen und so günstige Vorbedingungen für wissenschaftliche Beobachtungen zeigte, wie dieser. Das Studium desselben giebt uns einen Schlüssel für das bessere Verständniss mancher Fälle, die bisher als jenseits wissenschaftlicher Untersuchung liegend betrachtet wurden.

Doppeltes Bewusstsein ist thatsächlich lediglich eine Form von Amnesie. Sidis bezeichnet in dem Kapitel[2]) „Typen von Amnesie" das Doppelbewusstsein als „alternirende Amnesie". Vom klinischen Standpunkt aus betrachtet, gehört Amnesie in jeder Form in das Gebiet aphasischer und apraxischer Zustände. Bis jetzt wurde das Phänomen des Doppelbewusstseins als unlösbar betrachtet. Die Wissenschaft, welche die dabei in Betracht kommenden Fragen so schwierig und so verschiedenartiger Natur fand, gab die Forschungen in dieser Hinsicht auf, an der Entdeckung des Schlüssels zu diesen Geheimnissen verzweifelnd. Die bisher berichteten Fälle sind hauptsächlich zur Unterhaltung des lesenden Publikums berichtet worden.

Das grosse Interesse, welches der Fall Hanna erweckt, liegt darin, dass die Erscheinung des Doppelbewusstseins, die bisher als ausserhalb des Gebietes wissenschaftlicher Forschung liegend betrachtet wurde und mit anscheinend undurchdringlichem Geheimniss umgeben war, hier vorausgesehen und erwartet wurde.

Das Studium des Falles und der mit ihm verknüpften Umstände nahm als Grundlage Sidis' Theorie der psychophysiologischen Beschaffenheit der Geistesthätigkeit, des Mechanismus des Bewusstseins und des Unterbewusstseins. Diese Theorie hat den Vorzug, sowohl physiologische, wie auch pathologische geistige Vorgänge zu berücksichtigen. In Wirklichkeit können die bei einer krankhaften Geistesthätigkeit zu beobachtenden Erscheinungen als echt physiologische bezeichnet werden, da eine pathologische Thätigkeit lediglich als eine physiologische Function, die besonderen Verhältnissen unterliegt und

---

1) Die Methoden werden in einer gemeinsamen Arbeit von Dr. Sidis und mir in den „Archives of Neurology and Psychopathology" erläutert.

2) s. „Psychology of Suggestion". Cap. XXIII.

Digitized by Google

daher abnormale Beziehungen zeigt, betrachtet werden kann. Sidis sucht, meiner Ansicht nach mit Recht, durch das Studium psychopathologischer Processe über normale psychophysiologische Vorgänge Licht zu verbreiten. Durch das Studium psychopathologischer Erscheinungen werden wir mit dem normalen psychophysiologischen Processe bekannt werden, genau so, wie die Natur und die Functionen des Centralnervensystems zum grossen Theil durch das Studium pathologischen Materials bekannt wurden. Psychische Thätigkeit, ganz gleich, ob gesund oder krank, weist stets denselben Charakter auf, ihre Elemente bleiben gleich, nur die Verhältnisse ändern sich. Fälle, wie der des Pastors Hanna, sind lediglich ungewöhnliche Beispiele von Zellendisaggregation und psychischer Dissociation. Diesem Process der Zellendisaggregation mit der concomitirenden psychischen Erscheinung der Dissociation des Momentbewusstseins auf der einen Seite und der Synthese auf der anderen unterliegt die Erscheinung des Bewusstseins und des Unterbewusstseins mit der vielfache Verschiedenheiten zeigenden Symptomatologie. Bei Amnesie und allen functionellen oder psychopathischen Erkrankungen mit ihren psychomotorischen Defecten, bei welchen Krankheitszuständen vorhandenes geistiges Material beim echten Bewusstsein ignorirt wird, zu welchem Grade es auch sei, ob einfache psychische Monoplegie oder vollständige Amnesie mit Doppel- oder Multipelbewusstsein, resultiren in einer Dissociation, einer Zerspaltung geistiger Momente, einer Disaggregation synthetischer Momente von denen, die nicht in jener besonderen Synthese einbegriffen waren, die für den Augenblick das Ich des Patienten ausmachen. Alle Grade und Formen von Amnesie, Anästhesie und überhaupt aller psychomotorischen Manifestationen hängen nach Sidis' Theorie ab von der Natur und dem Grade dieser psychophysiologischen Dissociation oder Disaggregation der Momentbewusstseins-Zustände.

Diese psychophysiologische Dissociationstheorie und ihre Beziehungen zu Fluctuationen der Neuron-Energie, wie diese Theorie von Sidis ausgearbeitet, angewandt und als correct erwiesen wurde, verspricht Licht über diesen bisher noch sehr dunklen Zweig der Neurologie zu verbreiten. Die praktisch vorgeführten methodischen Experimente in der Psychopathologie lassen die Nothwendigkeit klar erkennen, die Principien der Psychopathologie, Neurologie und Psychiatrik einander näher zu bringen, ein Ziel, welches das pathologische Institut des New-Yorker Hospitals anstrebt.

Digitized by Google

XVI.

Ein weiterer Beitrag zur Kenntniss der sog. Pseudosklerose.

Von

Prof. Dr. A. Strümpell

in Erlangen.

In meiner Arbeit „über die Westphal'sche Pseudosklerose“ [1]) habe ich auf S. 134 und 138 einen Patienten erwähnt, dessen Krankheitssymptome so ähnlich den Symptomen des dort beschriebenen Falles P. W. waren, dass ich schon zu Lebzeiten der beiden Kranken immer an eine gleichartige Erkrankung derselben denken musste. Bei beiden Kranken wurde Anfangs das Bestehen einer multiplen Sklerose angenommen. Als aber der erste Fall zur Section kam und sich statt der erwarteten multiplen Sklerose ein anscheinend normales Centralnervensystem vorfand, hatte ich sofort auch bei dem zweiten Kranken das Bestehen einer derartigen „Pseudosklerose“ angenommen. Inzwischen ist nun auch dieser zweite Kranke in der hiesigen Kreis-Irrenanstalt gestorben. Durch die Freundlichkeit des Herrn Directors, Dr. Würschmidt, war es mir möglich, das Rückenmark und Gehirn zu untersuchen und die Abwesenheit aller sklerotischen Herde festzustellen. Der Fall gehört also sicher wiederum zur „Pseudosklerose“ und verdient deshalb hier eine nähere Mittheilung.

J. Roth, Schreiner aus Bruck bei Erlangen, geboren April 1868. Aufgenommen in die Erlanger medicinische Klinik zum ersten Mal am 22. Februar 1893, gestorben in der Erlanger Kreis-Irrenanstalt am 24. August 1898.

Hereditäre Verhältnisse von Belang trotz genauen Befragens nicht in Erfahrung zu bringen. Die Mutter lebt noch und ist gesund, der Vater soll an einem „Nervenfieber“ nach dreimonatlicher Krankheit gestorben sein. — Pat. hat die Schule in Bruck besucht, hat immer „ein wenig schwer gelernt“, nur im Kopfrechnen war er stets gut. In seinem 13. Lebensjahre wurde er Schreinerlehrling und hat bis kurz vor Weihnachten 1892 als Schreiner gearbeitet. Bis zu dieser Zeit war er stets gesund und kräftig. Von einer luetischen Infection ist nichts bekannt.

Ende December 1892 erkrankte er ziemlich plötzlich ohne bekannte Ursache. Als er Morgens aufstehen wollte, konnte er nicht ordentlich gehen. „Ich wollte vorwärts, aber die Macht hat mich nicht gelassen“. Er klagte über Schmerzen in den Gliedern und Kopfweh. Nach Aussage des behandelnden Arztes bestand kein Fieber und war überhaupt keine sichere

1) Diese Zeitschrift. Bd. 12. 1898. S. 115ff.

Digitized by Google

objective Störung vorhanden. Als Pat. im Februar 1896 in die Klinik kam, konnte auch nichts Sicheres gefunden werden. Pat. hatte einen etwas unsicheren Gang, klagte über Schwindel, zuweilen wurde schon damals leichtes Zittern bemerkt. Pat. wurde mit kalten Abreibungen behandelt und verliess Anfang März wieder die Klinik. Er versuchte zu arbeiten, doch es ging nicht. Er hatte zwar kein Kopfweh und keinen Schwindel mehr, aber das Gehen blieb unsicher.

Am 24. September 1898 kam Pat. wieder ins Krankenhaus. Status praesens. Ziemlich grosser, regelmässig, aber schmächtig gebauter Mensch. Musculatur und Fettpolster mässig entwickelt. Intelligenz ist nicht gut entwickelt; doch ist Pat. vollkommen klar und verständig. Er giebt leise, schüchterne, etwas hastige Antworten. Gesichtsmusculatur und Sinnesorgane (Auge, Ohr, Geschmack, Geruch) normal. Pupillenreaction normal. Kein Nystagmus. Gesichtsausdruck und Blick starr, auffallend seltener Lidschlag. Die herausgestreckte Zunge zittert. — Die Arme verhalten sich für gewöhnlich ganz ruhig, nur zuweilen tritt auch in dem ruhig aufliegenden Arm oscillatorisches Zittern ein. Sobald aber Pat. die Arme ausstreckt und noch mehr, wenn er eine bestimmte Bewegung oder eine stärkere Muskelleistung ausführen soll, tritt ein heftiges oscillatorisches Zittern ein, sowohl in den Schultergelenken, als auch im Ellenbogen- und Handgelenk, ausserdem besonders im Daumen. Die Oscillationen sind nicht sehr rasch, ca. 120—180 ganze Schwingungen in der Minute. Die motorische Kraft der Armmuskeln gering, aber nirgends eigentliche Lähmung oder Atrophie. Sehnenreflexe an den Armen nicht deutlich vorhanden. Mit aufgestützter Hand kann Pat. noch leidlich gut, wenn auch etwas zitterig schreiben.

Der Gang des Pat. ist nicht wesentlich gestört. Kein Schwanken des Körpers beim Stehen mit geschlossenen Füssen, auch nicht bei geschlossenen Augen. Zittern in den Beinen nur in geringem Grade bemerkt (in den Fussgelenken). Lebhafte Patellarreflexe, kein Fussphänomen, keine deutlichen spastischen Erscheinungen. Hautsensibilität in jeder Hinsicht normal. Bauchdecken- und Cremaster-Reflexe deutlich vorhanden. Blasenfunctionen und Stuhlgang ungestört.

Einige Tage später wurden über die Zitterbewegungen des Pat. noch folgende Aufzeichnungen gemacht:

Bei völlig ruhigem Stehen mit herabhängenden Armen ist Anfangs nur ein ganz leichtes Oscilliren in den Fingern der linken Hand vorhanden. Sehr bald steigert sich dieses Zittern und wird namentlich in den Schultern und Handgelenken so stark, dass Pat. mit den flachen Händen beständig laut klatschend auf die Oberschenkel aufschlägt. Erreicht das Zittern einen solchen Grad, so geräth fast der ganze Körper und der Kopf ins Schütteln. Pat. legt dann die Hände auf den Rücken und hält meist mit der rechten Hand den noch stärker zitternden linken Arm fest, um allmählich wieder zur Ruhe zu kommen.

Ein eigentlicher „Intentionstremor" oder Ataxie besteht nicht. Pat. kann z. B. manches Mal 1 oder 2mal die Fingerspitzen ganz gut an einander bringen; freilich tritt dann stets sofort wieder das heftige Zittern ein, welches natürlich jede geordnete Bewegung unmöglich macht. Die Zitteroscillationen fangen meist langsamer an, gehen aber bald in einen heftigen raschen Schütteltremor über (ca. 200 Oscillationen in der Minute).

Digitized by Google

Die Kraft des Händedrucks ist beiderseits gering (Dynamometer 20°); die Kraft der Schulter- und Oberarmmuskel ist aber noch beträchtlich.

Pat. verliess bald darauf die Klinik, kehrte aber schon am 2. Februar 1895 zurück, weil sein Zustand sich verschlimmerte. Pat. hatte gar keine Schmerzen und keinen Schwindel mehr, aber das Zittern war stärker geworden. Er konnte gar nicht mehr arbeiten. Der Schlaf Nachts war gestört. Aus den zahlreichen, fast immer gleichlautenden Einträgen in die Krankengeschichte hebe ich folgenden Passus hervor:

Das starke rhythmische Zittern erfolgt abwechselnd bald im rechten, bald im linken Arm, jetzt auch oft im linken Bein, seltener im rechten Bein. Schliesslich geräth manchmal der ganze Körper in heftiges Schwanken. An den einzelnen Extremitäten erfolgt das Zittern abwechselnd in verschiedenen Gelenken. So z. B. oscillirt zuerst das Schultergelenk, bald darauf das Ellenbogengelenk, dann die Hand und die Finger, manchmal besonders stark der rechte Zeigefinger. Der Kopf wird hauptsächlich mit erschüttert durch das Schwanken des Körpers, doch kann man zuweilen mit dem aufgelegten Finger auch einen deutlichen Zitterclonus in den Mm. sternocleidomostoideis fühlen. Der Rumpf oscillirt zuweilen stark in den Hüften. Um das Zittern zu verringern, hält Pat. oft eine Hand mit der anderen fest, verschränkt die Arme über der Brust, legt die Beine über einander und dgl. — Der Gang des Pat. geschieht mit ganz raschen Schritten. Dabei zittern zwar die Arme, aber in den Beinen scheint das Zittern durch die willkürlichen Gehbewegungen unterdrückt zu werden. Der Gang ist weder atactisch, noch schwankend, kaum deutlich spastisch zu nennen. Pat. springt mit Leichtigkeit über einen ca. $1^1/_2$ Fuss über dem Fussboden vorgehaltenen Stock, ohne irgendwie zu stolpern. Sobald Pat. still steht, fängt alsbald das Zittern wieder an. Legt sich Pat. vollkommen ruhig ins Bett, so hört das Zittern manchmal für kurze Zeit ganz auf. Sobald aber Pat. zu sprechen anfängt, sich etwas bewegt und dgl., fängt das Schütteln sofort wieder an.

Im Uebrigen ist der Zustand unverändert. Pat. ist in psychischer Hinsicht meist still und heiter. Keine deutliche Sprachstörung. In der Zunge kein auffallendes Zittern. Im Gesicht und am Rücken sehr starke Acne.

Im Februar 1894 machte Pat. einen leichten Gelenkrheumatismus durch. Am 24. März 1894 verliess er wieder die Klinik und trat erst am 13. Januar 1895 wieder ein und zwar wegen eines seit mehreren Wochen bestehenden eitrigen Ausflusses aus der Nase. Die genauere Untersuchung ergab eine Ulceration des Septum narium, die zu völliger Perforation desselben geführt hatte. Zwischen knorpeligem und knöchernem Nasenrücken hatte sich eine typische Einsenkung (Sattelnase) gebildet, kurz, es konnte kaum zweifelhaft sein, dass es sich um eine tertiäre Nasensyphilis handelte! Pat. erhielt Jodkalium und in wenigen Wochen heilte die Ulceration völlig aus, natürlich mit Hinterlassung einer typischen Sattelnase. Sonstige Zeichen von Lues fehlen.

Ungefähr um diese Zeit wurde zuerst eine auffallende Aenderung im psychischen Verhalten des Pat. beobachtet. Der bis dahin stille Mensch wurde oft unverschämt und frech, riss den Verband ab, den man der starken Acne des Gesichts wegen (mit Schwefelpaste) gemacht hatte und dgl. Auch die Frau des Pat. beklagte sich darüber, dass ihr Mann gewaltthätig und heftig geworden sei. Ueberhaupt sei er in geistiger Beziehung etwas zurückgegangen.

Digitized by Google

Das Zittern war sehr heftig. Oft schlagen die Oberschenkel in den Knien klappend an einander. Streckt Pat. die Arme aus, so herrscht zunächst einen Augenblick Ruhe; dann beginnt der Tremor, rechts in allen Gelenken, links mehr im Schulter- und Ellenbogengelenk, weniger in Hand und Fingern. Die Excursionen in der linken Hand betragen nur wenige Centimeter, diejenigen der rechten Hand (welche in Folge des Schüttelns im Ellenbogengelenk in der Luft eine schmale Ellipse beschreibt) bis zu 30 cm. Gezählt wurden zwischen 80 und 200 Oscillationen in der Minute. — In den Gesichtsmuskeln wurde niemals Zittern beobachtet. Bei gröberen Bewegungen mit den Armen wird das Zittern eher geringer, soll dagegen Pat. z. B. seine beiden Zeigefingerspitzen an einander halten, so tritt ein enormes Schütteln und Zittern ein. Dass das Gehen und Laufen fast gar nicht durch das Zittern gehemmt wird, ist schon oben hervorgehoben.

Das Gesicht hat meist einen auffallend starren Ausdruck. Sonst ist von erhöhtem Muskeltonus (Spasmus) nichts zu bemerken. Kein Nystagmus. Sehr lebhafte Patellarreflexe. Normale Sensibilität. Sprache monoton, sonst nicht gestört. Am 16. Februar 1895 wurde Pat. wieder entlassen.

Am 8. October 1895 kam Pat. wieder in die Klinik. Die luetische Nasenaffection ist völlig abgeheilt; typische Sattelnase! Im Uebrigen Zustand unverändert. Normale Pupillen. Keine deutliche Sprachstörung. Zitterbewegungen wie früher, wo möglich noch stärker. In den ausgestreckten Armen oft ähnliche „Schwimmbewegungen", wie bei dem Kranken P. Weisel (s. d. Zeitschrift Bd. XII, S. 117).

Pat. wieder sehr unverschämt, jähzornig und streitsüchtig. Wird daher am 23. November wieder entlassen. Zu Hause soll sich seine Aufregung so gesteigert haben, dass er z. B. auf seinen Hauswirth mit einer Hacke einen Angriff machte.

Ein anderes Mal wollte er die Betten anzünden. Da sich ähnliche Vorfälle wiederholten, musste Pat. am 2. December 1895 als gemeingefährlich in die hiesige Kreis-Irrenanstalt verbracht werden. Ich selbst habe ihn seitdem nicht wieder gesehen, kann aber noch einige Notizen aus der mir von Herrn Director Dr. Würschmidt freundlichst zur Verfügung gestellten Krankengeschichte hier hinzufügen.

Pat. verhielt sich in der Anstalt Anfangs ziemlich ruhig und machte einen geistig stumpfen Eindruck. Später wurde er reizbar, aufgeregt, begann zu schreien, man wolle ihn umbringen, ihn vergiften; er werde später die „Sauanstalt an allen vier Ecken anzünden" und dgl. Im Januar 1896 traten Hallucinationen auf. Er hörte seine Frau schreien, die Wärter nähmen seine Frau in der Küche her; jetzt sei ihm mitgetheilt worden, dass man seinen Bruder und seinen Pathen umgebracht habe. Er schimpft beständig in den unflätigsten Ausdrücken auf seine Umgebung, seine Frau u. s. w. Dazwischen auch einzelne Grössenideen: er würde von der Schreiner-Unterstützungskasse 20 Millionen Mark bekommen und dgl.

Juni 1897. Pat. hallucinirt viel. Oft aggressiv und gewaltthätig, schimpft und tobt. Körperliches Befinden unverändert. Anhaltend das starke Zittern. Die Sprache monoton. Pat. lacht viel, mit grinsendem Gesichtsausdruck.

September 1896. Pat. ist viel ruhiger und anständiger geworden. Verlangt entlassen zu werden. Ist körperlich schwächer geworden; kann nur mühsam gehen.

Digitized by Google

December 1896. Hat sich körperlich erholt, ist dabei aber wieder viel unruhiger geworden. Nachts sehr lärmend.

Februar 1897. Im Ganzen ruhig. Hallucinirt: sah neulich rothe Frauenzimmer, welche die Wärter in die Küche nahmen.

October 1897. Zustand mit einigen Schwankungen unverändert. „Colossaler Schütteltremor" im ganzen Körper.

Januar 1898. Pat. schwächer geworden. Liegt viel zu Bett, ist sehr unreinlich. Lacht viel und boshaft. Die Sprache ist viel undeutlicher geworden, oft kaum verständlich.

August 1898. Keine erhebliche Aenderung. Am 24. August 1898 wird der behandelnde Arzt gerufen, da es Pat. plötzlich sehr schlecht geht. Der Arzt findet ihn bewusstlos. Das Zittern hat aufgehört. Arme und Beine schlaff, fallen schlaff herab. Temp. 41°. Puls klein und frequent. Trachealrasseln. Nachm. 5 Uhr tritt der Tod ein.

Sectionsbefund: Schädeldach sehr dick, Nähte erhalten. Dura mater cerebri glatt und glänzend. Die weichen Häute zart, nicht getrübt. Gehirnsubstanz fest. Gehirnventrikel von normaler Weite, Ependym nicht granulirt. Am Gehirn und ebenso am Rückenmark makroskopisch nichts Abnormes zu sehen. Nirgends eine Herderkrankung.

Von den Befunden an den übrigen inneren Organen sind bemerkenswerth eine beginnende Lebercirrhose und mehrere deutliche alte Narben an den wahren Stimmbändern (offenbar syphilitischer Natur).

Die mikroskopische Untersuchung des Rückenmarks ergab völlig normale Verhältnisse. Weder an Markscheiden-Präparaten, noch an gut gelungenen Nissl-Präparaten, noch an Schnitten mit Kernfärbung (Hämatoxylin) habe ich etwas sicher Krankhaftes finden können. Ebenso zeigt sich in zahlreichen Schnitten aus allen Theilen des Hirnstamms und in mehreren Präparaten aus dem Grosshirn nirgends etwas Abnormes, insbesondere nirgends ein sklerotischer Herd. Mit voller Sicherheit kann somit das Vorhandensein einer multiplen Sklerose ausgeschlossen werden. Dass krankhafte Veränderungen im Centralnervensystem bestanden haben, ist wohl mit Sicherheit anzunehmen; nur gehören dieselben sicher nicht in die Reihe derjenigen gröberen Veränderungen, welche mit unseren gegenwärtigen gewöhnlichen histologischen Hülfsmitteln nachweisbar sind.

Dasjenige Symptom, welches auch in diesem Falle das Krankheitsbild am meisten beherrschte, war das Zittern. Anfangs gering, wurde es bald so stark, dass zuweilen der ganze Körper in die heftigsten Schüttelbewegungen versetzt wurde. Das Zittern hörte vorübergehend ganz auf, trat aber scheinbar auch in der Ruhe (beim Sitzen, im Bett) nach den kleinsten Anlässen sofort auf, vielleicht jedesmal ausgelöst durch geringe, gar nicht zu vermeidende willkürliche Innervationen. Anfangs zitterten hauptsächlich nur die Arme, später auch der Kopf, der Rumpf und die Beine. In den Gesichtsmuskeln und in der Zunge war kein eigentlicher Tremor zu bemerken. Die Zitterbewegungen

Digitized by Google

hatten stets einen rein oscillatorischen Charakter. Nur insofern war die Bewegung noch complicirter, als z. B. die rechte Hand in der Luft nicht eine einfache Linie, sondern oft eine schmale Ellipse beschrieb. Die Zitterbewegungen traten unabhängig von einander in den verschiedenen Gelenken auf, namentlich stark auch in den grossen proximalen Gelenken der Extremitäten (Aneinanderschlagen der Kniee u. a.). So entstanden die weiten Zitterexcursionen der Hände, welche zuweilen eine gewisse Aehnlichkeit mit Schwimmbewegungen darboten. Im Schlaf hörte das Zittern auf.

Diese soeben noch einmal kurz charakterisirte Art des Zitterns scheint mir für die Pseudosklerose besonders charakteristisch zu sein. Bei dem ersten von mir veröffentlichten Falle W. war es genau in derselben Weise vorhanden. Von dem Zittern bei Paralysis agitans, dem es durch den rein oscillatorischen Charakter und das Auftreten auch in der Ruhe der Kranken verwandt ist, unterscheidet es sich durch die im Allgemeinen noch grössere Heftigkeit und vor Allem durch das Befallensein der grossen proximalen Gelenke, welche bei der Paralysis agitans doch meist verschont bleiben.

Dass bei echter multipler Sklerose dieselbe Art des Zitterns vorkommen kann, will ich nicht bestreiten, obwohl ich sie meiner Erinnerung nach in einem sicheren oder gar durch die Autopsie bestätigten Falle dieser Krankheit nicht gesehen habe. Unzweifelhaft ist in vielen — nach meiner persönlichen bisherigen Erfahrung muss ich sagen in den meisten Fällen — das „Intentionszittern der Kranken kein oscillatorisches, sondern unterscheidet sich klinisch nicht von der Ataxie, wie wir sie bei der Tabes oder besonders bei der Friedreich'schen Krankheit in den Armen beobachten. Doch kommt nach den Angaben fast aller Autoren und auch nach meiner eigenen Erfahrung auch oscillatorisches Zittern bei der multiplen Sklerose vor, wenigstens in den Armen. Ich habe z. B. jetzt in der Klinik einen Kranken mit multipler Sklerose, der in den gerade ausgestreckten und dann frei gehaltenen Armen deutliches oscillatorisches Zittern hat.[1]) In der Ruhe, d. h. bei aufliegenden unterstützten Armen tritt bei diesem Kranken niemals Zittern ein. Bei einer ganzen Reihe von anderen Kranken mit multipler Sklerose fehlte aber dieses oscillatorische Zittern vollständig. In den Beinen habe ich, soweit ich mich erinnere, in den letzten Jahren oscillatorisches Zittern bei multipler Sklerose überhaupt nicht beobachtet, vielmehr stets die bekannte Combination von mehr oder weniger starken spastischen Symptomen mit ausgesprochener Ataxie.

1) Dieses „statische Zittern" muss von dem eigentlichen „Intentionszittern" oder „Bewegungszittern" getrennt werden.

Digitized by Google

Lässt man die Kranken im Bett den „Knie-Hackenversuch“ machen, so unterscheidet sich ihre ataktische Bein-Bewegung in nichts von der Bewegung eines Tabikers. Bei der Pseudosklerose tritt dagegen, wie namentlich bei unserem obigen Fall R., das Zittern auch in der Ruhe ein und betrifft in stärkstem Maasse auch die unteren Extremitäten.

Dabei scheint es mir sehr bemerkenswerth zu sein, dass die eigentlichen coordinirten Bewegungen, welche bei der multiplen Sklerose, wie gesagt, meist ataktisch sind, bei der Pseudosklerose weit länger ungestört bleiben. Konnte unser Pat. R. einen von Zittern freien Augenblick gewissermaassen abpassen, so waren seine Bewegungen gar nicht besonders gestört. R. konnte, wie wir es oft versucht haben, noch in ziemlich vorgerücktem Krankheitsstadium im Zimmer ganz leicht über einen Stock springen, ohne irgendwie zu stolpern oder gar zu fallen. Ebenso konnte mein erster Kranker P. W., der freilich deutlich spastische Erscheinungen in den Beinen hatte (s. u.), trotzdem noch die wunderlichsten Sprünge machen und rasch laufen, ohne zu fallen. Ich glaube nicht, dass ein Kranker mit echter multipler Sklerose dazu noch im Stande wäre. Auf diesen soeben hervorgehobenen Punkt wäre also künftig wohl besonders zu achten, wenn es sich um die Differentialdiagnose zwischen multipler Sklerose und Pseudosklerose handelt.

In Bezug auf die meisten übrigen Symptome war das Krankheitsbild bei meinem früheren Kranken weit stärker ausgeprägt, als in diesem Falle. Auffallend war bei R. in gleicher Weise die eigenthümliche Starre des Gesichts und der Augen, eine Erscheinung, die bekanntlich ebenso bei der Paralysis agitans fast immer beobachtet wird. Dagegen fehlten die spastischen Erscheinungen in den Beinen, die bei W. sehr hervortraten. Nur eine gewisse Lebhaftigkeit der Patellarreflexe war vorhanden. Auch die Sprachstörung, bei P. W. sehr auffallend, zeigte sich bei R. erst in der letzten Periode der Krankheit, und auch da scheint es sich weniger um eine langsame scandirte, als um eine schlecht articulirte, undeutliche Sprache gehandelt zu haben. Auch das bei P. W. deutliche Zwangslachen und Zwangsweinen wurde in der Klinik bei R. nicht beobachtet. Nur später in der Irrenanstalt soll er „viel gelacht“ haben.

Stärker, als im ersten Fall, und darin wieder den Westphal'schen Fällen ähnlicher, traten aber bei dem oben beschriebenen Kranken R. die psychischen Störungen hervor. Auch hier zeigten sie sich Anfangs in der Charakteränderung, in dem jähzornigen, groben, unverschämten Wesen des Patienten. Nach ca. 3jähriger Krankheit wurde R. so gemeingefährlich, dass er in der Irrenanstalt untergebracht werden musste. Hier trat neben dem lärmenden, aggressiven Wesen zunehmende

Digitized by Google

Verwirrtheit und schliesslich eine gewisse Demenz dazu. Auch deutliche Hallucinationen wurden wiederholt beobachtet.

Der Tod erfolgte nach $5^1/_2$jähriger Krankheitsdauer plötzlich, offenbar in einem „apoplektischen Anfall" mit hoher terminaler Temperatursteigerung bis zu 41^0, für den die Section keinen anatomischen Befund darbot und der somit wiederum den bekannten „apoplektischen Anfällen" der Kranken mit multipler Sklerose analog zu setzen ist.

Als ätiologisches Moment zur Erkrankung kann man bei R. vielleicht wiederum die Syphilis heranziehen. Unzweifelhaft litt R. gleichzeitig an tertiärer Lues. Die typische, unter unseren Augen entstandene Sattelnase und die bei der Section im Kehlkopf gefundenen Narben geben hierfür einen sicheren Beweis. Ob dieses Zusammentreffen der „Pseudosklerose" und der Syphilis ein causal bedingtes oder nur ein zufälliges ist, will ich nicht entscheiden. Ich habe schon in meiner früheren Arbeit darauf hingewiesen, dass die Möglichkeit einer ursächlichen Bedeutung der Syphilis sicher in Betracht gezogen werden muss. Da Pat. im 24. Lebensjahr erkrankte und eine syphilitische Infection durchaus in Abrede stellte, könnte vielleicht an eine Syphilis hereditaria tarda gedacht werden.

In Betreff weiterer Einzelheiten kann ich auf meine frühere ausführlichere Arbeit verweisen. Von neuen Beobachtungen über Pseudosklerose ist inzwischen nur die kurze Mittheilung eines hierher gehörigen Falles von Fr. Schultze (in seinem Lehrbuch der Nervenkrankheiten, Bd. I, S. 285) erschienen. Die Beobachtung von Dr. Spiller (Brain. 1898. S. 468) möchte ich nicht zur eigentlichen „Pseudosklerose" rechnen: im Rückenmark fand sich Degeneration der PyS, das Gehirn konnte überhaupt nicht untersucht werden. Dagegen war Herr College Prof. M. Bernhardt so freundlich, mich auf eine frühere Arbeit von Langer (Wiener medicinische Presse. 1884. S. 698, referirt in Virchow-Hirsch's Jahresbericht für 1884. Bd. II. S. 106) aufmerksam zu machen, in der über zwei wahrscheinlich hierher gehörige Beobachtungen berichtet wird.

Digitized by Google

XVII.

Das Neuron des Ganglion ciliare und die Centra der Pupillenbewegungen.*)

Eine experimentelle Studie.

Von

Dr. Alessandro Marina

(Triest).

(Mit Tafel XIII.)

Diese Arbeit knüpft sich an die Ergebnisse einer vergleichenden klinischen Studie über die Augenmuskellähmungen, welche ich im Jahre 1895 publicirt habe (1).

In dem letzten Kapitel dieses Buches ist die Frage der Pupillenreaction erörtert und auseinandergesetzt, wie die Sache nach den letzten experimentellen Studien sich gestaltete, und wie unsicher und widersprechend die Resultate der einzelnen Forscher über das Centrum der Pupillenbewegungen waren.

In der That wurde dieses Centrum von Völker und Hensen in den vorderen Theil des Oculomotoriuskerns, von v. Bechterew ins Centralgrau des dritten Ventrikels, von Mendel ins Ganglion habenulae versetzt.

Beim Menschen wurde der Westphal-Edinger'sche — später der Darkschewitsch'sche Kern als Centrum angegeben; die späteren Untersuchungen von Siemerling und Anderen haben die erstgenannte Zellengruppe als Centrum nicht bestätigt, und Bernheimer, welchem sich vor Kurzem v. Bechterew (2) anschloss, hat gezeigt, dass der Darkschewitsch'sche Kern nicht einmal zur Oculomotoriusgruppe gehört und überhaupt mit der Pupillenreaction nichts zu thun hat.

Ein Ueberblick über das Verhalten der Pupillen bei den verschiedenen Krankheiten lehrte uns ferner, dass die Bewegungen der Iris, Tabes, progressive Paralyse und Syphilis ausgenommen, bei der grössten Mehrzahl der Krankheiten, selbst bei vorhandener Lähmung aller den Bulbus bewegenden Muskeln normal sind. Ueber diesen Punkt bemerkte ich:

„So lange man annahm, dass die betreffenden Kerne (Syphincter-

*) Aus dem Italienischen übersetzt.

Digitized by Google

kerne im Oculomotoriuscentrum) von einem verschiedenen Circulationssystem (Carotis) durchströmt werden, hat man diese Erscheinung halbwegs verstanden; da diese Hypothese als falsch demonstrirt wurde, haben wir für dieses Verhalten keine Erklärung."

In der That habe ich mich durch Gefässinjectionen überzeugen können, was d'Astros als Erster nachweisen konnte, dass alle Kerne des Oculomotorius nur von der Art. cerebralis post., also von der Basilaris mit Blut versorgt werden.

Ueber die drei Krankheiten, welche die meisten Fälle von Pupillenstarre erzeugen, äusserte ich mich folgendermaassen:

„Der pathologische Process ist aber bei dieser nosologischen Trias ein ausgedehnter: es handelt sich um eine centrale und periphere Nervenerkrankung, welch' letztere .... gewiss eine sehr grosse Rolle spielt. .... Denken wir an die Wichtigkeit, welche eine Erkrankung des Rückenmarks für die Erweiterung, an die Bedeutung, welche das fast nie untersuchte Ganglion ciliare für die Verengerung der Pupille haben, ferner, von welch' hohem Belang der Zustand des Opticus für den Reflex sein kann, so werden wir zu dem Schlusse kommen, dass auch ohne Läsion des Oculomotoriuskernes eine Lähmung der Pupillen bei diesen Krankheiten anzunehmen ist. Wenn man weiter bedenkt, dass die Pupillenstarre zu den frühesten Symptomen der Tabes gehört, dass sie ohne Erkrankung irgend eines Astes des Oculomotorius durch die ganze Krankheit isolirt besteht, wenn wir uns ferner erinnern, wie man vergebens ein Centrum für die Pupillenverengerung im Oculomotoriuscentrum beim Menschen gesucht hat, so ist die Frage berechtigt: Liegt überhaupt beim Menschen im Oculomotoriuskern das Centrum für die Pupillenverengerung? Besonders das Studium der angeborenen Ophthalmoplegien, der Ophthalmoplegia externa der Erwachsenen, und einiger Formen der Bulbärparalyse fordern zu dieser Frage heraus."

Ich fügte weiter hinzu: „Eine Antwort ist aber noch unmöglich. Es liegt nahe, dass ein Centrum in der Vierhügelgegend sich befindet, weil dort der Reflexbogen zwischen Opticus und Oculomotorius sich schliesst, und die hohe Procentzahl der Pupillenlähmungen scheint jene Annahme nicht nur bei den Tumoren (6 mal auf 11 Fälle), bei welchen Fernwirkungen und allgemeine, nicht durch die begrenzte locale Störung bedingte Erscheinungen es verständlich machen, sondern auch bei den Hämorrhagien und Erweichungen dieser Region es zum Theil zu bestätigen. Bei einigen Fällen letzterer Art waren jedoch die Oculomotoriuswurzeln mit oder ohne die Oculomotoriusregion lädirt, andere zeigten verschiedene Herde, so dass kein Fall rein war, ja, es bestand einmal bei einem einseitigen Herde eine beiderseitige Pupillenstarre.

Wenn wir also sagen können, dass im Oculomotorius pupillenver-

Digitized by Google

engernde Fasern verlaufen, können wir nicht ohne Weiteres annehmen, dass das hauptsächliche Centrum im Oculomotoriuskern liegt, ja, vom klinischen Standpunkt aus scheint dies nicht der Fall zu sein. Das Ciliarganglion muss für das Phänomen eine hohe Bedeutung besitzen."

Noch weiter bemerkte ich Folgendes:

„Die Frequenz der Pupillenstarre bei Tabes spricht sogar für ein extracerebrales oder wenigstens für ein zweites zwischen Oculomotorius und kurzen Ciliarnerven localisirtes Centrum, welchem eine höhere Bedeutung zugemuthet werden muss. Diese Annahme steht mit der Neuronentheorie ganz gut im Einklang. Nach dieser Theorie ist die Tabes eine Affection des Neurons: periphere Faser, Spinalganglion, hintere Wurzel, Hinterstrangfaser; es wird ferner angenommen, dass, um eine Ganglienzelle in ihrer Function zu stören, der protrahirte Mangel peripherer Reizungen genügt. Wenn wir diese Theorie auf unser Feld übertragen, so haben wir bei lichtstarren Pupillen (bei intactem Opticus) eine Affection des Neurons des Ciliarganglions, nämlich: kurze Ciliarnerven, Ganglion, pupillenverengende Fasern im Oculomotoriusstamm und weiter centralwärts in der Vierhügelgegend. Diese Affection sollte dann auch für dieses Neuron, wie bei der Tabes vorzukommen pflegt, von der Peripherie aus anfangen, die Ciliarnerven und das Ganglion zuerst treffen, und da die Pupillenlähmung zu den ersten Augensymptomen zählt, so giebt eben dieses Phänomen das Ganglion als das bedeutendste Centrum für die Pupillenverengerung. Dasselbe gilt für die progressive Paralyse". ..... u. s. w. „Die hohe Procentzahl der Pupillenlähmungen bei diesen drei (Syphilis mitgerechnet) Krankheiten drängt also durchaus nicht zu der Hypothese, dass das wichtigste Centrum für die Pupillenverengerung im Oculomotoriuscentrum liege, im Gegentheil, man ist fast gezwungen, für die mangelhafte Reaction die peripheren Theile (Ciliarganglion, kurze Ciliarnerven) vorwiegend verantwortlich zu machen."

Ferner bemerkte ich: „Ich muss besonders hervorheben, dass bei verschiedenen Neuritiden des Oculomotorius mit oder ohne Polyneuritiden anderer Nerven die Pupillenbewegungen intact sein können, was wieder als eine Stütze zur Annahme angesehen werden kann, dass das hauptsächliche Centrum für die Verengerung der Pupille nicht central, sondern peripheriewärts vom Oculomotoriusstamm sich befindet, also im Ganglion ciliare."

Endlich schloss ich das Kapitel mit folgendem Satze:

„Ich wollte dem Problem näher treten, da die Hauptbedingung zur Lösung einer Frage darin besteht, sie nach allen Seiten zu studiren;

Digitized by Google

die künftigen Forschungen werden zeigen, in wie weit die hier gestellten Hypothesen haltbar sind."

Und eben diesem Programm folgend, suchte ich durch das Experiment der Frage näher zu treten, um einen Wegweiser bei den künftigen Untersuchungen am Menschen zu gewinnen.

Bevor ich aber meine Resultate auseinandersetze, ist es rathsam, nachzusehen, was für eine Stellung die Autoren in dieser Frage angenommen, und was die Forschungen über das Ganglion ciliare, seine Natur und Function bisher ergeben haben.

Moeli (3) äussert sich kurzweg in einer Note folgendermaassen: „Der Umstand, dass (Langendorff) das Ganglion ciliare in die Bahn der Irisinnervation eingeschaltet ist, dürfte für die Frage nicht von Bedeutung sein. Das Reflexcentrum im Ganglion ciliare selbst zu suchen, wird kaum angehen."

Da ich, soviel mir bekannt ist, der Erste und vielleicht der Einzige bin, welcher das Ciliarganglion als ein wirkliches Pupillencentrum ansieht, so glaube ich, obwohl mein Name nicht genannt ist, dass diese letzte Bemerkung eben auf meine Theorie sich bezieht. Da aber diese Frage von Moeli nur en passant erörtert wurde und er selbst keine Gründe anführt, so werde ich mich begnügen, später meine Ansichten über diese Frage auseinanderzusetzen.

Bach (4) hat gefunden, dass, wenn man Iris und Corpus ciliare entfernt, im Oculomotoriusgebiet keine Veränderungen auftreten, wohl aber im Ganglion ciliare derselben Seite. Vor Kurzem erschien jedoch ein Originalbericht über neue Studien desselben Autors, worin er zur Feststellung der Lage des Reflexcentrums der Pupille an Affen, Katzen und albinotischen Kaninchen Decapitationen ausführte. Nach einfacher, selbst sehr hoch ausgeführter Decapitation war die directe und indirecte Reaction auf Licht noch prompt vorhanden. Es blieb hierbei stets ein verschieden langes Stück Halsmark zurück. Nachdem B. von G. Wolff mitgetheilt worden war, dass dieser auf Grund seiner Untersuchungen die reflectorische Pupillenstarre bei Tabes und Paralyse auf eine Degeneration der Hinterstränge des oberen Halsmarkes zurückführe, zerstörte er das bei der Decapitation zurückbleibende Stück Halsmark und fand, dass auf diese Weise die Pupillenreaction sofort erloschen war. Durch diese Versuche glaubt Bach nachgewiesen zu haben, dass das Reflexcentrum der Pupille in den allerobersten Partien des Halsmarks gelegen ist.

Von grosser Bedeutung ist die ausführliche Publication Bernheimer's (5). Der Autor mit der Competenz und Gründlichkeit, welche ihm eigen sind, nahm planmässig Experimente an Affen vor. Er exstirpirte einen nach dem anderen alle äusseren Muskeln des Bulbus

Digitized by Google

und untersuchte den Oculomotoriuskern mit der Nissl'schen Methode. Er fand in verschiedenen Kernen Degenerationen, beobachtete aber bei diesen Experimenten, dass ein paar Zellengruppen intact blieben; er liess die Augenmuskeln intact, vollführte die Exenteratio bulbi, zerstörte somit die inneren Augenmuskeln und fand nur jene Kerne lädirt, welche sich bei den früheren Versuchen intact erwiesen.

Auf Grund dieser Beobachtungen schreibt er S. 500 ..... Folgendes: „Die an und in der Mittellinie in der proximalen Hälfte des Oculomotoriuscentrums befindlichen Nebenkerne, der paarige, kleinzellige Mediankern und der grosszellige, unpaarige Mediankern, sind, wie ich schon früher anatomisch nachgewiesen, wahre Oculomotoriuskerne und ganz speciell als Centrum der vom Oculomotorius versorgten Binnenmuskeln des Auges aufzufassen. Der kleinzellige Mediankern der rechten Seite gehört dem rechten Auge an, der grosszellige unpaarige Mediankern versorgt beide Augen, doch sind die das rechte Auge versorgenden Zellen mehr rechts, die des linken mehr links, also gleichseitig, angeordnet. Der sogenannte obere laterale Oculomotoriuskern von Darkschewitsch gehört nicht zu dem Oculomotorius."

In seiner zweiten Arbeit unterzog Bernheimer die Haltbarkeit meiner Hypothese über die Bedeutung des Ganglion ciliare einer experimentellen Prüfung. Er exenterirte den Bulbus und fand alle Zellen des Ganglions mehr oder weniger degenerirt, „ganz normal aussehende Zellen sind in keinem Schnitt zu finden". Um weiter festzustellen, ob die aus den Zellen des Ganglion ciliare austretenden Nervenfasern thatsächlich nur die Iris und das Corpus ciliare versorgen, zerstörte er durch Cauterisation die Cornea bis auf die Membrana Descemeti und fand: „Während damals alle Zellen degenerirt waren, dürfte diesmal ungefähr etwa der sechste bis fünfte Theil aller Zellen degenerirt gewesen sein". Bernheimer kommt zu folgenden Schlüssen: „Im Ganglion ciliare des Affen wurzeln Nervenfasern, welche nicht allein die Jris und den Ciliarkörper, sondern sicherlich auch die Hornhaut versorgen. Wenn wir, wie ich glaube, annehmen können, dass beim Menschen dieselbe anatomische Thatsache vorliegt, dann ist die Hypothese, dass eine primäre Erkrankung des Ganglion ciliare eine isolirte Pupillenstarre hervorrufen könne, entschieden von der Hand zu weisen. Es müssten nothwendig bei einer Erkrankung der Zellen des Ganglion ciliare gleichzeitig Störungen in der Hornhaut mit auftreten, eine Erscheinung, welche bis jetzt, soviel ich weiss, noch niemals im Zusammenhang mit reflectorischer Pupillenstarre beobachtet wurde. Dass es sich andererseits um eine elective primäre

Digitized by Google

Erkrankung jener Ganglienzellen handle, welche Nervenfasern zur Iris und zum Ciliarkörper senden, ist wohl von vornherein ausgeschlossen, um so mehr, da in den einzelnen Schnitten vielfach degenerirte und normale Zellen miteinander vermischt waren."

In der Gesellschaft der Aerzte in Wien (26. März 1897) äusserte sich Bernheimer wie folgt: „Es schien mir von vornherein unwahrscheinlich, dass das Ganglion ciliare als eine Art peripheres Centrum der Irismuskeln aufgefasst werden konnte, da wir ja der Annahme huldigen, dass dies Ganglion, wie alle periphere Ganglien, ein sensorisches sei, und dass die motorische Wurzel des Oculomotorius nicht in das Ganglion aufgeht, sondern demselben nur anliegt, wie ich mich aus mikroskopischen Präparaten auch neuerdings überzeugen konnte." Und weiter unten: „Hiermit ist der Beweis geliefert, dass das Ganglion ciliare thatsächlich ein sensorisches Ganglion ist, und dass die von ihm abgehenden Ciliarnerven sensorische Nerven sind, welche die Hornhaut, die Binnenmuskeln und die Augenhäute überhaupt versorgen."

Gehen wir jetzt auf die Ansicht der Autoren über die Natur des Ganglion ciliare über: Nach Schwalbe (6) gehört das Ganglion ciliare als spinales Ganglion dem Oculomotorius an. Man unterscheidet eine motorische (Oculomotorius), eine sensible (Trigeminus) und eine sympathische Wurzel. Die erste stammt aus dem zum Obliquus inf. verlaufenen Zweige des Oculomotorius, ist dicker wie die übrigen, zuweilen in zwei Fäden getheilt und geht zum unteren Winkel des hinteren Randes vom Ganglion ciliare. Die zweite als Radix longa kommt aus dem Nasociliaris und verbindet sich mit dem oberen Winkel des hinteren Randes. Sie führt dem Ganglion sensible Nervenfasern zu. Die dritte wird von feinen Fäden gebildet, die aus dem die Carotis interna im Sinus cavernosus umspinnenden sympathischen Plexus zwischen den beiden vorigen zum hinteren Rande des Ganglion ciliare gelangen sollen; die meisten Fasern sollen dasselbe in der Bahn des Oculomotorius gewinnen, einige auch in der des Nasociliaris, einige wenige gehen auch am Ganglion direct vorbei in die Ciliarnerven über.

Vom Ganglion ciliare entspringen 3—6 Nn. ciliares breves, welche vor ihrem Eintritt in den Augapfel durch mehrfache Theilung sich bis auf 20 vermehren, sie zerfallen in eine obere (laterale) und eine untere (mediale) Gruppe, welche den Sehnerven umgeben und neben ihm zum Augapfel gelangen. Denselben Weg schlagen die aus dem N. nasociliaris entspringenden Nn. ciliares longi ein, sie gesellen sich zur unteren medialen Gruppe der kurzen Ciliarnerven, deren einer sich mit einem der beiden Nn. ciliares longi verbindet. „Die Ciliarnerven, deren Faserzahl eine bedeutend grössere ist, als die der eintretenden drei Wurzeln (so dass demnach im Innern des Ganglions eine bedeutende

Digitized by Google

Faservermehrung in Verbindung mit dem Auftreten von Ganglienzellen statuirt werden muss) führen dem Augapfel motorische und sensible Nervenfasern zu, ferner Fasern, die in der Bahn des Sympathicus zum Ganglion gelangen und eine sehr verschiedene physiologische Bedeutung haben können."

Retzius (7) fand, dass nach der Beschaffenheit ihrer Nervenzellen und der Ausläufer (unipolare) derselben das Ganglion jugulare und der Plexus gangliformis nervi vagi, das obere und untere Ganglion des N. glossopharyngeus, das Ganglion geniculum des Facialis und das Ganglion semilunare trigemini mit den Spinalganglien vollkommen übereinstimmen; die Nervenzellen des Ganglion oticum, nasale und linguale rechtfertigen durch ihre multipolare Form die allgemeine Annahme, dass dieselben dem sympathischen System angehören. Aber auch in dem Ganglion ciliare fand Retzius nur multipolare Zellen und spricht sich demnach gegen die von Schwalbe auf vergleichend-anatomischem Wege versuchte Deutung dieses Ganglion als eines Wurzelganglions des N. oculomotorius aus.

Kölliker (8) betont (S. 854) den von Lengley, Anderson und Langendorff geführten Beweis, dass der Oculomotorius nicht direct auf den Sphincter pupillae einwirkt, sondern nur durch Mitbetheiligung des Ganglion ciliare. Kölliker fasst das Ganglion ciliare als ein sympathisches Ganglion auf, weil es nur multipolare Zellen besitzt. Nach ihm sind alle Nervuli ciliares cellulifugal wirkende, und „es muss ganz bestimmt hervorgehoben werden, dass unter den Ganglienfasern keine centripetalwirkende, keine sensible Elemente vorkommen. Alle sensiblen Functionen in diesem Gebiete werden einzig und allein durch cerebrospinale Fasern vermittelt" (S. 857).

Apolant (9) giebt zu, dass das physiologische Experiment für eine Zugehörigkeit des G. ciliare zum Oculomotorius spricht, suchte aber die Frage mit Benutzung der Degenerationsmethode zu entscheiden. Er durchschnitt an jungen Katzen vom Rachen her den Oculomotorius nahe der Hirnbasis, tödtete die Thiere nach 8—14 Tagen und fand Degeneration des Oculomotorius und einer Wurzel des Ganglion ciliare; im Ganglion selbst war keine Degeneration. Apolant schliesst daraus, dass das G. ciliare dem Sympathicus zugehöre.

Nach Krause ist das Ciliarganglion wahrscheinlich gemischter, nach Michel sympathischer Natur und van Gehuchten*) ist geneigt dem Ganglion eine spinale Natur zuzuschreiben.

---

*) citirt von Holtzmann.

Digitized by Google

Chiarugi (10) äussert sich mit einer gewissen Reserve. Er ist geneigt anzunehmen, dass das Ciliarganglion nicht aus dem dritten Nervenpaare stamme, weil er im ganzen Verlauf des Oculomotorius keine Ganglienzellen fand, ausgenommen in seiner Wurzel. Es ist wahrscheinlicher, dass das Ganglion sich aus der Radix ophthalmica ausbilde, welche viele Zellengruppen besitzt; das Ganglion würde sich sehr frühzeitig aus jener losmachen und in Beziehung zu dem Oculomotorius treten.

Holtzmann (11) studirte histologisch das G. ciliare und die Ciliarnerven bei Amphibien, Vögeln und Säugern, und zwar vergleicht er die Spinalganglien und die sympathischen Zellen mit jenen des Ganglion ciliare. Er fand:

Bei Fröschen die Spinalganglienzellen von kleinerer und grösserer Form, einige mit T-förmigen Fortsätzen, alle mit excentrischem Kern und Nucleolus. Die sympathischen unterscheiden sich wenig von den oben genannten Zellen, sind kleiner und besitzen einen excentrisch gelagerten Kern und Kernkörperchen. Im Oculomotorius fand er spinale Elemente.

Bei Vögeln sind die Kerne und Kernkörperchen der Spinalganglienzellen stets central; bei den sympathischen Elementen sind die Nissl'schen Schollen derber, die Zellen kleiner als die erstgenannten, der Zellkern liegt annähernd central. Das Ganglion ciliare ist ei-kreisförmig begrenzt und es liegt dem Stamm des Oculomotorius direct an; die Nervenfasern der Ciliarnerven besitzen dicke Markscheiden. Die Zellen wiederholen nun weder genau den Typus der spinalen, noch der sympathischen Zellen. Keine Fortsätze, die sich in das pericelluläre Gewebe hineinerstrecken, wie bei den sympathischen Zellen, dagegen erinnert das intercelluläre Bindegewebe mehr an die sympathischen Ganglien. Holtzmann resumirt diese Ergebnisse mit den Worten: „Ich habe daher keinen Grund, an der rein spinalen Natur der Zellen des Ciliarknotens der Vögel zu zweifeln."

Beim Hunde beobachtete er häufig individuelle Schwankungen, er theilt die Ansicht Schwalbe's, dass manchmal von den beiden Wurzeln die eine direct in einen Ciliarnerv übertritt. In den Spinalganglienzellen finden sich annähernd kreisförmig begrenzte, selten ausgesprochene längliche Zellen. Der Kern liegt im Centrum, nur in exquisit länglichen Formen ist er etwas zur Seite geschoben mit centralem Nucleolus. Die Schollen liegen concentrisch um den Kern geschichtet. Eine verschieden hochgradige Entfärbung der Grundsubstanz der Zellen ist eine sehr gewöhnliche Erscheinung und gerade die am stärksten entfärbten Zellen scheinen die grössten Schollen zu besitzen; häufige Vacuolen stellen nur schollenarme Partien dar. Die

Digitized by Google

Zellen im Ganglion cervicale supr. sind erheblich kleiner, der Kern steht fast in allen Zellen ganz nahe der Peripherie; mit Thioninfärbung erkennt man stets einen deutlichen Ring dicker, plumper Schollen an der Peripherie der Zellen; der centrale Ring um den Kern ist geringer ausgebildet; zwischen beiden liegt ein hellerer Raum, der von Schollen viel feineren Kalibers bevölkert ist. Das bindegewebige intercelluläre Stroma ist kräftiger als das der Spinalganglienzellen entwickelt. Im Ciliarganglion konnte H. mit Sicherheit die beiden beschriebenen Zellenarten nachweisen; die spinalen Elemente schienen die anderen zu übertreffen, das ist aber nicht constant. Man findet (durch die Golgi'sche Methode) uni- und bipolare Formen.

Bei Katzen dagegen sind die Zellen des Ciliarganglions rein sympathischer Natur, höchstens können die unipolaren Zwergzellen als Zeugen der ursprünglichen gemischten Anlage gelten.

Bei Kaninchen besitzen die Spinalganglienzellen einen centralen Kern, die sympathischen Zellen sind kleiner, multipolar und haben zwei Kerne (nicht alle), die des Ciliarganglions haben einen central stehenden Kern, die meisten sind mit zwei Ausläufern versehen, welche nahe bei einander die Zelle verlassen, seltener geht nur ein einziger dichotomisch gebildeter Fortsatz ab. Holtzmann fasst diese Zellen als spinale Zellen auf, ausserdem aber kann man ein, wenn auch variables, mächtig ausgebildetes System symp. Elemente in der Orbita erkennen.

Der Autor bemerkt zuletzt: „Erinnern wir uns der wohl kaum bestrittenen Thatsache, dass die Spinalganglien sowohl als die sympathischen Ganglien des Grenzstranges aus gemeinsamen Anlagen, den Intervertebralganglien, hervorgehen, so erklärt man sich die doppelte Natur des Ciliarganglions leicht, wenn wir ihm die Bedeutung eines solchen Intervertebralganglions zuschreiben und annehmen, dass in ihm bald die eine, bald die andere Seite der ursprünglichen Anlage zur Entwicklung gelangt."

Antonelli ([12]) stützt sich auf die Ergebnisse der vergleichenden Embryologie, auf das Studium der Structur des Ciliarganglions und auf die histochemischen Charaktere der Zellen und kommt zu dem Schlusse, dass das Ciliarganglion nicht nur ein Analogon eines Spinalganglions sei, sondern auch, dass es dem dritten Paare zugehört. Die Radix brevis ist von keinem gesonderten, aus dem Oculomotorius stammenden Nervenbündel gebildet, sondern gehen die einzelnen Fasern unregelmässig aus dem ganzen Nervenstamm in die Radix brevis hinein. Manchmal findet man unter den myelinisirten Fasern auch einzelne, welche den Charakter der sympathischen Fasern besitzen und welche aus dem Sympathicus selbst stammen.

Digitized by Google

Antonelli glaubt, dass aus denselben Fasern ein unbeständiges Würzelchen entsteht, welches manchmal vom Abducens zum G. ciliare hinzieht. In der Rad. brevis fand Antonelli bei Menschen manchmal ein accessorisches Ganglion eingebettet.

Der Autor ist der Ansicht, dass das G. ciliare dem G. jugulare vagi ähnlicher sei (also indirect ähnlicher einem Spinalganglion), als dem Ganglion symp. sup., denn die Zellen sind denen des Spinalganglion gleich, sogar unipolar, sicher nicht multipolar; das asteroide Aussehen dieser Nervenzellen ist die Folge entweder cadaveröser Beschädigungen oder unpassender Fixationsmethoden.

D'Erchia (13) sagt: Die Golgi'sche Methode hat uns deutlich Charaktere gezeigt, welche sehr wahrscheinlich für die sympathische Natur des Ganglion ciliare sprechen; kaum glauben wir aber, dass dieses histologische Kriterium uns zwingt, das Ciliarganglion morphologisch als ein sympathisches Ganglion zu betrachten. Er studirte das Ganglion bei dem Huhn, bei dem Rind, bei welchem letzteren er Zellen im Oculomotoriusstamm fand. Er constatirte ferner, dass die sensorische Wurzel direct aus dem G. Gasseri entspringen kann. Bei dem Hunde bemerkte D'Erchia, dass die sensible Wurzel Fasern sowohl aus dem N. nasale als aus dem Oculomotorius enthält.

Das Studium des Ganglion ciliare beim Menschen ist besonders wichtig.

Bei einem 21 cm langen Fötus fand er Zellen sowohl in dem Stamm des Nerven für den Obliquus inf. (nahe der kurzen Wurzel) als im Oculomotoriusstamm selbst, die Radix longa enthält wie bei dem Hunde zwei feine Fäden, den einen aus dem Nasociliarnerv, den anderen aus dem R. superior des Oculomotorius. Einige Zellengruppen befinden sich in den Ciliarnerven selbst, bis knapp hinter der Sclera. Bei Neugeborenen ist die Rad. brevis aus fünf Fasern zusammengesetzt, deren vier ins Ganglion eindringen, während die andere, längere Wurzel aus drei Fäden besteht. Die eine Faser entspringt aus dem Ramus für den Obliquus inf., die zweite aus dem Oculomotoriusstamm, die dritte aus dem Ramus sup. desselben Nervs. Die Radix longa besteht aus zwei Fasern, deren eine zellenarm, die andere zellenreich ist, und sie bilden die Radix plexiformis. In der Nähe des Ganglion ciliare fliessen alle diese Fasern zu einem gemeinsamen zellenreichen Stamm zusammen, und aus diesem entspringt eine Faser, welche sich an das Ciliarganglion anlehnt und als Ciliarnerv weiter verläuft. Von dem Hauptganglion wenig entfernt, findet man ein accessorisches Ganglion, welches zwei Ciliarnerven aufnimmt und einen Ramunculus zu dem Oculomotorius abgiebt.

Digitized by Google

Bei Erwachsenen beobachtet man eine Menge Variationen in der Radix brevis; die Zahl der Fäden variirt zwischen 2—4, deren eine Wurzel, die dickste, die wahre Radix brevis ist. Zwischen diesen Fasern findet man einige Nervenzellen; man beobachtet auch Radices breves, welche die Structur des Ganglions vollständig nachahmen. Für die Radix longa muss man die Multiplicität der Fäden hervorheben, und manchmal tritt durch dieselben eine Wurzel ins Ganglion hinein, welche aus dem Oculomotorius kommt.

Gegenüber Antonelli fand D'Erchia, dass nur einige Bündel der sensorischen Wurzel das Ganglion einfach durchziehen, dass aber der grösste Theil der Radix ins Ganglion hineintritt, und sich zwischen die Elemente desselben zertheilt, **so wie die Fäserchen der Radix motoria.**

Dies geschieht auch beim Hund und beim Rind.

Man sieht aus allen diesen wichtigen Literaturauszügen, wie verschieden und auseinandergehend die Ansichten der Autoren über die Natur und die Verbindungen des Ganglion ciliare sich gestalten. Dieses Organ, welches schon bei den Amphibien als Zellen des Oculomotorius vorhanden ist, variirt, was die Natur desselben anbelangt, für jede Klasse und jede Species. Es giebt Ciliarganglien, welche lauter sympathische oder spinale Elemente, einige, welche sowohl die einen wie die anderen Formen enthalten. Antonelli betont die trügerischen Bilder, welche durch cadaveröse Zustände und unpassende Fixationsmethoden entstehen können, und mit vollem Recht, und D'Erchia hebt mit ebenso vielem Recht hervor, dass aus der Uni- oder Isopolarität der Nervenzellen allein sich nicht die wahre Natur des Ganglions kundgiebt, man muss alle Merkmale zu Hülfe nehmen. Die genetischen Kriterien aber sind auch widersprechend, denn die vergleichend-anatomischen Studien führten Schwalbe und Antonelli zu einem, Chiarugi zu einem anderen Schluss.

Man sieht ferner, wie inconstant von Species zu Species, ja von Individuum zu Individuum die Vertheilung und der Zusammenhang der Wurzeln mit dem Ganglion sind, so dass es möglich ist, dass Oculomotoriusfasern durch die Radix longa mit dem Ganglion in Verbindung treten.

Ich werde jetzt zu meinen eigenen Experimenten und Untersuchungen übergehen, vor Allem muss ich aber meinen verbindlichsten Dank Herrn Dr. Cofler aussprechen, der mit grosser Aufopferung, meinen Wünschen entsprechend, sehr oft gegen unerwartete Schwierigkeiten

Digitized by Google

kämpfend, die von mir verlangten operativen Eingriffe musterhaft vollführte.

Die erste Reihe der Experimente wurde an Hunden ausgeführt, und je mehr ich mich in das Studium vertiefte, desto weiter erstreckte sich das Feld der Untersuchungen, so zwar, dass ich bei der zweiten Reihe von Experimenten, an Affen, nicht nur das Ciliarganglion, sondern auch andere Organe methodisch studirte.

Da mir unbekannt ist, dass Jemand in solcher Ausdehnung dieses Thema experimentell behandelt habe, so erlaube ich mir das darauf Bezügliche, wenn auch nicht vollständig, doch ausführlich wieder zu geben.

Bei diesen Versuchen wurden verschiedene Fixationsmethoden angewendet, meistens 96 proc. Alkohol und die von mir angegebene Lösung ([14]), die mit einigen von mir eingeführten späteren Modificationen für alle die gebräuchlichsten Färbungen passt und die Zellen sehr gut fixirt. Ich muss mir erlauben die Methode wieder anzuführen: Die Stücke kommen gleich nach der Herausnahme in folgende Lösung: 100 ccm 95 proc. Alkohol, im welchem 1 dg Chromsäure gelöst wird; nach der Lösung fügt man 5 ccm Formol hinzu. Die Lösung muss jeden Tag gewechselt werden und in 1 bis 8 Tagen, je nach der Grösse des Stückes, ist die Fixation vollendet. Die Stücke werden dann in 95 proc. Alkohol (nicht zu lange) aufbewahrt oder mit Syntheticon aufgekittet und ohne Inclusion unter 95 proc. Alkohol geschnitten. Kleine Stücke (Ganglien) werden in der üblichen Weise in Paraffin eingebettet. (Eine bis vier Stunden in absolutem Alkohol, eine Stunde in wenigstens zweimal gewechseltem Chloroform oder Xylol, eine Stunde in Chloroform- oder Xylolparaffin, eine Stunde in Paraffin bei 48—52°). Die Schnitte werden nach Befreiung von Paraffin weiter behandelt. Ich benütze alle die Farbenflüssigkeiten kalt; so lasse ich die Schnitte bei Zimmertemperatur 24 Std. in Nissl'schem Methylenblau, 5—10—30 Min. und mehr, wenn es nöthig ist, in concentrirter Thioninlösung, nach meiner Fixationsmethode ist ein längeres Verweilen der Schnitte in der Farbe nothwendig, drei bis vier Stunden im Toluidenblau, 24 Std. in verdünnter Ehrlich'sches Triacid-Lösung, während die v. Gieson'sche Methode ganz gut wie gewöhnlich gelingt; man kann aber mit Nutzen auch vorher die Schnitte 24 Std. in einer wässrigen 2 proc. Bichromatlösung stehen lassen. Für die Weigert'sche Markscheidenmethode verfahre ich folgendermaassen: Die Schnitte bleiben 24 Std. in einer 1 proc. wässrigen Chromsäurelösung, dann kommen sie nach zweimaliger Waschung in die Weigert'sche (dicke Schnitte) oder in die Auerbach'sche Chloralmolybden-Hämatoxylinlösung (dünne Schnitte), worin sie noch einmal 24 Std. verbleiben. Von da werden die gut gewaschenen Schnitte in die von Vassale modificirte Kupferlacklösung (gleiche Theile Kupfer- und Lithionlösung, der Niederschlag wird mit Ammoniaktropfen gelöst) gebracht. Hierin bleiben sie mindestens 10 Min., werden dann sehr gut gewaschen und nach Weigert sorgfältig differenzirt. Will man eine sehr gute Differenzirung bekommen, so kann man, dem mündlichen Rath Donnaggio's folgend, nach einer gründlichen Waschung für sehr kurze Zeit (1—2 Min.) die Schnitte in eine 2 proc. Kali causticum-Lösung bringen, man muss aber nachher

Digitized by Google

lange und in 2—3 Wasserschalen dieselben waschen, sonst werden sie nach einem Tag blau-grün verfärbt. Zuletzt werden die Schnitte in der üblichen Weise bis zur Inclusion weiter behandelt.

Um das Ganglion ciliare zu finden, muss man vor Allem das Auge sammt Opticus und Oculomotorius so vollständig herausnehmen, dass der Boden der Orbita ganz ausgeräumt wird; man läuft sonst Gefahr das Ganglion in der Orbita zurückzulassen. Man suche dann den M. obliquus inf. auf, der durch die schrägen, am Bulbus selbst verlaufenden Fasern gut erkennbar ist. Man dringt an dieser Stelle durch das Fettgewebe hinein und so kommt man leicht neben dem Opticus zu den Ciliarnerven, man geht längs dem Opticus weiter und bald ist auch der Nerv für den M. obliqu. inf. ersichtlich; durch diese beiden Nerven als Wegweiser fährt man immer längs den Ciliarnerven vorsichtig präparirend weiter und bald kommt man zum Ganglion. Man befreit dasselbe von dem umgebenden Gewebe, und wenn das Organ mit allen Wurzeln und Ciliarnerven deutlich zu Tage liegt, wird dasselbe mit dem Stück Nerv (R. f. den Obliquus) sammt Wurzeln und Ciliarnerven vorsichtig abgeschnitten und herausgenommen. Man breitet das Präparat auf einer Glasplatte aus, befreit es von dem übriggebliebenen Fettgewebe und von den in einer anderen Weise zu behandelnden Ciliarnervenfasern, giesst auf das Ganglion und Adnexa die Fixationsflüssigkeit und bringt dasselbe nach 5 Minuten in eine mit der frischen Flüssigkeit erfüllte Eprouvette; das Präparat bleibt mit seinen Adnexa ganz gut ausgedehnt.

Experimente an Hunden.

Da ich die anatomischen Angaben Holtzmann's durchaus bestätigen kann, gehe ich gleich zu den Experimenten über.

I. Hund A, klein, grau, gekreuzter Rasse, mit stark vorspringenden Augen.

17. Juni 1897. Die Aufgabe war, die Ciliarnerven zu durchschneiden, ohne die vom Oculomotorius innervirten Muskeln zu lädiren; deswegen wurde nach einer 1 proc. Morphiuminjection und Einträufelung von 4 proc. Cocainlösung in den Conjunctivalsack und 2—3 Einspritzungen von einer 1 proc. Cocainlösung in die Conjunctiva selbst die Commissura externa palp. bis zum Knochen rechts gespalten. Der Conjunctivalsack wird geöffnet und der Externus excidirt. Man sucht vergebens den Opticus mit einem Haken zu fangen; man entfernt ein Stück Processus zygomaticus orbitalis, es gelingt trotzdem nicht den Opticus zu isoliren, deswegen wurde der Opticus sammt den Ciliarnerven durchschnitten.

Copiöse Hämorrhagie. Verlauf normal. Keratitis neuroparalytica (Dr. Cofler).

Das Thier wurde am elften Tage nach der Operation durch Chloroform getödtet. Rechts waren beide Opticusstümpfe circa zwei Millim. von einander entfernt, die Ciliarnerven vollständig durchtrennt. Es wurden beide Ciliarganglien, Optici, Oculomotorii, die Spinalganglien cervic. VIII und thorac. I und II sammt Wurzeln, sowie die Centralregion des Oculomotorius aufbewahrt. Die peripheren Nerven und die Spinalwurzeln wurden nach Marchi, die anderen Organe nach meiner Fixationsmethode behandelt, die Ganglien in Paraffin eingebettet, das vordere Stammhirn durch Syntheticon angeklebt und ohne Imprägnation in Serien geschnitten und studirt.

Digitized by Google

Linkes G. ciliare (nicht operirte Seite). Einige Schnitte sind mit Thionin, andere mit Methylenblau gefärbt worden, die erste Färbung schien mir besser zu gelingen.

Die Ganglienzellen, grössere und kleinere (Holtzmann), waren sehr wenig geschrumpft, viele reichten sogar bis zur Kapsel, man findet das Tigroid sehr gut gefärbt und normal. Die grösseren Zellen sind mit etwas gröberen, nicht immer concentrisch gerichteten Chromatinschollen besäet, die kleineren durch ein feineres, etwas blässer gefärbtes Tigroid gekennzeichnet; die Peripherie der Zellen war als blasser, schollenfreier Saum sichtbar. Mit Delafield'schem verdünntem Hämatoxylin (nach Lugaro) erscheint die Grundsubstanz punctirt (Object E Zeiss Comp. a c b). Die normale Kapsel ist mit ihren Endothelien vollständig bekleidet. Der meist centrale Kern sitzt in einigen Zellen auf einer Seite, mit der normalen feinen Punctirung versehen; in wenigen Elementen erreichte er sogar die Peripherie. Das Kernkörperchen ist meistens auf einer Seite orientirt, nie aber sah man den Kern buchtförmig die Zelle austreiben. Das intercelluläre Bindegewebe normal, mit normalen, zahlreichen Kernen. Durch die Weigert-Vassale-sche Methode fand ich die scheinbar durchziehenden und die im Ganglion selbst endenden Nervenfasern vollständig normal. Im Protokoll ist noch Folgendes notirt: Die grossen Zellen sind den mittleren Formen der Spinalganglien, die kleinen jenen der sympathischen Zellen ähnlich.

Rechtes Ganglion ciliare (operirte Seite). Keine Zelle ist normal; alle sind mehr oder weniger geschrumpft, mit gezackten Rändern. Die meisten Zellen blass, von glasigem Aussehen, lassen kein Tigroid mehr erkennen. Andere scheinen wie eine geschrumpfte, dunkelblaue Masse mit oder ohne unterscheidbare dunkle, meistens an der Peripherie zusammengeworfene Schollen; andere Elemente endlich sind fast farblos, und nur an der Peripherie sieht man formlose, dunkle Massen. Bei den Zellen der ersten und bei wenigen der dritten Kategorie buchtete der Kern einen Theil der Zellperipherie aus, so zwar, dass man den Nucleus flaschenförmig aus der Zelle hinaustreten sah, und er selbst mit der Zelle nur durch einen dünnen Hals verbunden war. Bei diesen Elementen war das Kernkörperchen immer in dem vortretenden Theil des Kerns; jedoch freie, d. i. vollständig aus der Zelle herausgewanderte Kerne oder Kernkörperchen konnte man nicht finden. Die feine Punctirung des Kerns war in allen Elementen bei Thioninfärbung verschwunden, bei Ehrlich'scher Färbung sah man eine Anzahl gleich grosser Punkte.

An einigen Zellen sah man strahlenförmige Fäserchen als Kapselreste; durch Hämatoxylin sind Zellen von einer Art Spinnenfäden durchzogen wahrzunehmen, während einige Fäden sogar die Kapsel erreichen. Alterationen zeigten weder das intercelluläre Gewebe noch die Nervenfasern.

Die Ciliarnerven der operirten Seite (Zupfpräparate nach 24stündiger Fixirung in einer 1 proc. Ueberosmiumsäurelösung) waren vollständig degenerirt.

Centrale Oculomotoriusregion. Vor Allem muss ich bemerken, dass die Elemente ein ganz normales Aussehen hatten, sowohl rechts als links, sowohl in der mittleren als in der äusseren, in der proximalen wie in der distalen Region. Die Zellen sind gut fixirt und gefärbt, ihre Fortsätze weit zu verfolgen. Das Tigroid (Thionin, Methylenblau), sowie die Kerne und Kernkörperchen normal. Hie und da, ohne Regel, in den

Digitized by Google

verschiedensten Regionen, im Centralgrau wie in den Gegenden der Substantia nigra und in der Raphe, sind einige stärker gefärbte Zellen vorhanden. Man sieht die chromatische Substanz als tief-blaue Linien auf einem dunkelblauen Grund. Gegen den Nervenfortsatz zu wird die Grundsubstanz heller und das Chromatin deutlicher; bei diesen Zellen sind manchmal die Fortsätze nicht so weit, wie bei den anderen Zellen, zu verfolgen. Hie und da sind einige Elemente wie geballt; das fand ich besonders in den Gegenden der Substantia nigra und im Centralgrau am Boden des 3. Ventrikels. Keine Zelle zeigte Chromatolysis, Verkleinerung oder Vergrösserung des Kerns. Je nach der Schnittführung wechselt das Aussehen einiger Zellen, so dass neben vollständig angebildeten Elementen auch Bruchtheile derselben zu sehen sind; man findet aber auch in allen Zellengruppen des Oculomotorius grössere und kleinere Zellen. Die Präparate, welche mit der Weigert-Vassale'schen Methode behandelt wurden, zeigten vollständig normale Markfasern und das Reticulum sehr gut ausgebildet.

Die Schnitte aus dem centralen Stumpf des nach Marchi fixirten rechten Opticus zeigten viele schwarze feine Pünktchen (für eine kurze Strecke), jene aus dem rechten Oculomotorius und aus den Spinalwurzeln keine. Spinalganglien normal.

Dieses Experiment zeigte mir das Prototyp der bei Läsion der Ciliarnerven eintretenden Veränderungen im Ciliarganglion und hatte für die Frage die Bedeutung eines Grundexperiments. Wenn das Ganglion ciliare keine Alterationen gezeigt hätte, so wäre die ganze Frage durch diese negative Antwort experimentell, wenigstens für diese Thierspecies, gelöst gewesen. Ich konnte aber mit Sicherheit annehmen, dass nach Neurectomia optico-ciliaris die Nervenzellen des Ganglion ciliare vollständig degeneriren. Das Experiment belehrte mich ferner, dass die Centralregion des Oculomotorius normal war, da ich als nicht durch das Experiment alterirte Zellen jene wenigen Elemente betrachten konnte, welche die geschilderten Verschiedenheiten in der Färbung und Gestalt zeigten, und die in den verschiedenen Regionen zu finden waren.

Die negativen Befunde bei der Weigert'schen Färbung und die geringen Alterationen bei der Marchi'schen Methode sind durch die kurze Zeit, welche zwischen Experiment und Tödtung verflossen, hinlänglich erklärt.

II. Hund B, schwarz, von mittlerer Grösse, gekreuzter Rasse.

28. Juni 1897 Kauterisation der rechten Cornea.[1]) Da die Cornea bei starkem Auseinanderziehen der Lider nicht ganz zu übersehen war, wurde die Commissura externa gespalten. Instillation einer 4 proc. Cocainlösung in den Conjunctivalsack.

Es wird der Liderweiterer applicirt; der Assistent fixirt mit einer Pincette das dritte Lid, mit einer zweiten fixirt der Operateur den Bulbus, und mit einem glühenden, spiralgedrehten Platinfaden wird die ganze Cornea bis zur Descemeti kauterisirt. Die Commissura wird zusammengenäht und das Thier frei gelassen. Verlauf glatt (Dr. Cofler).

Tödtung am zwölften Tage. Fixation im 96 proc. Alkohol.

---

1) Dieses Experiment und die folgenden wurden nach der Bernheimerschen Mittheilung in der Wiener Gesellschaft der Aerzte vorgenommen.

Digitized by Google

Linkes Ganglion ciliare (der nicht operirten Seite). Die Zellen normal, aber die Schrumpfung viel mehr ausgesprochen als beim Hund A (Fixationsmethode?).

Rechtes Ganglion ciliare (der operirten Seite). Die Alteration der Zellen ist im Vergleich zu jenen des ersten Hundes, dem Grad der Veränderungen und der Zahl der getroffenen Elemente nach, bedeutend verschieden. Nur jede 6.—8. Zelle war in Degeneration begriffen. Keine ist farblos oder zu einem schwärzlichen Klümpchen reducirt. Das Tigroid der lädirten Zellen ist mässig rareficirt oder zeigt eine periphere Chromatolysis; der Kern ist manchmal geschwollen (vacuolisirt?), wandständig, manchmal gegen die Peripherie scheinbar offen, so dass man in der Zelle eine mit kurzem Halse versehene flaschenförmige Vertiefung sah, in welcher das Kernkörperchen lag. Einige Zellen (die kleinen) sind dunkel gefärbt, mit undeutlichem Nucleus. Das Kernkörperchen zeigte keine deutliche Alteration.

Linkes Ganglion Gasseri (nicht operirte Seite). Man sieht grössere und kleinere Formen (30,60—18,0—14,4 μ). Um den meist central gelegenen Kern findet man einen dunklen Hof, die Zellen sind reich an chromatischer Substanz, mehr disseminirt als concentrisch angeordnet. Einige Zellen sind dunkler gefärbt, besonders in den etwas dickeren Schnitten (nicht genügend differenzirt?), aber normal.

Rechtes Ganglion Gasseri (operirte Seite). Im Allgemeinen fällt der grosse Unterschied zwischen den einzelnen Schnitten auf, indem einige ganz normale Verhältnisse, andere dagegen deutlich degenerirte Zellen darboten. Man begegnet nämlich partieller Chromatolysis oder stark tingirten, mit undeutlichem Kern, mässig, aber deutlich zusammengeschrumpften Elementen. Bei den ersten ist der Kern wandständig, oft vacuolisirt; man hat manchmal den Eindruck, als ob die gegen einen Pol zusammengeballte chromatische Substanz den Kern mitgerissen hätte. Hie und da, je nach der Schnittführung, dunkle Bruchtheile von Zellen. Die in Chromatolysis begriffenen Zellen zeigen ferner das Tigroid (Thioninfärbung) anstatt violett grün gefärbt.

Rechtes Ganglion cervicale sup. Fast alle Zellen besitzen einen lateralisirten Kern, hie und da sind zweikernige Zellen zu sehen. Die Elemente sind arm an Chromatin, welches in einigen Elementen an der Peripherie angehäuft erscheint.

Die Ganglienzellen des VIII. Cervical- und I. Brustsegments des Rückenmarks zeigten nichts Abnormes.

Man kann die Hauptergebnisse dieses Experiments folgendermassen resumiren: Bei der Kauterisation der Cornea degeneriren einige Zellen des Ganglion ciliare, aber durchaus nicht in dem Maasse und mit der Intensität, wie bei der Neurectomia optico-ciliaris; auch einige Zellen des Ganglion Gasseri der operirten Seite weisen deutliche Degenerationen auf.

III. Hund C., weiss, klein, von gekreuzter Rasse, mit beiderseitigem Leucoma afficirt.

17. Juni 1897 Exenteratio bulbi sinistri.

Es wurden zwei 1 proc. Morphininjectionen und unmittelbar vor der Operation verschiedene 2 proc. Cocaininstillationen und Subconjunctivalinjectionenen vorgenommen. Nachdem die Cornea in Centrum durch einen

Digitized by Google

Haken fixirt war, wird durch ein Staphylommesser der obere Theil durchschnitten und durch einen Scheerenschnitt die untere Hälfte weggenommen. Die Linse und ein grosser Theil des Glaskörpers werden entleert, durch einen Gehilfen die zwei scleralen Stümpfe auseinandergehalten, während der Operateur durch einen mit Watte armirten Péan in die Cavität eindringend, den ganzen Inhalt des Bulbus ausräumt. Die Lider wurden zusammengenäht. Keine Reaction.

Nach 12 Tagen Tödtung durch Chloroform. Fixation im 96 proc. Alkohol.

Rechtes Ganglion ciliare (nicht operirte Seite). Man findet, wie es schon erwähnt wurde, grössere und kleinere Zellen. Bei der Durchmusterung aller Präparate merkt man, dass, obwohl von einer Chromatolysis keine Rede ist, doch einige Zellen nicht ganz dem normalen Typus entsprechen. Hie und da sah man den Kern die Peripherie der Zelle austreiben; manchmal war die Zelle, aber noch mehr der Kern vacuolisirt.

Linkes Ganglion ciliare. Keine Zelle normal; die Chromatolyse beherrscht das mikroskopische Bild. Das Chromatin ist entweder vollständig oder theilweise verschwunden, mitunter rareficirt und blass. Einige Zellen boten folgendes Bild: Die Peripherie ist mit gröberen Chromatinschollen versehen, dann kommt ein chromatinfreies, dann ein feines punktförmiges Chromatinband; es folgt ein etwas geschwollener Kern und lateral sitzend das Kernkörperchen. Viele Zellen (meist die kleinen Formen) sind stark dunkel gefärbt, zusammengeschrumpft, ohne deutliche Chromatinschollen. Nicht selten schien der Nucleolus verkleinert. Im Allgemeinen habe ich den Eindruck gewonnen, dass die Alterationen nicht den hohen Grad erreicht haben wie nach der Neurectomia optico-ciliaris.

Die linken Ciliarnerven zeigten sich nicht alle in demselben Grad degenerirt. Sie wurden nach 24stündlichem Verweilen im 1 proc. Ueberosmiumsäure gezupft. Einige Fasern waren ihres Myelins absolut beraubt, in anderen fand man das Myelin hie und da als tropfenförmige Reste; einige Fäden waren strohgelb, mit einer feinen schwarzen Körnung wie bei den nach Marchi fixirten Präparaten.

Rechtes Ganglion Gasseri. Normale Verhältnisse; nur hie und da einige dunkelgefärbte Zellen mit undeutlichem Kern.

Linkes Ganglion Gasseri. Im Grossen und Ganzen normaler Befund; hie und da einige Zellen mit wandständigem Kern, einige dunkel gefärbt, mit etwas undeutlichem Nucleus.

Centralregion des Oculomotorius. Das Stück wurde nach Fixirung in 96 proc. Alkohol in Paraffin eingebettet und in Serien zerlegt. Ich konnte keine Degeneration finden. Man sah einige etwas dunkel gefärbte Zellen, besonders unter den kleinen Elementen sowohl des Oculomotoriuskerns als des Centralgraues vom Anfang des Aquaeductus bis zum dritten Ventrikel.

Der Befund lautet also: Nach Exenteratio bulbi sind die Ciliarnerven und das Ciliarganglion hochgradig degenerirt. Ich fand keine Degeneration im Oculomotoriuskern, ferner keine im Ganglion Gasseri, was als ein schroffer Gegensatz zu dem Befund beim Hund B imponirt. Ich wäre geneigt die verdächtigen Befunde im Ganglion ciliare auf der Seite der am meisten leukomatösen Cornea (nicht operirte Seite) mit dem Leukom in Verbindung zu setzen, allein mit Sicherheit kann ich es nicht behaupten,

Digitized by Google

denn Anomalien, welche fast ausschliesslich die Kerne betreffen, können auch technische oder anderweitige Ursachen haben.

IV. Hund D, braun, Weibchen, mittlere Grösse.

Am 26. Juli 1897 wurde nach der schon geschilderten Methode die Neurectomia optico-ciliaris links vorgenommen (Dr. Cofler).

Keratitis neuroparalytica.

Zwölf Tage nach der Operation wurde das Thier durch Chloroform getödtet. Die zwei Opticusstümpfe waren 1—2 mm auseinandergerückt, und die Ciliarnerven vollständig getrennt. Alle Stücke wurden in 96 proc. Alkohol fixirt.

Rechtes Ganglion ciliare (nicht operirte Seite). Die Zellen im Vergleich mit jenen bei Hund A etwas geschrumpft (Fixationsmethode?). Tigroid, Kern normal.

Linkes Ganglion ciliare (operirte Seite). Vollständige Degeneration der Zellen wie beim Hund A; wenige Elemente ausgenommen, war das Tigroid überall verschwunden, einige Zellen zu dunklen, zusammengeschrumpften, missgestalteten Klumpen reducirt, bei welchen der Kern so verschwommen, dass nur der Nucleolus irgendwo in der Zelle als ein dunklerer Punkt zu treffen war. Bei den in Chromatolyse sich befindenden Elementen sah man den Kern ganz an der Peripherie gelagert oder halb herausgetreten, einige Zellen schienen offen zu sein und ohne Kern, einen sicher in das umgebende Gewebe ausgewanderten Kern konnte man nicht nachweisen.

Linke Ciliarnerven (1 proc. Ueberosmiumsäure, Zupfpräparate) vollständig degenerirt.

Linker Oculomotorius (1 proc. Ueberosmiumsäure, Zupfpräparat) normal.

Centralregion des Oculomotorius. Identischer Befund wie beim Hund A: normale Ganglienzellen, einige hie und da, am meisten im Centralgrau ausserhalb des Oculamotoriuskerns, mehr dunkel gefärbt. An dickeren Schnitten sind diese Art von Zellen öfter zu finden.

Rechtes Ganglion Gasseri (nicht operirte Seite). Normale Bilder, einige Zellen mit wandständigem Kern.

Linkes Ganglion Gasseri. Man sieht nur in einigen Präparaten gruppenweise Zellen, welche wirklich degenerirt sind, nämlich dunkle, zusammengeschrumpfte Gebilde oder Elemente mit peripherer Chromatolyse, in welchen die Chromatinschollen ganz auf einen Theil der Zelle angehäuft erscheinen; der Kern, nach derselben Seite fast hingezogen, buchtete die Zellenwand aus.

Rechtes oberes Ganglion cervicale. Die meisten Zellen sind sehr arm an Chromatin, welches meistens die periphere Zone einnimmt und einen zweiten blassen Ring um den fast immer wandständigen Kern bildet. Einige dunkel gefärbte Elemente sind wohl hie und da zu sehen.

Linkes oberes Ganglion cervicale. Viele Zellen zeigen keine chromatische Substanz, nicht einmal an der Peripherie. Manchmal nimmt der Kern eine ungleichmässige dunkle Farbe an, als ob das Chromatin ganz im Kern gelagert wäre. Der Kern selbst zeigt sehr oft keine ovoide Form, sondern unregelmässige Contouren, nahm manchmal fast die ganze Zelle ein (vacuolisirt?), hie und da war er aus dem Element halb ausgetreten.

Digitized by Google

Die beiderseitigen VIII. Cervical- und I. Brustganglien zeigten keine Anomalie. Viele Zellen mit wandständigem Kern.

Die unteren Cervical- und oberen Brustmarkregionen waren, was die Ganglienzellen und die Nervenfasern anbelangt, normal.

Zusammenfassend finden wir nach vorgenommener Neurectomia optico-ciliaris vollständige Degeneration der Ciliarnerven und des Ciliarganglions, Degeneration einiger Zellenhaufen des entsprechenden Ganglion Gasseri und vielleicht einiger Zellen des oberen G. sympathicum. Keine Degeneration weder des Oculomotorius, noch der Centralregion desselben, noch jener Spinalganglien und Rückenmarkssegmente, welche mit der Iriserweiterung in Beziehung stehen.

Aus allen diesen Ergebnissen folgt, dass bei Hunden die Exenteratio bulbi und die Neurectomia optico-ciliaris eine vollständige Degeneration des Ciliarganglion zur Folge haben, dass nach diesen Operationen aber eine Degeneration der Zellen im Kern des Oculomotorius meiner Ansicht nach nicht eintritt. Man hat ferner beobachtet, dass nicht in allen, aber doch in einigen Fällen ein Zusammenhang zwischen Ciliarnerven und Ganglion Gasseri existirt, denn es war sicher eine leichte Degeneration einiger Zellen vorhanden. Wahrscheinlich degeneriren bei den in der Art operirten Thieren auch einige Elemente des Gangl. cervicale sup., ich kann es aber nicht mit Sicherheit behaupten, weil ich nur einmal das Organ beiderseits untersucht habe. Einige Zellen des Ciliarganglions zeigten eine leichte Degeneration bei Kauterisation der Cornea; ob das Leukom dieselbe Wirkung auf die Ganglienzellen ausübt, wage ich nicht mit Sicherheit anzunehmen. Entartung der Ciliarnerven war in Folge der Exenteratio bulbi und der Neurectomia optico-ciliaris constant zu finden. Die Spinalganglien und die Rückenmarkssegmente (VIII. Cervical- und I. Brustmark) zeigten keine Anomalie.

Experimente an Affen.

Im Folgenden werde ich trachten, eine kurze Uebersicht der mikroskopischen normalen Bilder der bei Affen (Amaduas) untersuchten Organe zu geben. Die Präparate sind theils einem nicht operirten, theils einem operirten Affen entnommen, jedoch bei letzterem nur auf der der Operation nicht entsprechenden Seite. Dadurch wird ein für alle Male ein fester Boden zur Vergleichung mit pathologischen Bildern gewonnen.

Es handelt sich um Organe, welche mit 96 proc. Alkohol, concentrirter Sublimatlösung und mit meiner Fixationsflüssigkeit behandelt wurden. Bei dieser Vergleichsstudie konnte ich mich wieder einmal von dem grossen Werth dieser letzten Fixationsmethode überzeugen, die Structur der Zelle

Digitized by Google

ist dabei sehr gut erhalten, ebenso sind die Nervenfasern, selbst nach Paraffineinbettung, durch die modificirte Weigert'sche Procedur sehr gut zu sehen.

Im Allgemeinen muss ich bemerken, dass die Nissl'sche Methode und ihre Modificationen (Thionin, Toluidenblau) so heiklich sind, dass die dadurch entstandenen Bilder nur mit grosser Vorsicht zu deuten sind. Nach einer Reihe von Experimenten, die ich vorgenommen habe, sind ein Zuviel oder Zuwenig der Dicke, der Färbung, der Entfärbung, der Vertrocknung der Präparate, ein zuviel erwärmtes Paraffin ebenso viele Ursachen für's Auftreten von Bildern, die alle möglichen Anomalien der Zelle vortäuschen können. So wurden z. B. die Präparate eines Affen, welcher nach einer missglückten Neurectomie von Irideremie operirt wurde, unbrauchbar, weil das Paraffin bis zu 65° erwärmt war: alle Zellen waren geschrumpft, stark dunkel gefärbt, der Kern verschwommen und fast immer wandständig. Es ist ferner wichtig, hervorzuheben (Nissl hat auch in der letzten Zeit diesen Punkt ebenfalls betont), dass jedes Organ eine eigene Färbbarkeit besitzt: Chromophilie, Pykno-, Apyknomorphie. Andererseits zeigen geschrumpfte Zellen (Fixationsmethode?) immer eine tiefere Färbung, ebenso können zu feine Schnitte chromatinarme Zellen vortäuschen; bekannt ist ferner die verderbliche Wirkung einer zu starken Austrocknung mit Fliesspapier. Ich muss endlich auf einen sehr wichtigen Punkt aufmerksam machen: man findet manchmal, wie ganz richtig Lugaro hervorgehoben hat, am Rand oder neben dem Rande des Präparats Zellen, welche eine sonderbare Vertheilung des Chromatins zeigen; es scheint, als ob die chromatische Substanz ganz auf einen Pol gehäuft und die übrigen Zellen derselben fast beraubt wären. Ich habe diese Vertheilung des Chromatins „à coup de vent" genannt, denn man gewinnt den Eindruck, als ob durch einen Windstoss diese Anhäufung bedingt wäre. Diesen Bildern begegnet man am Rande des Präparats auch bei ganz normalen Gebilden; wenn sie aber an anderen Stellen und mit anderen Alterationen zu finden sind, so darf man denselben eine pathologische Bedeutung zumuthen. Alle diese Momente müssen bei der Beurtheilung jedes Schnittes berücksichtigt werden.

Die Anatomie des Ganglion ciliare bei dem Affen ist der des Menschen sehr ähnlich, deswegen werde ich nur ein paar Punkte hervorheben. Ein Unterschied liegt darin, dass das Ganglion bei den Affen fast immer mit dem Nerv für den Obliquus inf. scheinbar verwachsen ist, während beim Menschen eine ausgesprochene Radix brevis makroskopisch zu sehen ist. Die Radix brevis existirt eigentlich auch bei den Affen, sie ist aber nur unter dem Mikroskop sichtbar, und im Widerspruch zu Bernheimer habe ich gefunden, dass Faserzüge aus dem genannten Nerv in das Ganglion selbst baumartig eintreten und sich vertheilen, um wieder durch die Ciliarnerven aus dem Ganglion herauszutreten. Es existirt eine zweite, nicht constante Verbindung zwischen Oculomotoriusstamm und Ganglion, sie ist durch eine feine Wurzel gegeben, welche aus dem oberen (hinteren) Rand (die Stelle ist unbeständig) des Ganglion zum Oculomotorius und zwar neben der Stelle, wo der R. f. den Obl. entspringt, hinzieht. Ich bin nicht sicher, ob auch Fasern aus den Ciliares longi sich hinzugesellen, um weiter zu ziehen, ebensowenig konnte ich dieselben bis ins Ganglion Gasseri verfolgen.

Die Nervi ciliares sind den des Menschen gleich, ich kann also mit

Digitized by Google

Hahn(15) zwei Arten von Fasern: die dicken mit einer starken, und die feinen mit einer dünneren Markscheide versehenen Bündel, unterscheiden. Wahre Remak'sche Fasern wie im Sympathicus konnte ich nicht beobachten. Im Laufe der Ciliarnerven, besonders in ihrem Anfangsstück, sind einige Ganglienzellen zwischen den Nervenfasern eingenistet; 4—5 Zellen sind auch im Nervus für den Obliquus in aufsteigender Richtung zu sehen.

Die mikroskopischen Bilder des Ganglion ciliare zeigen, von Mittelformen abgesehen, zwei Grundtypen von Ganglienzellen: die meisten (I. Typus) sind rundlich, 48,8 bis 50,8 μ gross, die Minderzahl (II. Typus) ovoid, 20, 22, 19 μ gross. Das Tigroid der Zellen der ersten Kategorie ist aus feinen und gröberen, concentrisch gerichteten Chromatinkörnern gebildet, welche sich gegen die Peripherie lichten und einen feinen chromatinfreien Saum zurücklassen, der sich mit der Kapsel vermischt. Die Chromatinkörner hören um den Kern herum auf, einen zweiten Saum bildend. Der Nucleus ist ziemlich gross, hell. Durch basische Farben sieht man oft sehr feine Radien den Kern durchziehen, während durch die Ehrlich'sche oder v. Gieson'sche Methode der Kern von deutlichen Körnern besät erscheint. Der Nucleus liegt meistens central, manchmal etwas excentrisch, er reicht aber nie bis zur Peripherie, das Kernkörperchen ist meist central gelagert.

Bei den Zellen der zweiten Kategorie ist das Chromatin fein und unregelmässig zertheilt, manchmal ist es mehr am peripheren, manchmal mehr am centralen Saum stärker angehäuft. Der Kern ist fast immer etwas excentrisch. Zwischen diesen beiden Typen giebt es zahlreiche Zwischenformen: man findet Zellen, welche 30—20 μ gross sind, mit an der Peripherie concentrisch gegen das Centrum zu ganz unregelmässig geordnetem Chromatin, mit seitlich gerichtetem Kern und Kernkörperchen. Man findet in sehr feinen Schnitten Tigroidreste, d. h. eine Insel wie ein Plättchen von Chromatinkörnern, wahrscheinlich als Theile einer Zelle, welche in einem anderen Schnitt ihren Abschluss findet. Ich kann diese Formen, wenn sie nicht zahlreich sind, an und für sich nicht als pathologisch ansehen. Sehr oft findet man am Rand des Schnittes die Orientirung „à coup de vent". Von seltenen Befunden werde ich folgende erwähnen: Manchmal bemerkt man eine kleine Anhäufung von kleinen, rund-länglichen Zellen, welche offenbar als Kapselreste zu betrachten sind; hie und da konnte man bei Hämatoxylinfärbung eine Art Vorsprung sehen, vielleicht eine Andeutung eines Protoplasmafortsatzes. In Präparaten durch Hämatoxylin-Delafield und durch die v. Gieson'sche Methode gefärbt, erscheint das intercellulare Bindegewebe maschenförmig, mit ziemlich viel Kernen. Ich kann mich nicht aussprechen, ob das Gewebe sich mehr dem Typus des Sympathicus oder der Spinalganglien nähert. Was die Nervenfasern anbelangt, so habe ich schon die baumförmige Zertheilung der Radix brevis angedeutet, hier sei nur noch erwähnt, dass man den Eindruck gewinnt, als ob ein Theil der Fasern sich zwischen den Zellen, ihre Markscheide verlierend, ausbreiten und dann convergirend als markhaltige Fasern durch die Ciliarnerven austreten. Gefässe im Ganglion selbst habe ich nicht gefunden.

Das Ganglion Gasseri hat im Kleinen eine ähnliche grob-anatomische Structur wie beim Menschen. Mikroskopisch sieht man zwei Arten von Zellen wie beim Ganglion ciliare, von 52,5 bis 25,5 μ und viele

Digitized by Google

Mittelformen. Die Zellen des ersten Typus sind denjenigen des Ganglion ciliare ähnlich, nur ist das Chromatin unregelmässig zerstäubt und erreicht die Kapsel. Der Kern liegt meist central oder etwas excentrisch und ebenso der Nucleolus. Die zweite Form ist ovoid oder unregelmässig länglich; sie besitzen einen peripheren und einen um den Kern centralen, aus feinem Chromatin gebildeten Saum, beide sind durch ein chromatinarmes Band getrennt. Der Kern ist fast immer wandständig, durch feines Chromatin unregelmässig ausgesät, welches das Kernkörperchen frei lässt. Die Grundsubstanz der Zelle, mit der Methode von Lugaro studirt, gab mir sowohl bei meiner als bei Alkohol- und Sublimathärtung kein sehr deutliches fibrilläres Bild (Immers.). Es giebt pykno- und apyknomorphe Zellen unter einander vermischt; die Randzellen zeigen oft die Anordnung des Chromatins „à coup de vent". Das Bindegewebe ist reich an Kernen. Die massenhaften Nervenfasern durchziehen bündelweise das Ganglion, einzelne kann man durch das Organ vom Ein- bis zum Austritt, andere dagegen nur bis zur Nähe der Zellkapsel verfolgen. Die Ganglienzellen sind gewöhnlich reihenförmig durch die Länge des Ganglions angeordnet, einige Gruppen liegen auch inselförmig zwischen den Nerven und den Bindegewebsfasern.

Das Ganglion cervicale sup. ist ein etwa 2 cm langes spindelförmiges Gebilde, dessen Nervenzellen 21,6 μ lang, 18 μ breit, einige 25,2 μ lang, 21,6 μ breit, also ovoid sind; der Kern ist fast immer wandständig. Die Nervenzellen sind chromatinarm, einige Körner bilden den Rand derselben, und eine feine Körnung von chromatischer Substanz umgiebt den Kern, hie und da glaubte ich eine Andeutung der Wurzel eines Protoplasmafortsatzes, immer an der dem Kern gegenüberstehenden Seite zu sehen. Individuell verschieden (Alter?) ist die Pigmentation der Zellen. Der Kern selbst enthält sehr feines und sehr spärliches Chromatin, das Kernkörperchen liegt meistens lateral. Einige Zellen zeigten zwei Kerne. Verschiedenheiten kommen natürlich vor, so findet man z. B. chromatinreiche und -ärmere Zellen. Gespaltene Zellen mit zwei Kernen (Marinesco([16])) habe ich nie getroffen. Das Bindegewebe ist mächtig entwickelt, es scheint mir aber nicht kernreich zu sein. Fasern mit deutlicher Myelinscheide konnte ich bei Längsschnitten nicht erkennen, wohl aber Remak'sche Fasern.

Das Ganglion cervicale medium, ein nicht constantes Gebilde, verhält sich histologisch dem vorher beschriebenen gleich.

Das Ganglion sympathicum inferius (thoracicum) ist sehr klein (1—2 mm), knopfförmig, enthält 13,8—20—30 μ grosse, vielleicht chromatinreichere Zellen, welche selten zwei Kerne enthalten; gespaltene Zellen konnte ich auch da nie beobachten. Die zwei Kerne sind von chromatischer Substanz getrennt. Die Kerne sind meist wandständig, es giebt aber viele Formen mit central sitzendem Kern.

Das Ganglion jugulare n. vagi. Die Ganglienzellen sind 48,7 bis 18,4 μ gross, so dass die zwei Typen sehr auffallend sind. Die grösseren Formen haben ganz den spinalen Typus, das Chromatin ist concentrisch gerichtet, mit feinen und gröberen Körnern besät; der Kern ist central, das Kernkörperchen etwas seitlich orientirt. Die kleineren Zellen haben mehr den Typus der sympathischen Elemente; sie haben eine ovoide Form,

Digitized by Google

zeigen zwei Ringe von Chromatin, den einen als peripheren, den anderen als perinucleären Saum; zwischen beiden ist die Zelle chromatinarm. Der Kern ist immer wandständig, das Kernkörperchen liegt nicht immer central. Es giebt jedoch eine Menge Zwischenstufen: grosse Zellen mit wandständigem Kern, 25—30 μ grosse, mehr oder weniger chromatinreiche Zellen, in welchen die chromatische Substanz entweder unregelmässig gelagert ist oder eine periphere und eine centrale Verdichtung zeigt. Die Nervenfasern sind markhaltig, theil das Ganglion durchziehend, theils mit den Zellen in Verbindung tretend. Das Bindegewebe zeigt dieselbe Structur wie bei den Spinalganglien.

Die Spinalganglien enthalten rundliche Ganglienzellen von drei verschiedenen Hauptgrössen: 57,5—32,2—18,4 μ. Bei den grösseren Formen sind die feinen und gröberen Chromatinschollen concentrisch um den Kern gelagert, der periphere Saum der Zelle ist chromatinfrei, manchmal aber zeigt sich gerade der periphere Saum chromatinreich. Der Kern sitzt in der Mitte, so wie das Kernkörperchen, und ist mit feinem und gröberem acidofilen Chromatin besäet. Die mittleren und kleinen Formen fallen gleich durch den wandständigen Kern auf, das Chromatin ist dabei unregelmässig gelagert, die Körner desselben sind lichter und blässer, das Kernkörperchen liegt lateral. Es giebt jedoch eine grosse Zahl von Mischformen. Was das bindegewebige Gerüst anbelangt, so konnte ich in seiner Structur kein Unterscheidungsmerkmal zwischen den verschiedenen hier studirten Ganglien, das Ganglion symp. und ciliare ausgenommen, finden; bei letzterem kann man nicht mit Sicherheit einen Typus bindegewebigen Gerüstes bestimmen. Bündel von Nervenfasern scheinen einfach das Ganglion zu durchziehen, andere als nackte Axencylinder reichen bis fast zur Kapsel der Ganglienzellen.

Die Centralregion des Oculomotorius. Noch bevor man auf den Kern des Oculomotorius stösst, sieht man das centrale Grau besonders am Boden des Aquaeductus sehr reich an Py-Zellen, welche 20,7 bis 13,8 μ gross sind. Gerade in dieser Region findet man sehr oft, besonders wenn der Schnitt nicht sehr fein gelungen oder wenig entfärbt ist, aber auch in den besten Schnitten, Formen, welche an jene, welche Bernheimer als degenerirte Zellen bezeichnet hat, erinnern und von ihm in dem vermutheten paarigen Centrum für die Pupille gefunden wurden. Es sind Elemente, welche entweder die Py-Formen behalten oder etwas geballt, stark dunkel aussehen, bei welchen der Kern sehr verschwommen, hie und da sogar unkenntlich, oft wandständig ist. Die Fortsätze sind manchmal kurz, sogar etwas korkzieherartig (pathologisch?). Diese Formen kann man nicht gar so selten im centralen Grau der ganzen Prä-, Post- und Oculomotoriusregion finden, also bevor man den Trochleariskern erreicht, und in der Gegend des 3. Ventrikels. Die normalen Formen sind selbstverständlich bei weitem die häufigsten. Einige Zellen des Centralgraues scheinen sich fast zu Gruppen zu verdichten, um zwei Kerne (auf jeder Seite einen) schon im distalen Theil des Oculomotoriuskerns, gegen den Aqueductus zu, zu bilden. Diesen Kernen gehören Zellen von 13,8 μ, 20,7 μ, ja 34,5 μ Grösse an, sie sind dünn, schlank, 9,2 μ breit, mit 4—5 Fortsätzen, oder rundlich mit 1—2 Fortsätzen. Weiter proximalwärts beginnen die paarigen, kleinzelligen Kerne von Bernheimer, welche Zellen den kleineren Typus besitzen. Im Oculomotoriuskern sind 20—30 μ, hie und da auch 13 bis

Digitized by Google

12 μ grosse Zellen vorhanden (nicht vollständig getroffene Zellen?). Die Elemente sind sehr schön, so wie die Py-Zellen aller motorischen Kerne und der vorderen Rückenmarkskörner, ausgebildet, mit vollständig entwickeltem Tigroid. Hie und da, aber selten, findet man jedoch Zellen, die jenen gleichen, welche bei der Besprechung des Centralgraues beschrieben worden sind.

Die Beschreibung des Oculomotoriuskerns, wie sie Bernheimer gegeben, kann ich durchaus bestätigen; der unpaarige, grosszellige Mediankern ist nicht gut abgrenzbar, und geht derselbe in die laterale Zellengruppe über.

Ich habe zum Vergleich Serienschnitte des ganzen Stammhirns, der Oblongata und eines Theils des Rückenmarks vorgenommen und bin nunmehr überzeugt, dass die beschriebenen Schwankungen in der Form und Färbbarkeit der Zellen mehr oder weniger überall zu treffen sind. Dieselben hängen theils von der Schnittführung, theils von der Dicke des Schnittes und von dem Grad der Entfärbung ab. Auch das Erwärmen der Präparate bis zur Blasenbildung hat einigen Einfluss darauf, darum lasse ich jetzt die Schnitte bei Zimmertemperatur 24 Stunden in der Flüssigkeit. Schliesslich ist die Natur der Zellen dabei bestimmend, da bekanntlich gewisse Zellengruppen die Farbflüssigkeit stärker aufnehmen Dass diese Zellen als nicht normal anzusehen seien, kann man für einige Formen zugeben, jedoch mit dem Bemerken, dass sie von der experimentellen Läsion gar nicht getroffen zu sein brauchen, denn man findet sie auch weit weg von dem vermutheten Centrum, allüberall unregelmässig zertheilt, wie später noch erwähnt werden wird.

Ein Versuch, beide Augen am selben Tage zu operiren, misslang, das Thier wurde nach beiden Operationen cyanotisch, verweigerte das Futter, wurde auch soporös und starb nach zwei Tagen. Die 48 Stunden nach dem Eingriff gefundenen Veränderungen waren aber recht interessant, wie aus Folgendem zu ersehen:

Versuch I. Affe A. Irideremie rechts, Kauterisation der Cornea links.

24. September 1897. Junges, gesundes Thier. Um eine spastische Contraction des Sphincters zu erzielen, wurde einige Male eine $^1/_2$ proc. Eserinlösung rechts eingeträufelt, zur Anästhesie 4 proc. Cocainlösung. Nachdem die Lider mit dem Elevator fixirt worden, wurde der Bulbus mit einer Pincette festgehalten und die rechte Cornea am oberen temporalen Rand incidirt, die Iris wurde mit der Irispincette gefasst und aus der Wunde herausgezogen. Mit einer zweiten Pincette konnte die Iris nahe der Wunde sicher gefasst und vom Ligamentum pectinatum in ihrer Totalität abgelöst werden.

Am linken Auge wurden nach Cocainisation die Lider auseinandergehalten, der Bulbus fixirt und mit einem flachen Cauterium die ganze Cornealfläche tief kauterisirt (Dr. Cofler).

Tod nach 48 Stunden. Die Organe wurden eine Stunde nach dem Exitus herauspräparirt und in meiner Flüssigkeit fixirt.

Linkes Ganglion ciliare (Thionin). Das Chromatin einiger Randzellen ist „à coup de vent" orientirt. Hie und da einige Zellen mit partieller Chromatolysis. Kern normal.

Digitized by Google

Rechtes Ganglion ciliare (Thionin). Man gewinnt den Eindruck, als ob die Zellen schwer in ihren Kapseln Platz finden, die Endothelien der Kapsel dringen, so möchte ich sagen, in die Zelle hinein; die Zellen zeigen eine Art Schwellung, dabei zeigen einige Elemente eine deutliche Chromatolysis. Kerne normal.

Die sympathischen oberen und unteren Ganglien, beide Ganglia Gasseri, einige Spinalganglia normal; bei den letzten sind einige Zellen vielleicht etwas blässer, als es gewöhnlich der Fall ist.

Die centrale Region des Oculomotorius ist normal, hie und da findet man aber sowohl im Centralgrau als im Hauptkern als in den Zellen, welche in dem hinteren Längsbündel liegen, sowohl sehr stark tingirte mit undeutlichem Kern, als in partieller Chromatolysis befindliche Elemente (Thionin, Toluiden-Methylenblau). Vielleicht steht dieser Befund mit dem zum Tod führenden allgemeinen Zustand im Zusammenhang. Das Thier war nicht tuberculös.

Achtundvierzig Stunden nach der Operation fand man also schon die ersten Zeichen einer traumatischen Reaction, während bei einem anderen irideremirten Affen (D), welcher nach 24 Stunden gestorben ist, nichts Abnormes vorhanden war. Die leichte Chromatolysis einiger Zellen sowohl im G. ciliare, als in der Oculomotoriusregion ist meiner Ansicht nach noch kein zwingender Beweis für die anfängliche Reaction, wohl aber die deutliche Schwellung der Elemente des rechten G. ciliare, welche höchst wahrscheinlich als das erste Zeichen der später eintretenden Veränderungen zu deuten ist.

Versuch II. Affe B. Nach der angegebenen Methode wurde am 11. October 1897 die Kauterisation der rechten Cornea vorgenommen (Dr. Cofler).

Nach elf Tagen Tödtung durch Chloroform. Fixation nach meiner Methode.

Linkes G. ciliare. Die Zellen sind ganz normal. Nach Durchmusterung aller Präparate konnte ich nur zwei Zellen finden, welche eine partielle Chromatolysis zeigten. Mit der Weigert'schen Methode ganz normale Fasern.

Rechtes G. ciliare. Die grösste Mehrzahl der Zellen ist normal, in einigen Präparaten kaum 2—3 in Degeneration begriffene Zellen, in anderen ist eine grössere Zahl von alterirten Elementen vorhanden. Die Hauptveränderung besteht in einer deutlichen, aber nicht hochgradigen Chromatolysis. Man sieht einige Variationen in den chromatolytischen Zellen, so z. B. einen lichten Fleck, welcher einen Theil der Zelle einnimmt, oder es erscheint die Zelle länglich, mit feinen Chromatinspangen und zwischen den einzelnen Spangen deutliche Chromatolysis. Gewöhnlich ist die Chromatolysis ringförmig und nur um den Kern häuft sich etwas Chromatin; hie und da sind die Grenzen zwischen Kern und Zelle wegen der Blässe der letzteren, oder weil die chromatische Substanz den Kern einnimmt, sehr verschwommen. Kern normal, hie und da ovoider Form.

Rechte Ciliarnerven (1 proc. Ueberosmiumsäurelösung, Zupfpräparate) normal. Hie und da merkt man sehr kurze Unterbrechungen der Myelinscheide (nicht pathognomonisch), keine Myelintropfen, keine myelinlosen Fasern.

Digitized by Google

Linkes Ganglion Gasseri normal.

Rechtes Ganglion Gasseri. Die grosse Mehrzahl der Zellen ist normal. Einige Elemente zeigen aber deutliche Chromatolyse; bei den grossen Zellen ist dieselbe eine periphere, bei den kleinen sieht man eine Art centraler Chromatolyse; es ist nämlich der periphere chromatische Ring vorhanden, der Zellkörper sieht aber sehr blass aus und das Chromatin ist ungewöhnlich fein. Der Kern ist normal. Die alterirten Zellen sind in den verschiedenen Regionen des Ganglions zerstreut, hie und da zu 5—6 gruppirt. Nervenfasern normal.

Linkes und rechtes G. cervicale sup. und inf. normal; viele pigmentirte Zellen.

Centralregion des Oculomotorius normal. Im Centralgrau in den Bernheimer'schen paarigen Kernen, sowie hie und da in beiden Hauptkernen begegnet man den geschilderten dunkeln, manchmal geballten Zellen.

Nach Kauterisation der Cornea findet man also eine qualitativ und quantitativ mässige Degeneration des Ganglion ciliare und einiger Elemente des Ganglion Gasseri auf der operirten Seite.

Versuch III. Affe C. Irideremie rechts nach der schon geschilderten Methode (Dr. Cofler).

Tödtung nach elf Tagen. Fixation in 96 proc. Alkohol.

Linkes Ganglion ciliare normal.

Rechtes Ganglion ciliare. Wenige Zellen zeigen eine deutliche Chromatolysis, die Zahl derselben ist etwas grösser als bei der Kauterisation der Cornea. Viele unregelmässige, blasse Chromatinplättchen ohne Kern; ich möchte, wie ich schon bemerkt habe, diesen Befund an und für sich nicht als pathologisch ansehen, die Zahl dieser Gebilde ist aber eine solche, dass er doch als pathologisch imponirt. Kerne normal, einige wandständig.

Rechte Nn. ciliares (24 Stunden in 1 proc. Ueberosmiumsäure) normal.

Beide Ganglia Gasseri und cervic. sup. normal, die letzteren zeigen einige pigmentirte Zellen.

VIII. Cervical- und I. Brustganglion, sowie die betreffenden Rückenmarkssegmente normal.

Centralregion des Oculomotorius normal.

Nach Entfernung der Iris findet man mässige Degeneration in dem betreffenden Ciliarganglion, etwas mehr als nach Kauterisation der Cornea. Weder das G. Gasseri, noch das obere des Sympathicus, noch die Centralregion des Oculomotorius zeigen irgend welche Anomalie.

Versuch IV. Affe G. Irideremie rechts. Es wurde beim Herausziehen der Iris getrachtet, so viel als möglich Ciliarfortsätze mitzureissen (Dr. Cofler).

Tödtung nach 11 Tagen. Fixation in 96 proc. Alkohol.

Linkes Ganglion ciliare normal.

Rechtes Ganglion ciliare. Dieses Ganglion zeigt viel bedeutendere Alterationen als im vorigen Experiment. Die Zahl der degenerirten Zellen erreicht wohl die Hälfte und die Degeneration der Elemente ist eine tiefgreifende. In diesen degenerirten Formen ist die Chromatolyse eine voll-

Digitized by Google

ständige mit wandständigem, manchmal die Zellenwand ausbuchtendem Nucleus. Bei anderen Elementen ist das Chromatin auf einen, einen Theil des wandständigen Kerns einnehmenden Fleck reducirt. Wenige Zellen sind zusammengeschrumpft und in eine dunkle Masse verwandelt, bei welcher kein Kern zu sehen ist, andere zeigen die Orientation des Chromatins à coup de vent. Der Kern selbst ist bei den stark erkrankten Formen verkleinert.

Linkes Ganglion Gasseri. Ausser der schon geschilderten Orientation „à coup de vent" des Chromatins bei einigen randständigen Elementen nichts Abnormes.

Rechtes G. Gasseri. Die meisten Präparate sind ganz normal, da die partielle stärkere Färbung einiger Randzellen und eine tiefere Färbung einiger anderen Elemente nicht als pathologisch zu betrachten ist. In einigen Präparaten sind aber deutlich degenerirte Zellen vorhanden. Einige Zellen zeigen eine unzweifelhafte, manchmal die ganze Zelle einnehmende Chromatolyse und den Kern wandständig, andere sind verkrüppelt, dunkelblau verfärbt, bei welchen man den Kern nicht unterscheiden kann. Beide Formen liegen in einem breiten Areal zerstreut.

Linkes Ganglion cervicale sup. normal.

Rechtes G. cervic. sup. Die meisten Schnitte zeigen nichts Abnormes; in drei Präparaten aber beobachtet man 8—10 Zellen, welche in einem hellen Felde sitzen (man kann also von keiner Ueberfärbung sprechen), die in der grossen Mehrzahl dunkel, zusammengeschrumpft und ohne sichtbaren Kern erscheinen; einige dagegen sind absolut farblos, oder besser gesagt, sie zeigen keine Chromatinschollen; dabei buchtet der wandständige Kern die Zellenwand vor.

Die Centralregion des Oculomotorius ist normal. Hie und da sind schon jene geschilderten, stark tingirten, manchmal geballten Zellen ganz unregelmässig zerstreut zu finden.

Die Entfernung einiger Ciliarprocesse bewirkte demnach eine stärkere Degeneration des G. ciliare, einiger Zellen des G. Gasseri und höchst wahrscheinlich eine Degeneration einiger Elemente des G. symp. sup. derselben Seite. Die centrale Oculomotoriusregion erwies sich normal.

Versuch V. Affe L. Die Aufgabe war, die Iris und sämmtliche Processi ciliares zu entfernen; das ist nur durch Extraction der Linse gelungen.

11. Mai 1898 Entfernung der Iris, der Linse und der Processi ciliares auf der rechten Seite.

Nach Cocainisation wird die Haut mit der Scheere am temporalen Winkel gespalten, mit einer Pincette der Bulbus an der nasalen Seite fixirt; 7 mm von der Cornea entfernt wird im horizontalen Durchmesser derselben, an der temporalen Seite mit dem kleinen de Vincentiis'schen Sichelchen die Sclera eingestochen. Mit dem Instrument wird die ganze Vitreushöhle hinter der Linse bis auf die nasale Seite der Sclera, wo die Spitze des Instruments eindringt, durchgestochen und dasselbe mit der Schneide gegen die Chorioidea durch den ganzen unteren Halbkreis durchgezogen. Ist das geschehen, erfolgt von dem Ausgangspunkt aus die Incision des oberen Theils der Chorioidea mit derselben Inclination und Rich-

Digitized by Google

tung des Instruments. So zerfällt die Uvea in zwei Theile: der eine besteht aus der Iris, den Processi ciliares und einem Stück der Chorioidea, der andere aus den übrigen Partien der Sclera. Beim Herausziehen des Sichelchens merkt man einen kleinen Verlust am Glaskörper.

Mit dem Gräfe'schen Messer wird jetzt eine breite Incision auf der oberen Peripherie der Cornea ausgeführt, mit einer Irispincette die Iris breit gefasst, von den Proc. ciliares in toto losgerissen und herausgenommen. Da die Krone der Ciliarprocesse damit nicht ganz entfernt wurde, führt man den kleinen Löffel hinter die Linse und entfernt dieselbe in toto ohne Berstung der Kapsel mit den übrigen Ciliarprocessen.

Die Cornea und die Lider werden genäht. Ein Collodiumverband wird vom freigelassenen Thier weggerissen. Die Cornea trübte sich, wurde anästhetisch, behielt aber ihre Form bei (Dr. Cofler).

An diesem Affen wurde drei Tage vor der Tödtung die erste Nicotineinspritzung in die linke Orbita, wie später berichtet wird, vorgenommen. Es wurde bei dieser Gelegenheit wiederum festgestellt, dass die rechte Cornea trüb und anästhetisch, die Wunde ganz geheilt war.

Das Thier wird 11 Tage nach der Operation geopfert und man fand im linken (injicirten) Auge keine Läsion, nur ein paar punktförmige Hämorrhagien im retrobulbären Gewebe.

Alle untersuchten Organe sind in concentrirter Sublimatlösung fixirt. worden.

Das linke G. ciliare ging leider verloren.

Rechtes Ganglion ciliare. In jedem Präparat sieht man spärliche Zellen, welche normal sind, die meisten sind aber stark degenerirt. Es überwiegt die Zahl der zusammengeschrumpften, stark dunkelblau gefärbten Elemente mit schwer oder gar nicht erkennbarem Kern. Stark wandständigen Kern zeigen die in Chromatolyse sich befindenden Zellen; bei diesen scheint es, als ob der Kern ausserhalb des Zellkörpers gewandert wäre; mit der Immersionslinse aber sieht man, dass er noch in der Zelle sitzt. Auch diese Elemente sind entstellt, in die Länge gezogen, und bei einigen sieht man auch mit den stärksten Vergrösserungen keine Granula. Andere Zellen zeigen eine partielle Chromatolysis entweder als Band, indem das ganze Chromatin um den Kern angehäuft ist, oder als spärliche, blasse, unregelmässige oder spangenförmige Granulaanhäufungen. Vacuolenähnliche Bilder waren nicht selten zu sehen. Das Chromatin des Kerns sehr reducirt, das Kernkörperchen war oft nicht zu unterscheiden. Mit der Lugaro'schen Methode konnte ich keine fibrilläre Anordnung der Grundsubstanz beobachten, diese hatte mehr das Aussehen einer unregelmässigen Punktirung.

Rechte Nn. ciliares (24 Stunden in $^1/_2$ proc. Ueberosmiumsäurelösung, Paraffineinbettung, Serienschnitte). Es war befremdend, dass eine stattliche Anzahl von Fasern verhältnissmässig keine tiefe Degeneration zeigte. Viele waren dünn, mit einer nur braun aussehenden Myelinscheide, andere zeigten das Myelin als schwarze Tropfen, bei noch anderen Fasern war kein Myelin mehr zu sehen. Die Zahl der erhaltenen Fasern aber war grösser, als man erwarten konnte.

Linkes G. Gasseri. Obwohl einige Zellen dunkler gefärbt waren und hie und da eine partielle Chromatolysis sich zeigte, kann ich doch nicht die Befunde als pathologisch ansehen.

Digitized by Google

Rechtes G. Gasseri. In 20 von 76 Schnitten findet man deutliche pathologische Veränderungen vieler ganz zerstreuter Elemente; einige Zellengruppen enthalten mehr, andere weniger veränderte Elemente. Im Vergleich zu dem anderen Ganglion ist die Zahl der veränderten Zellen bedeutend grösser. Sowohl die in Chromatolysis als die in Schrumpfung sich befindenden Elemente sind sehr zahlreich. Auch die Chromatolyse erreicht hier bei einigen Zellen fast den Höhepunkt, mit Verlust des Kerns. Oft findet man lichte, unregelmässige Chromatinplättchen ohne Kern. Dieser enthält bei den stark degenerirten Formen sehr lichte Granula; das Kernkörperchen ist verkleinert.

Linkes Ganglion cervicale sup. Hie und da findet man (mehr als gewöhnlich) einige dunkle, andere sehr blasse Zellen; eine sichere Chromatolyse, das eigenartige Bild dieses Organs vor dem Auge haltend, konnte ich nicht finden. Einige Zellen zeigen zwei Kerne, ich konnte aber das scheerenförmige Bild der Zellen (Marinesco) nicht finden. Kerne fast constant wandständig.

Rechtes Ganglion cervicale sup. Ich kann nicht mit Sicherheit behaupten, dass ein Unterschied zwischen diesem und dem linken G. existire. Es giebt vielleicht einige missgestaltete, einige in Chromatolyse sich befindende Elemente, vielleicht ist auch die Zahl der zweifelhaften Befunde grösser als links, aber eine sichere pathologische Veränderung, welche mehr rechts als links ausgesprochen sein sollte, konnte ich bei öfter vorgenommenen Controluntersuchungen nicht finden.

Rechtes und linkes G. symp. thor. normal; hie und da Zellen mit zwei Kernen.

Linkes G. jugulare n. vagi. Wenige Elemente (grosse Zellen) zeigen eine deutliche Chromatolyse mit wandständigem Kern, einige kleine Zellen sind dunkel und geschrumpft.

Rechtes G. jugulare n. vagi normal. Hie und da eine Zelle mit partieller Chromatolyse oder etwas geschrumpft, viel weniger als links.

Centralregion des Oculomotorius. Es ist interessant zu sehen, wie im Centralgrau am Boden des Aquaeductus, bevor man noch den Trochleariskern erreicht, einige Elemente vorhanden sind, welche missgestaltet oder dunkel, geballt mit gewundenen kurzen Fortsätzen versehen sind, andere mit so spärlichem, punktförmigen Chromatin, dass man von einer Chromatolysis sprechen darf. Aehnliche Befunde findet man in einigen zerstreuten Zellen im Trochlearis-Oculomotoriuskern und in der Nachbarschaft (Zellen im hinteren Längsbündel, in der Raphe). Eine specielle Localisation dieser alterirten Elemente in den Bernheimer'schen Kernen konnte ich nicht constatiren, im Gegentheil, diese Kerne (speciell der unpaarige) schienen mir viel weniger alterirte Elemente zu enthalten.

Linkes VIII. Cervicalganglion, ausgenommen einige sehr blass und einige sehr dunkel aussehende Elemente, normal.

Rechtes VIII. Cervicalganglion. Die Zahl der kleinen und grösseren Zellen, welche Chromatolyse zeigen, lässt keinen Zweifel obwalten, dass es sich um etwas Pathologisches handelt, einige Kerne sind wandständig und ohne deutliche Alterationen.

Dieselben Befunde gaben mir auch andere Cervical- und Brustganglien sowohl der rechten als auch der linken Seite, vielleicht war rechts die Alteration deutlicher.

Digitized by Google

Rückenmark vom II. Cervicalsegment bis zur Py-Kreuzung. Hie und da etwas geballte, andere blässere Zellen mit spärlichem Chromatin und wandständigem Kern.

Die Deutung dieser Befunde ist in gewisser Beziehung sehr schwer. Was das G. ciliare auf der operirten Seite anbelangt, sind die Veränderungen so tief und verbreitet, dass man trotz des Verlustes des linken G. ciliare sagen kann, dass das Organ in Folge der Operation tief degenerirt war. Eine deutliche, kaum anders als durch die Operation hervorgerufene Degeneration zahlreicher Elemente zeigte das rechte Ganglion Gasseri, obwohl auch das linke Ganglion nicht ganz normal zu finden war. Bei den Ganglia cervic. sup. dagegen sind die Befunde schon schwer zu erklären. Sind die anormalen Zellen im rechten Organ durch die Operation hervorgerufen worden? Wir haben gesehen, dass kaum ein Unterschied vorhanden war zwischen beiden Ganglien, man kann also das unilaterale Trauma nicht für die zweiseitigen Alterationen verantwortlich machen. Andererseits waren das linke G. jugulare, viele Spinalganglien und einige Theile des Stammhirns und Rückenmarks, was die Ganglienzellen anbelangt, nicht ganz normal. Sind diese Alterationen durch eine latent verlaufene febrile Krankheit oder durch die Nicotinvergiftung (acute?) oder durch individuelle Verhältnisse entstanden?

Es ist sehr schwer, eine Antwort darauf zu geben, ich werde später diese Frage discutiren müssen. Jetzt sei noch hervorgehoben, dass die Bernheimer'schen Kerne keine besonders ausgesprochene Alteration zeigten.

Versuch VI. Affe E. Am 7. December 1897 wurde in der schon angegebenen Weise die Exenteratio bulbi dextri vorgenommen (Dr. Cofler).

Tödtung nach 11 Tagen. Fixation in 96 proc. Alkohol.

Linkes Ganglion ciliare. Man findet hie und da einige Chromatinplättchen ohne Kern und fast in jedem Präparate ein paar Zellen, welche periphere Chromatolyse zeigen. Ich habe mir alle Mühe gegeben, um herauszufinden, ob dies nicht das Anfangsstück des Protoplasmafortsatzes wäre: das ist aber gewiss nicht der Fall, denn die Stelle war wie ein Stück Band halbmondförmig in einer gewissen Strecke in der Zelle zu verfolgen. Einige Zellen mit seitenständigen Kernen.

Das rechte G. ciliare ist leider verloren gegangen.

Rechte Nn. ciliares (24 Stunden in 1 proc. Ueberosmiumsäurelösung, Zupfpräparate). Während die linken normal waren, sieht man bei den rechten Ciliarnerven bedeutende Alterationen. Viele Fasern sind gleichmässig gelb, von einer Myelinscheide ist keine Rede, andere zeigen hie und da einen schwarzen feinen Sand oder schwarze Tröpfchen im Innern der Fasern, welche oft unterbrochen sind. Es giebt jedoch andere Fasern,

Digitized by Google

bei welchen eine deutliche Myelinscheide zu sehen ist, in anderen Fasern erscheint sie graugelb.

Linkes Ganglion Gasseri. Im Grossen und Ganzen normal, in einigen Präparaten sieht man aber Zellen, welche den Verdacht der centralen und peripheren Chromatolysis erwecken. Es sind auch auffallend viele blasse Chromatinplättchen ohne Kern und Kapsel zwischen den gut ausgebildeten Zellen zerstreut.

Im rechten Ganglion Gasseri sieht man in vielen Präparaten ganz unregelmässig vertheilte, degenerirte Zellen, welche meistens eine sehr weitgehende periphere Chromatolyse zeigen; einige Elemente sind missgestaltet, zu stark dunklen Flecken geschrumpft. Der Kern ist sehr oft auch bei den grossen Formen wandständig, das Kernkörperchen stark verkleinert.

Linkes G. cervicale sup. normal; hie und da aber sind einige Zellen für Chromatolysis verdächtig.

Rechtes Ganglion cerv. sup. Viele Zellen sind alterirt. Obwohl man berücksichtigen muss, dass viele Elemente de norma arm an chromatischer Substanz sind, so kann man doch von deutlicher Chromatolyse sprechen. Diese trifft mehr die Peripherie als Fleck oder als gestrecktes 8 (∞), manchmal 2—3 kleine Vacuolen bildend; wenige Elemente zeigen dagegen eine wahre centrale Chromatolyse. Einige Zellen sind tief gefärbt, zusammengeschrumpft, mit verschwommenem Kern. Ich habe schon bemerkt, dass bei den sympathischen Zellen die Wandständigkeit des Kerns kein pathologisches Zeichen ist, hier waren aber viele Zellen von dem Kern wirklich ausgebuchtet, in anderen Elementen zeigte sich der Kern bei der Ehrlich'schen Färbung wie ein gleichmässig rother Fleck, in anderen schien der Kerninhalt von spärlichen feinen Körnern besäet, und der Nucleolus war unkennbar. Diese Alterationen fand man sowohl bei den kleinen als bei den grösseren Formen.

Linkes G. symp. thor. normal; vielleicht undeutliche centrale Chromatolyse in einzelnen Elementen.

Rechtes G. symp. thor. Es ist schwer, sich ein bestimmtes Urtheil zu bilden. Es scheint hie und da, dass periphere Chromatolyse vor sich gehe, ferner findet man an einzelnen Punkten Protrusion des Kerns; ich kann aber diese Befunde an und für sich nicht als sicher pathologisch ansehen.

Centralregion des Oculomotorius. Einige Zellen des Centralgraues zeigen sehr deutlich jene tiefe Färbung, die schon erörtert wurde. Daneben sind aber wirklich alterirte Elemente. Man sieht nämlich in jedem Schnitt 3—4 Zellen mit stark wandständigem Kern, auch Protrusion des Zellkörpers auf einer Seite, Anhäufung des Chromatins neben dem Kern und starke Verarmung desselben in der übrigen Zelle. Man sieht nicht mehr die stäbchenförmige Chromatinsubstanz, sondern die ganze Zelle ist entweder durch feines Chromatin zerstäubt oder tief dunkel verfärbt, mit gewundenen, sehr kurzen Fortsätzen; einige Zellen sind wirklich missgestaltet. Der Kern zeigte sich manchmal wie gequollen, andere Male stark verkleinert und das Kernkörperchen unkennbar. Diese Alterationen einiger Zellen des Centralgrau, welche, noch bevor der Trochlearis- und Oculomotoriuskern zu Tage kommen, bemerkbar sind, findet man, obwohl seltener, im Oculomotoriuskern sowohl rechts als links unregelmässig im

Digitized by Google

ganzen Gebiet und in den Elementen, welche im hinteren Längsbündel und der Raphe sitzen. Eine specielle Anhäufung solcher alterirten Zellen in den Bernheimer'schen Kernen konnte ich bei wiederholten Vergleichsuntersuchungen nicht finden, im Gegentheil, die meisten veränderten Zellen konnte ich mit Sicherheit im Centralgrau beobachten.

Spinalganglien. Die Untersuchung erstreckte sich auf das VIII. Cervical- und I. und II. Brustganglion beiderseits. Die Ganglien der linken Seite zeigten einige veränderte Zellen mit peripherer oder centraler Chromatolysis, und im Kern sah man oft eine feine Zerstäubung des Kernkörperchens. Mehrere Zellen der rechten Seite zeigten deutliche Veränderungen, besonders die des I. Brustganglions. Es waren viele missgestaltete, kleine Formen, andere in totaler Chromatolyse mit Ausbuchtung des Kerns; sehr deutlich war die Lichtung der Kernkörperchen bei der Ehrlich-schen Färbung.

Vom VI. Cervical- bis zum III. Brustmarksegment werden Serienschnitte angefertigt. Fast dieselben Veränderungen sind wie im Oculomotoriuskern zu finden, nur merkt man auch hier, auch in den Hinterhörnern, dass sie weniger ausgesprochen sind, als in den Zellen des Centralgraues.

Die Ergebnisse dieses Experiments reihen sich an die des vorigen und sind ebenfalls sehr schwer zu erklären. Leider ist das Ciliarganglion auf der operirten Seite verloren gegangen; vom rechten G. Gasseri und oberen Sympathicus kann man wohl annehmen, dass die qualitativ und quantitativ pathologischen Veränderungen wenigstens theilweise dem Experiment zuzuschreiben sind. Alle untersuchten Organe zeigten sich aber mehr oder weniger ergriffen, und in diesem Falle wurden keine Experimente mit Nicotin vorgenommen. Die Fixationsmethode kann auch nicht die Ursache jener Veränderungen sein, im vorigen Experimente wurden die Organe in Sublimat, in diesem in 96proc. Alkohol fixirt. Technische Fehler kann ich mit ruhigem Gewissen ausschliessen, die Paraffintemperatur wurde strengstens überwacht; übrigens sind nur die Ganglien in Paraffin eingebettet worden. Am wahrscheinlichsten ist noch, dass sowohl dieses als auch das vorherige Thier, obwohl nicht tuberculös, doch krank waren. Entweder wegen dieser schwächenden, mir unbekannten, vielleicht dyskrasischen oder fieberhaften Krankheit haben die Nervenzellen in jener ungewöhnlichen Art bei einer einseitigen Operation reagirt, oder es verursachte die Krankheit selbst die pathologischen Veränderungen in den untersuchten Organen der linken und zum Theil auch der rechten Seite, sowie jene im Centralorgan. Wir wissen aus den Arbeiten von Lugaro (17), Flatau, Goldscheider, Brasch, was für eine deletäre Wirkung auf die Nerven- und Ganglienzellen die Hyperthermie ausübt, und es kann wohl möglich sein, dass beide Affen eine fieberhafte Affection durchgemacht haben, ohne dass wir dieselbe bemerkten. Ein anderer Factor wäre zu berücksichtigen,

Digitized by Google

nämlich das Chloroform, welches als Tödtungsmittel angewendet wurde. Wir wissen aber durch Wright, dass Chloroformvergiftungen Chromatolyse hervorrufen können, während hier eine ganze Reihe von Degenerationen gefunden wurden; man muss ferner berücksichtigen, dass andere Thiere, welche auch durch Chloroform getödtet wurden, keine solche Alteration der Zellen in den verschiedenen Gebieten gezeigt haben.

Jedenfalls beweisen diese Befunde, wie vorsichtig die Schlüsse des Experimentators sein müssen und wie leicht Täuschungen vorkommen können.

Versuch VII. Affe J. Am 2. Mai 1898 wurde von Herrn Dr. Cofler nach der schon angegebenen Methode die Exenteratio bulbi dextri vorgenommen. Tödtung nach 11 Tagen. Fixation in 96 proc. Alkohol.

Linkes Ganglion ciliare normal.

Rechtes Ganglion ciliare. Einige Schnitte aus der Kuppe des Ganglions zeigen eine gewisse Zahl von verhältnissmässig gut erhaltenen Zellen, die anderen Elemente sind stark degenerirt, und in den weiteren Schnitten ist es schwer, eine normale Zelle zu finden. Die meisten Elemente zeigen eine sehr ausgebildete Chromatolyse mit theilweiser Anhäufung von Chromatin um Kern. Es sind auch alle anderen Degenerationsformen vorhanden, so z. B. Missbildung der Zellen, welche zusammengeschrumpft, gezackt, dunkel, ohne Kern zu sehen sind; andere Zellen sind glasige Gebilde geworden, man merkt kein Chromatin und keinen Kern; noch andere zeigen eine partielle Chromatolysis und einen wandständig die Zelle ausbuchtenden Kern; wieder bei anderen sieht man einige Chromatinreste, keinen Nucleus und blos den Nucleolus, welcher, nur weil er von einem lichten Hofe umgeben, von einer Chromatinscholle zu unterscheiden ist. Eine starke Lichtung des Chromatins im Kerne selbst ist in den degenerirten Zellen auffallend. Durch die Hämatoxylinfärbung konnte ich höchstens eine Punktirung der Grundsubstanz erhalten.

Linke Nn. ciliares. (Nach Hahn behandelt. 24 Stunden in $^1/_2$ proc. Osmiumsäure, 24 Stunden in Wasser, Paraffineinbettung; die Serienschnitte wurden am Deckgläschen angeheftet.) Es wurden Quer- und Längsschnitte untersucht; an den Querschnitten sieht man sehr deutlich kleinere und grössere Fasern, dickere und feinere Myelinscheiden und mittlere Formen; wahre Remak'sche Fasern sind nicht zu sehen. Alle Fasern waren normal.

Rechte Nn. ciliares (dieselbe Methode). Die meisten Fasern sind degenerirt, einige Bündel mehr, andere weniger. Am häufigsten findet man neben einem vollständig degenerirten Faserbündel (keine Myelinscheide mehr) einige Fasern, welche keine so starke Degeneration aufweisen. Bilder, bei welchen die meisten Fasern normal wären, giebt es nicht. Die Degeneration zeigt keine Vorliebe für dickere oder dünnere Fasern. An den Längsschnitten ist die complete Degeneration durch die lichtgelbe Färbung der Fasern auffallend; die unvollständige giebt sich folgendermaassen kund: Man sieht streckenweise das Myelin in viele, sehr kleine Tropfen zerlegt, meistens schwarz, aber oft von brauner Farbe, manchmal findet man die Myelinscheide scheinbar normal, wenn man aber genau bei

Digitized by Google

stärkerer Vergrösserung das Präparat ansieht, so merkt man, dass die charakteristische schwarze Linie aus feinen schwarzen Körnern besteht, das Myelin ist ganz zerbröckelt.

Linkes G. Gasseri normal.

Rechtes G. Gasseri. Die meisten Schnitte zeigen normale Verhältnisse, sechs Schnitte dagegen schwere Alterationen in verschiedenen Zellengruppen. Man sieht einige normale neben einigen in mehr oder weniger, aber immer in deutlicher Chromatolysis sich befindende Elemente, daneben andere dunkel gefärbte, geschrumpfte, ganz missgestaltete Zellen ohne oder mit wandständigem, undeutlichem Kern.

Linkes G. cerv. sup. normal, obwohl die Schnitte etwas dick und geschrumpft sind.

Rechtes G. cerv. sup. Auch diese Präparate sind etwas dick und geschrumpft, die Zellen zeigen jedoch zum Unterschied von denen der anderen Seite die schon oft beschriebenen Abweichungen: Chromatolysis, starke Ausbuchtung des Kerns, Schrumpfung und eine fast schwarz aussehende Ueberfärbung der ganzen Zelle. Da aber die Schnitte, wie gesagt, nicht tadellos ausgefallen sind, so würde ich aus diesen Schnitten allein keine Schlüsse ziehen.

Beide Gg. symp. media und thorac. sind normal, zahlreiche pigmentirte Zellen.

Beide Gg. jugul. n. vagi normal.

Rechtes G. spin. cerv. VIII normal; hie und da an der Peripherie einige überfärbte Zellen ohne deutlichen Kern.

Rechtes G. thorac. I normal.

Einige Cervical- und Brustganglien der linken Seite, bei welchen die Temperatur des Paraffins bei der Einbettung plötzlich und anhaltend bis 68^0 stieg, gaben ganz unbrauchbare Präparate. Fast alle Zellen waren dunkel und verkleinert, keine Chromatolyse.

Für die Centralregion des Oculomotorius gilt das schon Gesagte, sie war meiner Ansicht nach normal.

Beide Oculomotorii (Osmiumsäure, Paraffineinbettung) normal.

Das Rückenmark vom III. Brustsegment bis zur Oblongata normal. Hie und da sind einige Zellen dunkel gefärbt.

Als Resumé kann man sagen, dass in Folge der Exenteratio bulbi starke Degeneration des betreffenden G. ciliare, Degeneration einiger Zellengruppen des G. Gasseri und höchstwahrscheinlich des G. symp. sup. auf der operirten Seite eintritt.

Versuch VIII. Affe F. Am 4. Januar 1898 wurde die Neurectomia opticociliaris dextra vorgenommen.

Durch einen früheren Versuch belehrt, wie leicht es ist, einen vom Oculomotoriusast innervirten Muskel oder die dünne Sclera zu lädiren, wird, um beidem vorzubeugen, wie folgt operirt. Man spaltet die Commissura externa palpebrarum und nach Präparirung des knöchernen Orbitalrandes wird mit einer starken Knochenzange ein Stück Knochen entfernt. Nach Stillung der Blutung incidirt man die Conjunctiva bulbi nahe der Anheftung des M. externus, isolirt den Muskel, trennt seine Sehne von der Sclera

Digitized by Google

und nimmt ein Stück des Muskels selbst weg. Mit einer Pincette fasste der Operateur die abgeschnittene Sehne, drehte den Bulbus nasalwärts, und mit einer starken krummen Scheere, welche hinter den Bulbus geführt wurde, schnitt er den Opticus und die Ciliarnerven ab. Mit Compression wird die Blutung gestillt, dann eine Pincette hinter den Bulbus geführt, mit dieser der periphere Opticusstumpf gefasst und sammt dem Bulbus so rotirt, dass man ihn sehen konnte; so war es leicht, auch den peripheren Stumpf mit den Ciliarnerven knapp am Bulbus noch einmal abzuschneiden. Der Bulbus wurde reponirt. Um einen eventuellen Exophthalmus durch Blutung zu vermeiden, wird durch die Conjunctiva- und Hautnaht die resultirende Rima palpebrarum stark verkürzt (Dr. Cofler).

Keratitis neuroparalytica.

Tödtung nach 11 Tagen. Fixation nach meiner Methode.

Linkes Ganglion ciliare normal. Hie und da am Rand des Präparats Zellen mit Orientirung des Chromatins „à coup de vent".

Rechtes Ganglion ciliare. Alle Zellen sind mehr oder weniger intensiv degenerirt. Hie und da (nur in 2 Präparaten) eine halbwegs erhaltene Zelle mitten im allgemeinen Untergange. Die Chromatolyse ist die verbreitetste Degenerationsform, sie ist fast total, der Kern, entweder kaum mehr zu sehen oder wandständig, buchtet den Rand der Zelle fast zum Durchbruch aus. Eine grosse Zahl von Zellen ist so zusammengeschrumpft, dass man nichts mehr als einen blauschwarzen, 14,4 μ grossen Fleck vor Augen hat. Einige Kerne zeigen bei der Ehrlich'schen und v. Gieson'schen Färbung eine starke Lichtung des Kernchromatins; man sieht nämlich nur eine unregelmässig zertheilte Zerstäubung von Körnern. An den geschrumpften Zellen ist der Kern in der dunklen Zellenmasse unkennbar. Die Nervenfasern (Weigert-Vassale) normal. Das Bindegewebe zeigte keine Proliferation der Kerne. Bei der Färbung nach Lugaro konnte ich keine deutlichen Bilder bekommen.

Die Reste der rechten Ciliarnerven (Ueberosmiumsäure) waren ganz degenerirt, man sah keine Myelinscheide mehr.

Der rechte N. oculomotorius war normal (Ueberosmium).

Linkes G. Gasseri normal, nur am Rande des Präparates die schon beschriebene Orientation „à coup de vent".

Rechtes Ganglion Gasseri. Die Mehrzahl der Präparate zeigte normale Verhältnisse, hie und da stark tingirte und etwas geschrumpfte Zellen, hie und da nicht nur wandständige, sondern auch die Wand ausbuchtende Kerne, aber keine deutliche Chromatolyse. In 8 Präparaten stösst man auf einen wichtigen Befund. Bei der Untersuchung jedes einzelnen Schnittes bei schwacher Vergrösserung war ich gleich überrascht, ein circumscriptes Areal mitten im Ganglion zu sehen, in welchem alle Zellen degenerirt schienen. Das war so befremdend, dass ich meine grösste Aufmerksamkeit darauf richtete. Diese Zellengruppe war von den anderen, in länglichen Reihen angeordneten Gruppen etwas entfernt, inselförmig zwischen den Nerven- und Bindegewebsfasern ungefähr in der Mitte des Ganglion sitzend, in 8 Schnitten deutlich differenzirt, und war von lauter degenerirten Zellen, wie ein degenerirter Kern eines Nerven, gebildet; je nach der Entwicklung dieses Kerns fand man in den Schnittserien 8, 15, 20 und mehr degenerirte Zellen. Einige Elemente zeigten bei stärkerer Vergrösserung eine vollständige Chromatolyse, andere nur partiell, die meisten eine

Digitized by Google

Schrumpfung und Missbildung mit gezackten, unregelmässigen Rändern, bei welchen Zellsubstanz und Kern in einen tief dunkelblauen Klumpen verwandelt waren. Der Kern der in Chromatolysis befindlichen Zellen war wandständig und buchtete oft die Zelle so aus, dass man den Eindruck der Lostrennung hatte, die Immersionslinse zeigte aber, dass der Kern noch in der Zelle lag. Das Kernkörperchen war klein, blass, oft nicht zu finden. Da diese degenerirte Zellengruppe von der Peripherie des Schnittes entfernt sass und die anderen Gruppen nichts Besonderes darboten, da dieser Befund in allen Schnitten, wo diese Zellengruppe vorhanden, ungefähr der gleiche war, da die minutiöse Vergleichung mit derselben Gruppe des linken Ganglions in diesem ganz normale Verhältnisse ergab, so konnte ich nicht zweifeln, dass wir eine im Zusammenhang mit der Operation stehende circumscripte Läsion einer Zellengruppe vor uns hatten.

Um ganz sicher zu sein, ersuchte ich meinen hochgeschätzten Freund, Prof. Giovanni Mingazzini in Rom, welchem ich hier herzlichst danke, mir darüber sein geschätztes Urtheil mittheilen zu wollen und schickte ihm ein paar Präparate des linken und des rechten G. Gasseri. Er schreibt mir. dass, „obwohl die Färbung etwas unregelmässig war, so dass die Untersuchung mit der Immersionslinse nicht am besten gelang, obwohl im normalen Präparat hie und da Zellen vorhanden, die eine Concentration des Chromatins auf einen Punkt zeigen (die schon notirte Orientation „à coup de vent"), man trotzdem sagen darf, dass jene in Frage kommenden verunstalteten, mit Verschwinden des Kerns, des Kernkörperchens und des Chromatins gekennzeichneten Elemente nur als degenerirte Zellen aufzufassen sind".

Linkes G. cerv. sup. normal.

Rechtes G. cerv. sup. Die meisten Zellen normal, es giebt aber sowohl hie und da zerstreute, wie auch gegen die Mitte zu angehäufte Zellen, welche sicher als pathologisch verändert zu deuten sind. Anstatt der gewöhnlichen, etwas blassen Färbung, welche in den sympathischen Zellen de norma vorherrscht, sind die Zellen stark dunkel gefärbt und zusammengeschrumpft, ohne Unterschied von Kern und Kernkörperchen. Der Kern ist dort zu sehen, wo ein halbmondförmiger, lichter Saum nach der Zellensubstanz zu, den wandständigen Kern begrenzt. Andere Zellen zeigten dagegen einen vollständigen Mangel an Chromatin, sehr oft war der Kern nicht zu finden oder buchtförmig fast aus der Zelle vortretend.

Das G. sympathicum thoracicum beiderseits vollständig normal.

Es wurden verschiedene Spinalganglien untersucht: die VIII. Cervical- und I. und II. Brustganglien der rechten und der linken Seite, und noch andere zur Controle; ich konnte darin nichts Pathologisches entdecken.

Centralregion des Oculomotorius. Ich muss sie als normal in allen ihren Kernen bezeichnen. Auch hier passen die Bemerkungen, die ich bei der Besprechung dieser Region oft wiederholt habe. Alle Schnitte wurden genau untersucht, unter einander verglichen, die verschiedenen Regionen durchmustert, und konnte ich nichts Abnormes finden. Nur in einem Schnitt fand ich in dem unpaarigen Mediankern Bernheimer's drei Zellen, welche dunkel, etwas geballt aussahen, mit etwas undeutlichem Kern und gewundenen kurzen Fortsätzen, ich kann aber nicht von dem Zweifel befreit werden, dass diese Zellen accidentelle Retractionsbilder darstellten, um so

Digitized by Google

mehr, als in dem übrigen Gebilde keine verschiedene Stufe von Degeneration zu sehen war: Chromatolyse u. s. w., und man gleichen Bildern auch in anderen Theilen vereinzelt begegnet.

Ganglion Habenulae beiderseits normal.

Centralregion des Abducens. Bei der ununterbrochenen Schnittreihe fand ich in jedem Schnitt 5—8 Zellen, welche rechts deutlich degenerirt waren; es zeigte sich Chromatolysis mit wandständigem Kern oder Schrumpfung und Dunkelfärbung des gezackten Zellkörpers mit Verschwinden des Kerns. Die Degeneration war so deutlich, dass man bei schwacher Vergrösserung aus dem mikroskopischen Bild diagnosticiren konnte, ob der rechte oder der linke Kern vor uns lag. Ich habe bei der Operation absichtlich ein Stück des Externus excidiren lassen, um bei der Untersuchung des Centrums eine Controle für die Beurtheilung der Oculomotoriusregion zu gewinnen, und in der That zeigte der Vergleich, dass man, meiner Ansicht nach, bei der letzteren nicht von einer Degeneration der Zellen sprechen darf.

Die Wurzeln des Abducens (Weigert-Vassale) zeigen keine Veränderung.

Ich habe auch die Centralregion des Trigeminus in Serienschnitten zerlegt und normal gefunden, sowohl dessen spinale als cerebrale Wurzel.

Von der Oblongata bis zum dritten Brustmarksegment wurden ebenfalls Serienschnitte angefertigt. Es war nichts Pathologisches zu finden. In manchen Schnitten, besonders in den Hypoglossus- und Accessoriuskernen, fand man ein paar dunkelgefärbte, manchmal etwas geschrumpfte oder als dunkle Theile einer Zelle erscheinende Elemente; auch dieser Befund mahnt zur Vorsicht.

Wir haben also hier nach der Neurectomia optico-ciliaris das Prototyp der Degeneration vor uns. Wir fanden eine tiefe Degeneration des Ganglion ciliare in allen Zellen, eine Degeneration im G. Gasseri, welche merkwürdiger Weise sehr tief alle Zellen einer bestimmten Gruppe trifft, ferner Degeneration einiger Elemente des G. cervicale sup., keine des G. thorac. Ich habe in der Centralregion des Oculomotorius keine wirklich degenerirten Zellen finden können, ebenso in dem übrigen Stammhirn (Abducenskern ausgenommen) und im Rückenmark. Die Ciliarnerven waren an der operirten Seite degenerirt, der Oculomotorius zeigte ein normales Verhalten.

Es hätte mich zu weit geführt, die Degeneration des Opticus und der betreffenden Centralregionen zu studiren, ich musste dieselbe also ausser Acht lassen, da sie nicht im Rahmen meiner Untersuchungen lag.

Zweck des folgenden Experiments war, zu bestimmen, ob die Nervenfasern im Ganglion ciliare, die Radix brevis, einige Fasern des Nervs für den Obliquus inf. und des Oculomotorius nach Durchschneidung der Ciliarnerven durch die Marchi-Methode degenerirte

Digitized by Google

Fasern zeigen, ferner, ob eine Degeneration von Nervenfasern in den betreffenden Spinalganglien und Rückenmarkssegmenten sich einstellen würde.

Versuch IX. Affe M. Am 14. Juni 1898 wird durch die schon besprochene Methode von Herrn Dr. Cofler die Neurectomia opticociliaris dextra mit Extirpation des M. externus vorgenommen. Die starke Hämorrhagie wird durch die vollständige Sutura palp. gestillt.

24 Tage nach der Operation wurde das Thier getödtet. Es zeigte sich, dass die Operation vollständig gelungen war.

Nn. ciliares rechts (24 St. in $^1/_2$ proc. Ueberosmiumsäure, Paraffinschnitte). Es wurde nur der centrale Stumpf des Bündels untersucht. Die meisten Fasern waren vollständig degenerirt, einige jedoch (die nicht neurectomirten?) zeigten eine verhältnissmässig erhaltene Myelinscheide. Einige Fasern wiesen einen schmalen, braun aussehenden, durch schwarze Schollen unterbrochenen Myelinmantel auf.

Rechtes Ganglion ciliare mit dem Zweig für den Obliquus inf. (Marchi). Die meisten austretenden Ciliarnervenfasern zeigen eine deutliche Degeneration. Viele sind nur auf die leeren, streckweise collabirten Scheiden reducirt, in anderen Fasern sieht man Reihen von feinen und gröberen, schwarzen Punkten, welche sich gut von den anderen unregelmässigen, schwarzen Schollen unterscheiden, die in der Umgebung der Fasern in stattlicher Menge zu sehen sind und welche wahrscheinlich einen pathologischen Zustand verrathen. Diese Schollen sind wieder ganz anders gestaltet, als die hier und da im Innern der Fasern in fast regelmässigen Abständen zu findenden Punkte, welche man schwer anders als Endothelien der Schwann'schen Scheiden auffassen kann. Die Degeneration des Myelinmantels ist im Ganglion selbst für eine kurze Strecke, nur ausnahmsweise bis in die Nähe der Zellenkapsel zu verfolgen.

Höchst interessant war der Befund der Radix brevis und des N. für den Obliquus inf. sowohl in auf- als in absteigender Richtung: Sowohl die erstere als der letztere zeigten keine pathologischen Erscheinungen. Die Fasern boten die gewöhnliche gelbe Farbe dar; hier und da zwischen denselben einige gelbe Punkte, sonst nichts. Dasselbe Aussehen hatte sowohl der rechte als der linke Oculomotorius (Längsschnitte).

Der rechte Abducens (Längsschnitte) zeigt feinkörnigen schwarzen Myelindetritus in fast allen Fasern.

Die Querschnitte des rechten Opticus sind mit schwarzen, in den Fasern selbst liegenden Punkten dicht besäet; die Degeneration nimmt aber centralwärts merklich ab.

Der Vagus und Sympathicus normal.

Keine pathologischen Veränderungen zeigten nach eingehenden vergleichenden Untersuchungen die ebenfalls nach Marchi fixirten VIII. Cervical- und I. und II. Brustganglien sammt ihren ein- und austretenden Wurzeln sowie die betreffenden Rückenmarkssegmente.

Folgende Organe wurden in meiner Flüssigkeit fixirt.

Das linke Ganglion ciliare (Nicotinversuch s. u.). Die grösste Mehrzahl der Zellen ist normal, hier und da einige Formen partieller Chro-

Digitized by Google

matolyse (Thionin). Der Kern normal. In dem intercellulären Bindegewebe, in den Nervenfasern nichts Abnormes.

Das linke Ganglion Gasseri normal. Hie und da einige geschrumpfte und dunkel tingirte Zellen, besonders nahe dem Rande des Präparats.

Das rechte Ganglion Gasseri bietet in einigen Schnitten, und ganz besonders in einigen Zellengruppen, deutliche Degeneration der Zellen. Diese sind nicht geschrumpft, sondern in deutlicher Chromatolysis (mit wandständigem Kern) begriffen. Durch den Vergleich mit dem linken Ganglion tritt die Veränderung scharf hervor.

Es wurde beiderseits das Ganglion cervic. sup. mit dem jugulare n. vagi zusammen herausgenommen, fixirt und in Serien zerlegt. Dabei zeigte es sich, dass ein Sporn von sympathischen Zellen ins Ganglion n. vagi hineintrat, und dass diese durch Zwischenstufen allmählich ein dem spinalen Typus sehr ähnliches Aussehen annahmen.

Linkes Ganglion cervic. sup. normal.

Rechtes G. symp. sup. Ich konnte nichts sicher Pathologisches finden. Es giebt einige Formen, welche vielleicht als eine Chromatolyse imponiren könnten, aber bei dem Vergleich mit dem anderen G. schien es mir gerathen, diesem Befund keine Bedeutung zuzuschreiben, da ähnliche Bilder sich auch in dem linken Ganglion zeigten.

Die Gg. jugul. n. vagi normal.

Centralregion des Oculomotorius (Methylenblau, Weigert). Ich konnte nichts Abnormes finden. Eher möchte ich behaupten, dass das Ganglion Habenulae beiderseits nicht ganz normal war. Ich fand nämlich viele Zellen mit wandständigem Kern, die Kerngrenze etwas verschwommen, einige Formen auffallend blass (keine deutliche Chromatolysis), andere sehr dunkel tingirt; da sich aber kein Unterschied zwischen rechts und links bemerken liess, und da man andererseits bei dem 11 Tage nach der Operation getödteten Thier nichts Abnormes feststellen konnte (Affe F, Versuch VIII), so kann ich diesem Befund keine besondere Wichtigkeit beilegen.

Centralregion des Abducens. Neben einigen, ziemlich normalen Zellen findet man rechts eine grosse Zahl theils Chromatolyse zeigender, theils geschrumpfter, missgebildeter Zellen, keine pyknomorphe Zellen; bei letzteren sind weder Kern noch Fortsätze zu sehen. Leider konnte ich nicht die ganze Serie verwerthen, da einige Schnitte durch verdorbene Toluidenblaulösung unbrauchbar waren; die Befunde beschränken sich auf die mit Methylenblau gefärbten Schnitte. Die Weigert'sche Färbung zeigte normale intermedulläre Nervenfasern.

Die Centralregion des Trigeminus sowie das obere Cervicalmark (Methylenblau, Weigert) waren normal.

Die Resultate dieses Experiments kann man folgendermaassen recapituliren: 24 Tage nach vorgenommener Neurectomia optociliaris dextra mit Exstirpation des M. externus fand man Degeneration der rechten Ciliarnerven bis ins Ganglion ciliare, keine Degeneration weder in der Radix brevis noch im Ramus für den Obliquus inf., noch im Oculomotorius-

Digitized by Google

stamm, wohl aber im rechten N. abducens und rechten Opticus. Keine Degeneration der Fasern der VIII. Cervical- und I. u. II. Brustganglien, keine der ein- und austretenden Wurzeln und der betreffenden Rückenmarkssegmente. Degeneration einiger Zellengruppen des rechten G. Gasseri, keine Degeneration des rechten G. cerv. sup., noch der Centralregion des Oculomotorius, wohl aber Degeneration einer grossen Zahl von Zellen des rechten Abducenskerns. Die Ganglienzellen der Trigeminuskerne und des oberen Cervicalmarks sowie die Nervenfasern waren normal. Spärliche Zellen des linken G. ciliare zeigten eine partielle Chromatolyse; ob diese als ein accidenteller Befund oder in anderer Weise und wie zu deuten ist, bleibt eine offene Frage.[1])

Resumé.

Aus allen diesen Experimenten sieht man, dass die Befunde an Hunden und Affen sehr ähnlich sind.

Was das **Ganglion ciliare** anbelangt, so kann man annehmen, dass nach Kauterisation der Cornea einige Zellen desselben mässig degeneriren; dasselbe findet man nach einfacher Irideremie in einer grösseren Zahl von Elementen. Nach Irideremie mit Exstirpation einiger Ciliarfortsätze zeigt eine grössere Zahl von Ganglienzellen eine tiefere Degeneration, welche an Bedeutung und Extension zunimmt, wenn man den Bulbus entleert, und noch mehr, wenn man die Neurectomia ciliaris vornimmt.

Deutliche Degeneration der **Ciliarnerven** nehmen wir nach Eingriffen an den Ciliarprocessen und Ciliarnerven wahr. Nicht aber alle Fasern degeneriren und nicht alle in gleicher Weise; es scheint, dass einige widerstandsfähiger sind. Für die ziemlich normalen Fasern muss man annehmen, dass selbe vom Trauma nicht beschädigt worden sind, da ihr Gebiet sich ausserhalb des Experimentrayons befand. Man muss sich jedenfalls vor Augen halten, dass es sich um retrograde Degenerationen handelte. Diese Befunde stimmen im Grossen und Ganzen mit jenen Bernheimer's überein.

Wir haben ferner feststellen können, dass nach Eingriffen an der Cornea, an den Ciliarprocessen und -Nerven bei Hunden **fast** immer, bei Affen immer Degenerationen

1) Siehe Bemerkungen zu Affe E, Versuch VI.

Digitized by Google

verschiedener Grade in verschiedenen Zellen und Zellengruppen des **gleichseitigen Ganglion Gasseri** vorkommen; dass sogar in einem Falle (Affe F, Versuch VIII) eine betimmte Zellengruppe diese Degenerationen zeigte. Somit gewinnen die Angaben jener Autoren, welche die Ciliares longi aus dem Ganglion Gasseri entspringen lassen, die experimentelle Stütze.

Höcht wahrscheinlich degeneriren bei Läsionen der Ciliarnerven auch einige Zellen des Ganglion cervicale sup.; ich will das aber nur mit Vorbehalt angeben, weil bei Affe M (Versuch IX) eine deutliche Degeneration nicht vorhanden war (obwohl die Möglichkeit vorliegt, dass die stattgehabte Entartung nach 24 Tagen schon ausgeglichen war), hauptsächlich aber, weil wir noch sehr wenig über die Pathologie der sympathischen Zellen wissen und selbe eigenartige Charaktere besitzen (Nissl[18]).

Man fand ferner, wie es vorauszusehen war, keine Degeneration der Zellen des Ganglion jugulare vagi, aber auch nicht der VIII. Cervical- und I. Brustganglien, sowie der betreffenden Rückenmarkssegmente.

Ich muss bemerken, dass mir die von Bernheimer angenommene Degeneration seiner Pupillencentra im Oculomotoriuskern zweifelhaft erscheint. Die Controlexperimente Bernheimer's und der anerkannte Ernst seiner wissenschaftlichen Arbeiten machten es mir zur Pflicht, mich sehr eingehend mit meinen Präparaten zu befassen. Leider konnte ich wegen Mangel an Material die Controlexperimente Bernheimer's nicht vornehmen, nahm jedoch 2 mal die experimentelle Verletzung des M. ext. vor und verfolgte deren Wirkung in der Centralregion. Der Unterschied war so auffällig, dass ich sagen konnte: die Oculomotoriuskerne sind normal, der Abducenskern ist krank.

Im Allgemeinen ist es schwer, mit Sicherheit Entartungen von Zellen nachzuweisen, wenn man keine identische Stelle vor Augen hat, und Bernheimer fand nach einseitiger Exenteratio bulbi beiderseitige Degeneration im grosszelligen Kern. Ich habe andererseits betont, wie verführerisch die Befunde ausfallen können; das wurde von verschiedenen Autoren hervorgehoben, und Nissl hat vor kurzer Zeit bemerkt, in welcher Weise sich die Verhältnisse durch Pykno-Apyknomorphie und Chromophilie compliciren. Endlich ist noch ein anderer Umstand zu berücksichtigen. Es wurde in dieser Arbeit zweimal gefunden, dass auch auf der nicht operirten Seite die Ganglienzellen in den verschiedensten Regionen nicht normal waren, und die Deutung dieser Ergebnisse stiess auf grosse Schwierigkeiten. Man kann nicht ohne Weiteres alle diese Befunde, auch wenn ihre Standorte mit

Digitized by Google

dem Experimente in einem wahrscheinlichen Zusammenhange stehen, ausschliesslich als durch das Experiment zu Grunde gegangene Zellen auffassen. Es giebt ja eine Menge anderer uns bekannter und unbekannter Ursachen, welche Alterationen der Nervenzellen bedingen können: so z. B. die allgemeine Reaction des Individuums, die Stärke des Traumas, welches auf das Centralnervensystem weithin sich verbreiten kann, das Fieber, eine eventuelle Wundkrankheit u. s. w. Man muss auch die ungleiche Vulnerabilität der verschiedenen Zellen und Zelltheile berücksichtigen, und zwar äussert sich Nissl selbst vor Kurzem[19]) darüber folgendermaassen: „Die enorm leichte Zersetzbarkeit des färbbaren Bestandtheiles, namentlich aber das verschiedene Verhalten desselben in den einzelnen Zellen macht sich auch in der Technik in vielfach recht unangenehmer Weise geltend. Ueberlegt man, welch' minimale lebendige Kräfte nothwendig sind, um in unserem Gehirne die gewaltigsten Wirkungen hervorzubringen, so müssen wir nothwendig im Centralorgan Substanzen annehmen, deren Beschaffenheit es erlaubt, dass auf den geringsten Anstoss mächtige Stoffumsetzungen stattfinden".

Ich kann also nur meine negativen Befunde den positiven Bernheimer's für das cerebrale Centrum des Sphincter iridis entgegenstellen. Möglich, dass es sich um verschiedene Deutung des Beobachteten handle.

Negativ fielen auch meine Untersuchungen aus für die von anderen Autoren postulirten cerebralen Centra: so für die Umgebungen des III. Ventrikels, für das Ganglion habenulae (obwohl beim Affen M gerade dieses Ganglion beiderseits nicht ganz normal schien), so für das obere Cervicalmark, welches ich sowohl in Bezug auf Ganglienzellen als Nervenfasern normal gefunden habe, sowie für den Darkschewitsch'schen Kern.

Noch in einem anderen Punkt gehen die Befunde Bernheimer's und meine eignen auseinander. Bernheimer sagt, dass die motorische Wurzel des Oculomotorius nicht in das Ganglion ciliare aufgeht, sondern demselben nur anliegt; ich habe aber bei den Affen in allen untersuchten Ganglien gefunden, dass die motorische Wurzel in das Ganglion eingeht.

Als letzter Befund verdient hervorgehoben zu werden, dass die Degeneration der Ciliarnerven nicht durch das Ganglion ciliare sich fortpflanzt; in der That blieb die Radix brevis vollständig normal (Affe M, Versuch IX).

Es lag in meinem Arbeitsplan, ein weiteres Experiment auszuführen, und zwar wollte ich einen Oculomotorius an der Basis neurectomiren, um dann zu untersuchen, wie sich die intragangliären Nervenfasern

Digitized by Google

und die Ciliares breves verhalten (Apolant); das wäre gleichsam ein Gegenexperiment zu dem vorigen gewesen. Primararzt Dr. Escher, Chirurg am Triester Civilspital, hatte die Güte, zweimal die Operation am Affencadaver vorzunehmen, wofür ich ihm herzlichst danke. Herr Dr. Escher führte die Operation so aus, als würde es sich um die Exstirpation des G. Gasseri nach Krause handeln, nur mit einigen Modificationen. Wir haben aber gesehen, dass, um zu dem fast an der Mittellinie der Basis laufenden Oculomotorius zu gelangen, das Gehirn sehr stark emporgehoben und deswegen der Knochen bis zur Sagittalfurche ausgemeisselt werden musste. Der Eingriff ist so bedeutend, dass nur ein sehr kräftiges Thier denselben zu überleben vermag. Leider konnte ich mir wegen der in Ostindien herrschenden Pest keinen Affen mehr verschaffen und musste deswegen das Experiment unterlassen.

Ich will hier endlich, um mit den Nebenfragen fertig zu werden, hervorheben, dass meine Befunde an Affen eine Bestätigung dafür sind, dass ein Theil der Ciliarfasern (longi?) mit dem Ganglion Gasseri im Zusammenhang steht, ja, dass dieselben aus diesem Ganglion entspringen. Nicht mit der gleichen Gewissheit darf man annehmen, dass die sympathischen Fasern aus dem Ganglion cervic. sup. abstammen, da man aber in fast allen Fällen etwas Pathologisches mit Sicherheit an den Zellen des G. cerv. sup. auf der operirten Seite gefunden hat, und da, wie wir gleich sehen werden, ein sehr enger Connex zwischen erweiternden Pupillenfasern und jenem Ganglion von Langley gefunden worden ist, so muss man doch als höchst wahrscheinlich annehmen, dass meine Befunde in dieser Weise zu deuten sind.

Und nun noch eine Reihe von Versuchen, welche für die mich am meisten interessirende Frage von hoher Wichtigkeit sind:

Nicotinversuche.[1])

Bevor ich über eigene Experimente weiter berichte, muss ich die Arbeiten von Langley nach der ausgezeichneten Zusammenstellung, die Bottazzi([20]) vor Kurzem publicirte, besprechen.

Langley und Dickinson, von einer Beobachtung Hirschmann's (1863) ausgehend, welcher keine Pupillenerweiterung bei Reizung des Halssympathicus nach Nicotineinspritzung nachweisen konnte, verfolgten

1) Ich spreche Herrn Dr. Vierthaler, Prof. der Chemie in der hiesigen Handelsacademie, welcher so freundlich war, mir die Substanz bereitwillig zur Verfügung zu stellen, meinen besten Dank aus.

Digitized by Google

diese Versuche mit grosser Sorgfalt und konnten die Angaben Hirschmann's vollkommen bestätigen und die Studien erweitern. Nach Nicotineinspritzungen oder -Betupfungen war bei Reizung des Sympathicus unter dem Ganglion keine Reaction der Pupille und keine Contraction der Ohrgefässe zu beobachten, wenn jedoch die Reizung oberhalb des Ganglions stattfand, traten dieselben ein. Sie kamen zu dem Schlusse, dass Nicotin wohl die Ganglienzellen des Sympathicus, nicht aber die Fasern und die Nervenendigungen paralysirt. Das Gleiche gilt für das Ganglion solare und für die Splanchnici.

Die Fasern des III. Paares, welche zur Iris und zum Ciliarmuskel ziehen, stehen mit Zellen des Ciliarganglions in Beziehung. Eine kleine Nicotindosis (6 Milligramm) lähmt auf einige Zeit die Nervenzellen des Ciliarganglions, so dass die Impulse, welche durch diese Zellen längs der Oculomotoriusfasern durchziehen, ausgeschlossen werden. Eine grössere Nicotindosis (100 Milligramm) vermag die Nervenendigungen der Ciliares breves in der Iris und im Ciliarmuskel nicht zu paralysiren.

Bei der Erweiterung der Pupille sind die I., II. und III. Brustnerven immer thätig.

Interessant sind auch folgende Beobachtungen[21]. Eine frühere Untersuchung hatte gezeigt, dass bei Katzen der I.—VII. Brustnerv Verbindungsfäden zum Grenzstrang des Sympathicus senden, deren jeder einer ganz bestimmten Function vorsteht. Der I. Brustnerv z. B. giebt die Fasern für die Pupille, der II. für die Ohrgefässe u. s. w. Langley hat die Durchschneidung des Sympathicus unterhalb des Ganglion cervicale sup. an einem Kätzchen vorgenommen und das Thier ein Jahr nach der Operation einer Untersuchung unterzogen, indem er jeden einzelnen Brustnerv elektrisch reizte. Es zeigte sich, dass alle Nerven nur die ihnen der Regel nach zukommenden Functionen besassen: so z. B. der I. Brustnerv nur die Pupillenfasern, der II. die Ohrgefässe u. s. w. Man muss sich also vorstellen, dass die neugebildeten Fasern gerade die entsprechenden Ganglienzellen im Ganglion cervic. sup. aufgesucht hatten und mit ihnen in Verbindung getreten waren. Dass die Fasern etwa das Ganglion einfach durchsetzt hätten, ohne in Verbindung mit dessen Zellen zu treten, wird dadurch widerlegt, dass durch Betupfen des Ganglions mit Nicotinlösung die Wirkung des peripherischen elektrischen Reizes so gut wie ganz vernichtet wurde.

Langley hat weiter ein neues Experiment ausgeführt: Der centrale Stumpf des Vagus wurde knapp unter dem Larynx durchgeschnitten und mit dem peripheren Stumpf des Halssympathicus

Digitized by Google

verbunden. Nach 73—123 Tagen hatte die Reizung des Sympathicus in der unteren Halsregion (centraler Stumpf) keinen Effect; dieser Stumpf hatte also keine functionelle Verbindung mit dem peripheren Stumpf. Die Reizung des Sympathicus knapp unter dem Ganglion cerv. sup. löste ähnliche Reflexe aus, wie bei Reizung des Vagus; diese Wirkung verschwand sofort, wenn man den Vagus in der Nähe des G. thorac. durchschnitten hatte. Es folgt daraus, dass Fibrae afferentes vagi peripherisch regenerirt und mit dem peripheren Stumpf des Sympathicus verbunden waren; die Vagusreizung etwas unter dem eigenen Ganglion (der Nerv war centralwärts von dieser Stelle durchschnitten) bewirkte Pupillendilatation und andere Symptome der Sympathicusreizung.

Langley nimmt an, dass die Fibrae efferentes vagi längs dem peripheren Stumpf des Sympathicus regenerirt waren und sich neue Endigungen zwischen den Zellen des G. symp. sup. gebildet hatten. Langley glaubt deswegen, dass kein Unterschied unter den Fibrae efferentes bestehe, welche durch den Kopf- oder Spinalnerven zum Sympathicus ziehen. Langley nimmt schliesslich an, dass jedes Ganglion des Sympathicussystems als ein Hauptcentrum, unabhängig von jeder Verbindung mit dem Rückenmark, betrachtet werden müsse.

Die Fasern ziehen hauptsächlich gegen den entsprechenden Spinalnerv und folgen demselben, sie sind mit allen jenen peripheren Gebilden verbunden, mit welchen die symp. Fasern in Beziehung treten können, so zwar, dass die Function derselben nicht nach der Natur der Nervenfasern, sondern nach den Organen, wo sie enden, bestimmt wird.

Nach Besprechung dieser neuen, bahnbrechenden Studien und Schlussfolgerungen Langley's werde ich über meine Experimente mit Nicotin berichten.

Es wurde von Dr. Cofler und mir folgendermaassen experimentirt:

Exper. I. Nachdem bei Affe L (Vers. V) der Zustand der Pupille, die Corneaempfindlichkeit, die Weite der Gefässe der Conjunctiva, der Retina und der Papilla, die Spannung des Bulbus am linken Auge (das rechte war operirt) bestimmt waren (normal), injicirte Herr Dr. Cofler mit einer Pravaz zwischen Bulbus und äusserer Orbitalwand, tief nach unten eindringend, 6 mg. Nicotin (eine halbe Pravaz'sche Spritze einer 1,20:100,0 Nicotinlösung).

Es entstand sofort Oedema palp. und Exophthalmus, nach einer Minute Mydriasis, die Pupille war aber nach 2 Minuten wieder normal.

Nach 5 Minuten Mydriasis nicht maximalen Grades, die Reaction existirt, sie ist aber träge und dauert sehr kurz.

Digitized by Google

Nach 7 Minuten ist die Pupillenreaction noch immer mangelhaft, die Sensibilität der Cornea normal.

Nach 20 Minuten Anästhesie der Cornea; Pupille reagirt sehr träge, kaum sichtbar. Ophthalmoskopisch keine Veränderung der Gefässe, die Spannung war die gleiche. Starke Benommenheit des Thieres.

Nach 30 Min. war alles zur Norm zurückgekehrt.

Exper. II. An demselben Affen wurde Tags darauf eine doppeltgrosse Dosis Nicotin (1 volle Pravaz'sche Spritze) in derselben Weise eingespritzt. Starkes Oedema palp. und Exophthalmus. Gleich Mydriasis und Unbeweglichkeit der Lider.

Nach 1 Minute: Die Mydriasis wird weniger intensiv, die Pupillenreaction existirt, aber unvollständig, träge und ist von kurzer Dauer. Scheinbare Anästhesie der Cornea.

Nach 6 Minuten ist die Pupille ad maximum dilatirt und unbeweglich bei Lichteinfall und Convergenz; scheinbare Anästhesie der Cornea. Ophthalmoskopischer Befund, Spannung des Bulbus normal.

Nach 10 Minuten: Pupille wie zuvor. Jetzt bemerkt man, dass, obwohl bei Reizung der Cornea die Lider derselben Seite unbeweglich bleiben, die Lider der anderen (rechten) Seite sich aber reflectorisch bei jeder Berührung der linken Cornea schliessen.

Nach 25 Minuten ist die Mydriasis vielleicht etwas weniger ausgesprochen, die Pupillarreaction immer Null. Bei Reizung der Cornea dieselben Erscheinungen.

Nach 40 Minuten ist die Pupillarreaction kaum bemerkbar, Mydriasis; bei Reizung der Cornea träger Lidschluss auf dem injicirten Auge, das Oedem ist fast verschwunden.

Nach 50 Min. ist die Pupillarreaction ganz deutlich, obwohl noch unvollständig und flüchtig, fast gar keine Mydriasis, Cornealreflex fast normal.

Das Thier wird in seinen Käfig gebracht, zeigt allgemeines Zittern, Unbeholfenheit, ja Ataxie bei Bewegungen. Tags darauf war der Affe vollkommen normal.

Exper. III. Zur Controle injicirt Dr. Cofler nach 24 Stunden demselben Thier nach der angegebenen Methode 10 ccm destillirtes Wasser: Oedem und Protrusion des Bulbus wie bei dem Exper. II. Keine Veränderung der Pupille, die Lider des injicirten Auges schliessen sich trotz des Oedems jedesmal, wenn man die Cornea reizt.

Obwohl die Ergebnisse klar und unzweideutig, was die Lähmung des Sphincter anbelangt, waren, so schienen mir einige Punkte noch dunkel, nämlich die Frage der eventuellen Parese des Orbicularis und der Sensibilität der Cornea. Ich wollte ferner das Verhalten des zweiten Auges studiren, was bei jenem Thier wegen der schon ausgeführten Operation am rechten Auge nicht möglich war. So entschloss ich mich, an einem anderen Affen das Experiment zu wiederholen.

Exper. IV. Am 6. Juni injicirte Herr Dr. Cofler in der angegebenen Weise 6 mg ($^1/_2$ Pravaz) Nicotin am linken Auge eines mittelgrossen

Digitized by Google

Thiers. Es traten keine localen Symptome, dafür aber schwere allgemeine Erscheinungen auf, so zwar, dass wir der Meinung waren, das Thier bleibe nicht am Leben. Cyanose, Kälte der Nase und der Extremitäten, Erbrechen, Dyspnoe, Sopor, Ptosis links (Oedem der Lider?). In den Käfig gebracht, bleibt das Thier ganz zusammengeballt und scheint nicht ganz bei sich zu sein. Am anderen Tag war es ganz munter.

Exper. V. Am 12. Juni wurde an einem anderen nicht operirten Affen (Affe M, Vers. IX) experimentirt und zwar mit sehr interessanten Ergebnissen.

An dem kleinen Thier wurden nach der üblichen Methode 6 mg Nicotin links injicirt. Sofort Oedem beider Lider, stärker am oberen.

Nach einer Minute trat Erweiterung der linken Pupille und träge Reaction ein, während die rechte von ganz normaler Weite blieb und gut reagirte.

Nach 5 Minuten nur links fast maximale Mydriasis und Unbeweglichkeit bei Lichteinfall und Convergenz. Cyanose, Benommenheit, Cornealreflex in gleicher Weise sowohl rechts als links vermindert. Verengerung der Lidspalte links (Oedem), keine Ptosis. Keine Parese des Orbicularis. Erbrechen, starke Benommenheit, das Thier bleibt ruhig und reagirt gar nicht bei den verschiedenen Untersuchungen. Ophthalmoskopisch normale Verhältnisse sowohl rechts als links. Spannung des Bulbus normal, beiderseits gleich.

Die Mydriasis mit Pupillenstarre dauerte fast eine ganze Stunde. Wiederholte Untersuchungen der Cornealempfindung ergaben immer denselben angegebenen Befund; sei es, dass man rechts oder links reizte, es war kein Unterschied in dem Reflex zwischen rechts und links zu bemerken.

Nach anderthalb Stunden war die Reaction der linken Pupille normal, der Cornealreflex noch nicht ganz prompt weder rechts noch links; Oedem vermindert, aber noch deutlich.

Das Thier wurde in seinen Käfig gebracht. Keine Ataxie, leichter Sopor, auffallende Ruhe, Nahrungsverweigerung; wenn man es reizt, Abwehrbewegungen mit dem Kopf.

Da dieses Experiment so vollständig gelungen war und das Thier die kleine Dosis im Gegensatz zum ersten nicht gut vertragen hatte, habe ich von einer zweiten Injection mit einer stärkeren Dosis Abstand genommen.

Das IV. Experiment hat für uns einen geringen Werth, weil das Nicotin nur allgemeine Symptome hervorrief, leider wurde dabei auf die Sensibilität der Cornea nicht geachtet.

Bei dem ersten Versuch glaubten wir eine Anästhesie der Cornea annehmen zu dürfen, wir hatten aber wahrscheinlich mit einer Parese des Orbicularis oder mit einer Reflexhemmung zu thun. In der That konnte man bei dem zweiten Versuch von einer Anästhesie der Cornea nicht sprechen, da die Lider des anderen Auges ziemlich prompt und jedesmal bei Berührung der linken Cornea zuckten.

Das fünfte Experiment bestätigte unwiderleglich, dass die Sensibilität der Cornea der operirten Seite keinen Unterschied im Vergleich zu der der anderen Seite darbot. Die beiderseitige verminderte,

Digitized by Google

träge Reaction der Lider bei Reizung einer Cornea wäre somit als der Ausdruck geschwächter Reflexe, als ein Theil der allgemeinen Erscheinungen aufzufassen. Es ist also anzunehmen, dass durch das Gift, bei intacter Leitung, eine Hemmung dort eintrat, wo die centripetalen in centrifugale Reize umgewandelt werden.

Dieselbe Bedeutung konnte auch die Parese des Orbicularis bei dem ersten Affen haben, nur war hier das Phänomen einseitig.

Ausser jedem Zweifel ist die eingetretene Lähmung des Sphincter iridis; sie war constant und lange Zeit anhaltend. Von Bedeutung ist auch, dass nur der Sphincter gelähmt war, in der That bot die Pupille eine Weite dar, wie sie nur bei activer Action des Dilatators möglich ist. Damit ist wieder der Beweis gegeben, dass die Ciliarfasern nicht afficirt waren, sonst hätten auch die Dilatatoren gelähmt sein müssen.

Diesem Experimente nach hat das Ganglion ciliare nur eine Function; die Innervation des Sphincter iridis, denn sowohl eine Anästhesie der Cornea, wie man im Anfang annahm, als eine Wirkung des Ganglion ciliare auf die Gefässe der Papilla und der Retina oder auf die Spannung des Bulbus sind diesen Versuchen nach, auszuschliessen.

Als letztes Ergebniss fanden wir mit Langley, dass das Ganglion ciliare auch bei Affen sich zum Nicotin wie ein sympathisches Ganglion, wenigstens was die Pupillenverengerung anbelangt, verhält.

Wie sind aber die verschiedenen Resultate des IV. Versuchs (beim zweiten Affen) zu deuten, bei welchem keine localen Symptome und nur schwere Allgemeinerscheinungen zu beobachten waren? Es giebt zwei Möglichkeiten: entweder war das G. ciliare bei diesem Affen mit wenigstens vorwiegend spinalen Elementen versehen (das Thier wurde nicht getödtet), oder, was viel wahrscheinlicher ist, das Gift drang augenblicklich in den Blutstrom ein und konnte somit nur schwere allgemeine Intoxicationserscheinungen und keine localen Symptome hervorrufen.

Auffallend ist die Wirkung auf die Pupille bei der in der angegebenen Weise ausgeführten acuten den chronischen Vergiftungen von Pándi[22] gegenüber. Ich fand immer Mydriasis, Pándi immer Myosis.

Dies sind meine auf die Sätze Langley's sich stützenden Nicotinversuche, deren Verlauf und Deutung durch Herrn Dr. Cofler mit gewohnter Liebenswürdigkeit controlirt wurde.

Digitized by Google

Die Bedeutung des Ganglion ciliare für die Verengerung der Pupille.

Wenn die angewendeten Methoden verlässlich sind, so sind die logischen Schlussfolgerungen meiner Experimente, was das Ganglion ciliare anbelangt, nicht schwer zu ziehen.

I. Da bei den Affen, sagen wir nach Bernheimer ein fünf-sechstel Theil der Zellen des Ciliarganglions nach Kauterisation der Cornea degenerirt sind, so ist der fünf-sechstel Theil der Zellen sensorischer Natur und bei der Sensibilität der Cornea thätig.

Um den mit dieser Annahme widersprechenden Nicotinversuch, nach welchem man eine sensible Function des Ciliarganglions für die Cornea vermisste, in Einklang zu bringen, giebt es nur zwei Hypothesen: entweder waren die gefundenen Alterationen der Ganglienzellen nach Kauterisation der Cornea mit dem Experiment in keinem causalen Nexus — was nach den übereinstimmenden Befunden von Bernheimer bei den Affen, von mir bei Affen und Hunden unwahrscheinlich ist —; oder es lähmt das Nicotin die sensorischen Zellen des Ciliarganglions nicht, weil diese nicht sympathische, sondern spinale Zellen sind.

II. Da in Folge der Exenteratio bulbi und der Neurectomia optico-ciliaris, also nach Verletzung der Nerven, welche auch die Binnenmuskeln der Augen innerviren, alle Zellen des Ganglions mehr oder weniger degeneriren, so folgt daraus, dass die grösste Mehrzahl der Ganglienzellen eine motorische Function besitzt, eine Function, welche durch das physiologische Experiment (Nicotin) deutlicher hervortrat, nämlich die Innervation des Sphincter iridis.

Aus diesen Schlüssen folgt, dass das Ganglion ciliare bei Affen höchstwahrscheinlich wenig spinale, aber viel sympathische Zellen besitzt, ferner dass das G. ciliare bei Affen wirklich ein Centrum der Pupillenbewegungen, ja nach meinen Experimenten sogar das einzige, wirklich nachgewiesene Centrum für die Pupillenverengerung ist.

Und nun zu den Einwänden, welche ausschliesslich von Bernheimer vorgebracht wurden, weil er eben der Einzige ist, welcher meine Hypothese über die Bedeutung des G. ciliare für die Pupillenbewegungen eingehend erörtert hat!

Bernheimer äussert sich nicht mit Sicherheit über die Natur des

Digitized by Google

G. ciliare, er sagt[1]): „Am besten ist unser Experiment in Einklang zu bringen mit der Annahme Jener, welche das G. ciliare für ein sensorisches (His u. A.) oder für ein gemischtes (Krause) halten".

Mir dünkt es aber, dass Bernheimer sich mehr für die sensorische Natur ausspricht, denn in dem Sitzungsprotokoll der Wien. Gesellsch. der Aerzte ist Folgendes zu lesen:

„Es schien mir von vornherein unwahrscheinlich, dass das G. ciliare als eine Art peripheres Centrum der Irismuskeln aufgefasst werden konnte, da wir der Annahme huldigen, dass dies Ganglion wie alle peripheren Ganglien ein sensorisches sei."

Dem gegenüber will ich nur erinnern, dass Coutarde und Guyon ([23]) durch Experimente über die reflectorische Function des Ganglion mesentericum zu dem Schlusse gelangten, dass der Reflex im Ganglion selbst sich abspielt.

Weiter sagt Bernheimer: „Hiermit ist der Beweis geliefert, dass das Ganglion ciliare thatsächlich ein sensorisches Ganglion ist, und dass die von ihm abgehenden Ciliarnerven sensorische Nerven sind, welche die Hornhaut, die Binnenmuskeln und die Augenhäute überhaupt versorgen."

Ich denke, man kann nicht so leicht mit Bernheimer einverstanden sein, wenn er von sensorischen Nerven für die Binnenmuskeln spricht.[2]) Würde es sich um willkürliche Muskeln handeln, deren Contraction mit dem Bewusstsein und dem Willen in einem engen Connex stehen, so wäre es annehmbar; es wäre eine Vermittlung des sogenannten Muskelsinns. Aber es giebt fürwahr keine Muskeln, deren Contraction weniger zum Bewusstsein gelangt, als die der Binnenmuskeln des Auges, und das Organ wäre kaum das geeignete.

Ein Organ wie das G. ciliare, welches bei allen Vertebraten sich findet, von den kleinen Zellenlagen anfangend, immer mehr wachsend und sich differenzirend, um bei den höheren Wirbelthieren, beim Affen und Menschen zur stattlichen Grösse eines Ganglion zu gelangen, muss, wie Antonelli ganz richtig betont, und wie es selbstverständlich ist, eine hohe Bedeutung haben. Die motorische Innervation des Sphincters und wahrscheinlich auch des Brücke'schen Muskels, vielleicht eine coordinatorische Action zwischen erweiternden, verengernden und auch sensiblen, aus dem Trigeminus stammenden Fasern sind eben Functionen, die einen hohen biologischen Werth besitzen.

In der That sagt Schwalbe, dass die Faserzahl der austretenden Ciliarnerven eine bedeutend grössere ist, als die der eintretenden drei

1) l. c. S. 536.

2) Die dicke Schrift wurde von mir angewendet.

Digitized by Google

Wurzeln, so dass demnach im Innern des Ganglion eine bedeutende Faservermehrung in Verbindung mit dem Auftreten von Ganglienzellen statuirt werden muss.

Ein nur die Empfindlichkeit eines glatten Muskels vermittelndes Organ, für welche Function schon die mächtigen Neurone des Trigeminus da sind, hätte wahrscheinlich keine solche Ausbildung und Differenzirung erreicht.

Die grosse Bedeutung des G. ciliare für die Irisbewegung hat Jendrássik (24) in einer tiefgedachten Arbeit geahnt. Es ist mir leider nicht möglich, auf diese wichtige Arbeit näher einzugehen, einen Punkt muss ich aber hervorheben. Obwohl es scheint, dass er das G. ciliare nicht als Centrum der Pupillenverengerung annimmt, sagt er S. 456: „Diese Verhältnisse sind ähnlich dem Verhalten der Pupille, wo die Verbindung des G. ciliare mit der Iris selbst bei Oculomotoriuslähmung gewöhnlich intact bleibt, was man bisher vernachlässigt hat, und doch können wir in dieser Einrichtung die Erklärung für manche bekannte und bisher nicht richtig erkannte Erscheinungen finden."

Bernheimer sagt ferner (S. 536): „Dass es sich (bei isolirter Pupillenstarre) um eine elective primäre Erkrankung jener Ganglienzellen handle, welche Nervenfasern zur Iris und zum Ciliarkörper senden, ist wohl von vornherein ausgeschlossen, um so mehr, da in den einzelnen Schnitten vielfach degenerirte und normale Zellen miteinander vermischt waren."

Es scheint mir, dass eine elective Erkrankung wohl möglich sei, und eben weil bei den Experimenten in den Schnitten degenerirte und normale Zellen vermischt waren, je nachdem die Cornea oder die Ciliarnerven verletzt wurden, ist es wohl denkbar, dass die degenerirten Elemente mit dem zerstörten Organ im Zusammenhang waren, die anderen nicht. Der Nicotinversuch sagt uns, dass es wahrscheinlich spinale Zellen sind, welche die Sensibilität der Cornea besorgen; es ist wohl möglich, dass diese, der Krankheit gegenüber, einen grösseren Widerstand leisten als die anderen.

In der Nervenpathologie ist etwas Aehnliches zu beobachten. Bei der Bulbärparalyse z. B. kann die ganze Kette der motorischen Bulbärgruppe erkranken und die sensiblen Nerven können frei bleiben, ja wir beobachten Lähmung der Masseteren bei intacter Sensibilität des Gesichtes, also ein verschiedenes Verhalten von Territorien, welche von demselben Nervenstamm (Trigeminus) innervirt werden.

Das Nicotinexperiment zeigt uns nach Langley, dass sympathische Elemente im G. ciliare in sehr grosser Zahl vorhanden sein müssen. In diesem Falle kann aber die Function derselben nach Kölliker und Jendrássik nur motorisch sein, und in der That ist die alleinige

Digitized by Google

Wirkung des Nicotins eine Lähmung des Sphincter iridis. Andererseits haben wir gesehen, dass sich im G. ciliare Zellen finden, welche mit der Cornea in functioneller Beziehung stehen, die nämlich eine centripetale Function besitzen; es ist also natürlich, dass elective Wirkungen vorhanden seien und dass die Zellen electiv erkranken können.

Ich habe ferner in der lehrreichen Arbeit Antonelli's einige Experimente von Jegorow ([25]) kennen gelernt, welche meine Experimente mit Nicotin glänzend ergänzen; ich habe nach Langley das G. ciliare durch dieses Mittel, Jegorow hat es mit dem Messer ausgeschaltet; wenn aber J. auch die Rad. brevis dadurch getrennt hat, so ist mein Experiment einwandsfreier. Ich konnte leider das Original nicht bekommen, deswegen übersetze ich aus dem Antonelli'schen Referat:

Jegorow, den Experimenten Birhard's folgend, hat sehr eingehende Untersuchungen gemacht, um die Function des G. ciliare zu bestimmen. Die Reizung dieses Organs war in ihrer miotischen Wirkung viel wirksamer, als die Reizung des peripheren Oculomotoriusstumpfes[1]), wie andererseits die Mydriasis deutlicher auftrat nach der Durchschneidung der Ciliares breves, als nach der des Oculomotorius. Auf das Caliber der Endoculargefässe hatte die Reizung sowohl des Ganglions als des Oculomotorius keinen Effect. Auf die vollständige bei neun Thieren ausgeführte Excision des Ganglions folgte, von einer Läsion der Cornea sehr zweifelhafter Natur und Bedeutung abgesehen, hochgradige Mydriasis mit Pupillenstarre, keine circulatorische Veränderung im Auge (höchstens eine flüchtige Erweiterung der Retinalgefässe), keine Veränderung der endocularen Tension. Kurze Zeit nach der Operation fand man Atrophie und Degeneration der Nn. ciliares breves. Aus diesen experimentellen Ergebnissen deducirt man, dass die physiologische Dignität des Ganglion ciliare durch einen trophischen Einfluss sich kundgiebt, welchen die Ganglienzellen auf die durchziehenden Nervenfasern ausüben.

Die Experimente sind gewiss geistreich, wie man aber in dieser Schlussfolgerung die Wirkung der für Gesetze gehaltenen Theorien fühlt! In der That, wird durch ein Experiment oder durch eine Krankheit eine bestimmte Zellengruppe im Pons ausgeschaltet oder zerstört und resultirt daraus eine Lähmung eines Facialis mit Entartung des betreffenden Nerven, so sagen wir nicht nur, dass diese Zellengruppe eine trophische Wirkung auf jene Nervenfasern ausübt, welche von dem corticalen Facialiscentrum hinziehen, sondern dass diese Zellen das motorische Centrum des Facialis sind. Warum soll man für das Ganglion ciliare einen anderen Gedankengang gebrauchen?

1) Langendorff fand bei Reizung des Oculomotoriusstammes keine Wirkung, Schultz Verengerung.

Digitized by Google

van Gehuchten (26) lässt sich von Theorien in seinen Schlussfolgerungen nicht abschrecken, er geht mit consequenter Logik zum Schlusse, und, obwohl ihm meine vor drei Jahren erschienene Arbeit entgangen ist, schreibt er: „D'après des recherches éxperimentales récentes, les fibres du nerf oculomoteur commun, sectionnées au sortir du mésencephale, ne dégénèrent que jusque dans le ganglion ciliare. Si ce fait se confirme, on devrait en tirer la conclusion que les fibres motrices, amenées au ganglion ciliare par la branche afférente emanée du nerf oculomoteur commune, se terminent dans ce ganglion par des ramifications libres et que, par conséquent, les cellules d'origine des fibres qui innervent les muscles intrinséques du globe oculaire se trouvent dans le ganglion ciliaire lui même. Ce fait aurait une importance considerable au point de vue physiologique, parce qu'il tendrait à prouver que le centre du réflexe pupillaire se trouve, non pas dans le noyau d'origine du nerf de la troisième paire comme on le croit generalement, mais bien dans le ganglion ophthalmique".

van Gehuchten denkt an die Ergebnisse der Apolant'schen Versuche, welche ich schon wiedergegeben habe, und die von mir durch Versuche in umgekehrter Richtung bestätigt worden sind, denn ich habe ja gefunden, dass nach Neurectomia optico-ciliaris die Ciliarnerven nur bis zum Ganglion degeneriren und die Degeneration nicht auf die Radix brevis übergeht.

Dieser Befund ist ferner in Einklang zu bringen auch mit dem Schema Schultz's (27), in welchem er die Oculomotoriusfasern im Ganglion ciliare frei enden lässt. Dieser Autor äussert sich ohne Reserve in folgender Weise (S. 49): „Das Ganglion ciliare ist ein sympathisches Ganglion, es gehört zum N. oculomotorius und zu keinem anderen Nerven. Es endigen sämmtliche in das Ganglion eintretende Fasern des Oculomotorius hier mit freien Endbäumchen, und an diese schliessen sich die sympathischen Endneurone an, die also, ohne dass sich noch einmal Zellen zwischenschieben, direct zum Ciliarmuskel und zum Sphincter ziehen."

Die Bedeutung also des G. ciliare für die Verengerung der Pupille ist nach alledem einleuchtend; wie steht es aber mit dem cerebralen Centrum der Pupillenbewegungen?

Ich habe, wie gesagt, mit Bach eine Degeneration der Bernheimer'schen Kerne nicht finden können, damit ist aber nicht gesagt, dass nicht ein Centrum existire, und vielleicht auch, dass gerade jene Kerne das Centrum seien. Ich habe keine Degeneration, weder in Zellen noch in den Strängen noch in den Wurzeln des VIII. Cervical- und I. und II. Brustsegments gefunden, und die physiologischen Experi-

Digitized by Google

mente schreiben doch dieser Region eine grosse Bedeutung für die erweiternden Pupillenfasern zu. Also das „Nichtfinden" hat kein „Nichtsein" zur Folge. Es ist möglich, dass die Degeneration nach Eingriffen auf die peripheren pupillenerweiternden und -verengernden Apparate das erste periphere Neuron nicht überschreitet.

Ich will also für einen Augenblick zugeben, dass Bernheimer Recht hat, und dass seine Kerne wirklich Pupillencentra sind, warum soll aber das Experiment zweideutig interpretirt werden? Wenn nach der Exenteratio bulbi das Ganglion ciliare und die Bernheimer'schen Kerne degeneriren, so folgt daraus, dass entweder beide oder keines als Centrum der Pupillenbewegungen angesehen werden darf. Obersteiner äusserte sich ja in der Discussion über den Bernheimer'schen Vortrag folgendermaassen: „Es darf ja angenommen werden, dass bei diesen Vorgängen eine ganze Anzahl von Neuronen in Action trete, so dass ein eigentliches Reflexcentrum nicht abgrenzbar erscheint."

Ich hoffe nach dieser Erörterung die Sache so weit gebracht zu haben, dass man annehmen wird, das Ganglion ciliare sei ein Centrum für die pupillenverengernden Fasern. Wenn es sich so verhält, so ergiebt sich für die Physiologie des Nervensystems eine wichtige Folgerung.

Da bei fast allen Vertebraten der Pupillenreflex existirt, sei es bei Vögeln, bei welchen nach Holtzmann die Ciliarganglienzellen spinaler Natur sind, sei es bei Katzen, bei welchen die Zellen sympathischer, sei es bei Hunden, bei welchen sie gemischter Natur sind, so folgt in logischer Weise, dass der sympathische oder spinale Charakter der Zellen für die Function derselben gleichgültig ist, und dass die Function der Zellen nicht von dem Charakter derselben, sondern von ihrem peripheren Endorgan bestimmt wird. Ja, es ist vielleicht das Endorgan, wo der Nervenfortsatz sich ausbreitet, es sind die specifischen Reize diejenigen, welche den Abkömmlingen der Intervertebralganglien den Typus einprägen, nicht umgekehrt. Benda ([28]) sagte vor Kurzem: „Diese (Herznerven) entstammen zwar den Spinalganglien, die schliesslich nur sensible Zellen enthalten, die Spinalganglien selbst gehen aber aus der gemeinsamen Anlage des Medullarrohrs hervor, das motorische und sensible Elemente enthält. Der Charakter der Ganglienzellen wird durch die Richtung und Verbindung der Zellenausläufer bestimmt."

Ich will hier nicht die von mir gegebene und von Bernheimer als „bedenklich" bezeichnete Hypothese über die reflectorische Pupillenstarre discutiren; es ist noch verfrüht sich in eine solche Frage zu vertiefen, da die Physiologie des Neurons des Ganglion ciliare, ein für die Pupillenbewegungen so wichtiges Organ, nur die ersten Schritte

Digitized by Google

gemacht hat[1]) und die Pathologie desselben von Grund aus zu schaffen ist; ich musste in meinem Buch auf dieses Phänomen eingehen, weil das Studium rein klinisch war. Hier liegt die Sache anders; ich habe getrachtet mich streng an meine Experimente zu halten, die Ergebnisse derselben objectiv zu beurtheilen und nur die natürliche, logische Folge zu ziehen; ich will in keine weiteren Hypothesen eingehen.

Fürwahr ist eine Beurtheilung der Action des G. ciliare noch unmöglich, denn man weiss zu wenig über die Function der Ganglien überhaupt, und dann denke man nur, wie viele in Thätigkeit versetzte Nervenstationen nothwendig sind, damit die Lichtreizung und Convergenz eine Verengerung der Pupille verursachen, wie zertheilt in jeder Station die Umwandlung der Spannkraft in lebendige Kräfte sein muss und wie schwer man bestimmen kann, welche Station die wichtigste ist!

Ich kann aber nicht unterlassen zu bemerken, dass die logischen, sich auf das klinische Studium der 250 Fälle von Augenmuskellähmungen sich stützenden Folgerungen — wie selbe im Capitel über die Pupillenreactionen am Schlusse meiner citirten Arbeit niedergeschrieben sind — durch diese Experimente eine erhebliche Stütze erfahren; auch das Experiment sagt uns, dass das G. ciliare ein Centrum — und was für eines! — der Pupillenbewegungen sein muss; nun wird die menschliche Pathologie an die Reihe kommen, denn das Experiment kann nur als Leitfaden dienen. Ich hoffe in einer künftigen Publication über jene Ergebnisse berichten zu können.

Ich erfülle hiermit eine freudige Pflicht, wenn ich meinem geschätzten Freunde, dem Herrn Prosector des hiesigen Civilspitals, Dr. Pertot, welcher mir bereitwilligst das städtische Laboratorium zur Verfügung stellte, meinen verbindlichsten Dank ausspreche.

Am Schlusse dieser Studie kann ich ferner nicht umhin, noch einmal meinem ausgezeichneten Mitarbeiter, Herrn Dr. Cofler, sowie meinem guten Freund, dem vorzüglichen Zeichner Herrn Prof. Cortivo, meine tiefe Dankbarkeit auszusprechen.

1) Für die Physiologie des G. ciliare und der symp. Ganglien im Allgemeinen verweise ich auf die citirte Arbeit Jendrássik's und auf die neue wichtige experimentelle Studie von Schultz (29). Leider kann ich dieselben weder referiren noch discutiren; es wäre daraus ersichtlich, wie wenig man weiss und mit welcher Mühe man nach Licht strebt.

Trest, November 1898.

Digitized by Google

Literaturverzeichniss.

1. A. Marina, Ueber multiple Augenmuskellähmungen und ihre Beziehungen zu den sie bedingenden, vorzugsweise nervösen Krankheiten. Franz Deuticke, Leipzig und Wien 1896.
2. v. Bechterew, Ueber die Kerne der mit den Augenbewegungen in Beziehung stehenden Nerven etc. Arch. f. Anat. u. Phys. 1897. Anat. Abth. Heft V u. VI.
3. Moeli, Weitere Mittheilungen über die Pupillenreaction. Berl. klin. Woch. 1897. Nr. 18 u. 19. S. 373.
4. Bach, Ueber Augenmuskellähmungen. IV. Jahresversammlung der ophthalm. Gesellsch. Heidelberg, August 1897, Sitzung den 6. August. Vereinsbeil. der Deut. med. Woch. 1897. S. 163.

   Derselbe, Ueber die Localisation der Oculomotoriuskerne. Versamml. d. Naturforscher und Aerzte in Frankfurt a. M. Neurol. Centralbl. 1896. S. 997.
5. Bernheimer, Experimentelle Studien zur Kenntniss der Innervation der inneren und äusseren, vom Oculomotorius versorgten Muskeln des Auges. Ein Beitrag zur Kenntniss der Beziehungen zwischen dem Ganglion ciliare und der Pupillenreaction. Separatabdruck aus v. Graefe's Arch. f. Ophthalm. XLIV. 1897.

   Derselbe, Sitzung der Wiener Gesellsch. der Aerzte. Sitzung 26. März 1897. Wiener klin. Woch. 1897. S. 393.
6. Schwalbe, Lehrbuch der Neurologie. 1881.
7. Retzius, Untersuchungen über die Nervenzellen der cerebrospinalen Ganglien und der übrigen periph. Kopfganglien. Arch. f. Anat. u. Physiol. Anat. Abth. 116. S. 369. 1880. (Jahresb. über Leist. u. Forsch. u. s. w. Virchow-Hirsch 1880. Bd. 1. S. 40.)
8. Köllikер, Handbuch der Gewebelehre des Menschen. 1896. II. Bd. II. Hälfte.
9. Apolant, Ueber das Ganglion ciliare. Physiol. Gesellsch. in Berlin. Sitzung am 24. Jan. 1896. Vereinsbeil. der Deut. med. Wochenschr. 1896. S. 31.
10. Chiarugi, Contribuzioni allo studio dello sviluppo dei nervi encefalici nei mammiferi in confronto con altri vertebrati. Sviluppo dei nervi oculomotori e trigemello. Publicazione del R. Instituto di studi in Firenze 1897. Riv. di patol. nerv. e mentale 1898. No. 1. p. 55.
11. Holtzmann, Untersuchungen über Ciliarganglien und Ciliarnerven. Morphol. Arbeiten. VI. Bd. I. Heft. 1896.
12. Antonelli, Contributo allo studio del significato morfologico e della struttura del ganglio ciliare. Giornale della associazione dei naturalisti e medici di Napoli. Anno I, puntata 3.
13. D'Erchia, Contributo allo studio della struttura e delle connessioni del ganglio ciliare. Monitore zoologico italiano. Anno V. Fasc. 9—10. 1894 ed. anno VI. Fasc. 7. 1895.
14. Marina, Eine Fixationsmethode, bei welcher sowohl die Nissl'sche Nervenzelle, als die Weigert'sche Markscheidenfärbung gelingt. Neurol. Centralbl. 1897. Nr. 4. (Rivista die patol. nerv. e mentale. Vol. II, fasc. 1. 1897.)
15. Hahn, Untersuchungen über den histologischen Bau der Ciliarnerven. Wien. klin. Wochenschr. 1897. Nr. 30. S. 714.
16. Marinesco, Recherches sur l'histologie des cellules du système sympathique. Revue neurologique 1898. No. 8. p. 230.

Digitized by Google

17. Lugaro, Sulle alterazioni delle cellule nervose nella ipertermia sperimentale. Rivista di patologia nervosa e mentale 1898. Fasc. 5. p. 193.
18. Nissl, Studien zur Anatomie und Histologie der Nervenzellen. Allgem. Zeitschr. f. Psych. etc. Bd. 54. Heft I u. II. 1897.
19. Derselbe, Nervenzelle und graue Substanz. Münch. med. Woch. 1898. Nr. 33. S. 1001.
20. F. Bottazzi, La fisiologia del simpatico secondo le ricerche di J. N. Langley e dei susi collaboratori. Rivista di patol. nerv. e mentale. Vol. III. Fasc. IV. p. 146. 1898.
21. Langley, Note on Regeneration of prae-ganglionic fibres of the symp. Journ. of Physiol. 18. 3. p. 280 (Neurol. Centralbl. 1895. S. 908).
22. Pándi, Ueber die Veränderungen des Centralnervensystems nach chronischer Vergiftung mit Brom, Cocain, Nicotin und Antipyrin. Separatabdr. aus dem Ung. Arch. f. Medicin. II. Bd.
23. D. Coutarde et J. F. Guyon, Fonction réflexe du ganglion mésenterique inferieur. Compt. rend. de la Soc. de Biol. No. 27. 1897. (Riv. di patol. nerv. e ment 1897. No. 8. p. 373.)
24. E. Jendrássik, Allgemeine Betrachtungen über das Wesen und die Functionen des vegetativen Nervensystems. Separatabdr. aus Virchow's Arch. 145. Bd. 1896.
25. Jegorow, Récherches anatomo-physiol. sur le ganglion ophthalmique. Arch. sclares de biologie. Tome III. 1886 et Tome II. 1887 (citirt von Antonelli).
26. van Gehuchten, Anatomie du système nerveux de l'homme. Louvain 1897. p. 550—551.
27. Paul Schultz, Ueber die Wirkungsweise der Mydriatica und Miotica. Arch. f. Anat. u. Psys. Physiol. Abth. 1898. I. u. II. Heft. S. 47.
28. Benda, Discussion: Ueber die Innervation des Herzens. Verein für innere Medicin in Berlin. Sitzung vom 27. Juni 1898. Münchn. med. Wochenschr. 1898. Nr. 28. S. 906.
29. Paul Schultz, Zur Physiologie der sympathischen Ganglien. Arch. f. Anat. u. Physiol. Physiol. Abth. 1898. I. u. II. Heft. S. 124.

Erklärung der Abbildungen auf Tafel XIII.

Fig. 1—3.

Fig. 1. Affe B. Kauterisation der Cornea rechts. Rechtes Ganglion ciliare. Fix. Marina. Thionin. Oc. 4 comp. Object. D Zeiss. (Das Präparat wurde bei einer mässigen Vergrösserung gezeichnet, um ein grösseres Gesichtsfeld zu erreichen.)

Fig. 2. Affe G. II. Irideremie rechts. Rechtes G. ciliare. Fix. in 96 proc. Alkoh. Thionin. Oc. 4 comp. Object. E Zeiss.

Fig. 3. Affe F. Neurect. opticocil. rechts. Rechtes G. ciliare. Fix. Marina. Thionin. Ocul. 4 comp. Object. E Zeiss.

Digitized by Google

XVIII.

Aus der medicinischen Klinik zu Bonn (Dir. Prof. Dr. Fr. Schultze).

Anatomischer Befund im centralen Nervensystem bei einem Falle von Schüttellähmung.

Von

Dr. Philipp.

Zwei Gründe sind es, welche uns veranlassen, jeden Fall von Parkinson'scher Krankheit genau zu untersuchen: die relative Seltenheit dieses Leidens — sie bildet nach Leva[1]) nur 0,07 Proc. aller Erkrankungsfälle, ist also dreimal seltener als die Chorea minor — und die Räthselhaftigkeit des pathologisch-anatomischen Befundes. Die Untersuchung des hier vorliegenden Krankheitsfalles wurde ferner deshalb mit besonderem Interesse in Angriff genommen, weil mehrfach mit Recht darauf hingewiesen wurde, dass es sich bei der Paralysis agitans wahrscheinlich um einen cerebralen Sitz der Erkrankung handele, da die Krankheit häufig halbseitig auftrete, oft bei ausgesprochenen Gehirnkrankheiten, z. B. Paralysis progressiva, beobachtet werde, und Störungen auch am Bulbus, am Kiefer und im Facialisgebiet auftreten, welche auf eine Betheiligung der betreffenden Hirnnerven hinweisen.

Die meisten der bisherigen Untersucher haben diesen Gesichtspunkt ausser Acht gelassen und hauptsächlich nur das Rückenmark mikroskopirt; selbst M. Sander, welcher erst im vorigen Jahre über eine solche Untersuchung berichtete, hat die neueren Methoden von Marchi und Weigert nur auf das Rückenmark angewendet. Es lag daher nahe, einen weiteren Schritt zu thun und das Gehirn nach der augenblicklich am meisten geübten Methode von Nissl, und zwar an den von diesem Autor besonders zur Erforschung empfohlenen Stellen zu untersuchen und die Resultate mit den früheren Methoden zu vergleichen.

Die Krankengeschichte unseres Falles ist folgende:

Buchhaltersfrau H., 60 Jahre alt; Mutter an einem Unterleibsleiden, Vater und ein Bruder an Schwindsucht gestorben; von ihren 8 Kindern sind 5 angeblich an Ernährungsstörungen gestorben, weil sie nicht habe stillen können. Pat. hat als Mädchen Chlorose gehabt, ist aber später als Frau sehr kräftig geworden. Vor $2\frac{1}{2}$ Jahren litt sie an einem Nierenleiden, an welches sich langsam die jetzige Krankheit anschloss. Dieselbe

1) Leva, Klinische Beiträge zur Paralysis agitans. Deutsches Archiv f. Nervenheilkunde. 1892. II. Bd. S. 103.

Digitized by Google

begann mit Müdigkeit und Schmerzen im Kreuz, welche bald so gross wurden, dass Pat. das Bett hüten musste und einige Zeit darauf sich nicht von selbst mehr aufrichten konnte. Seit 1 Jahr bemerkte Pat. Zittern in den Beinen, welches nur in der Ruhe vorhanden ist; dasselbe trat vor $^1/_4$ Jahre dann auch in den Armen auf. In den Armen und Beinen fühlte Pat. bald ein eigenthümliches Prickeln und Nadelstechen. Sie konnte dann wieder gehen, bemerkte aber, dass ihr die Sprache schwer wurde. Beim Uriniren hatte sie keine Beschwerden, der Urin floss auch nicht spontan ab, der Stuhl war unregelmässig, oft 2—3 Tage angehalten; Appetit gut.

Status praesens vom 3. October 1897: Mittlerer Ernährungszustand, keine Drüsenschwellungen, keine Oedeme oder Exantheme. Die Haltung ist steif und gebückt. Starrer Gesichtsausdruck; das Gesicht und die Haut des Körpers befinden sich in leichter Transpiration. Pat. zeigt die Neigung wegen Hitzegefühls das Deckbett bei Seite zu schieben.

Die Temperatur der Haut betrug im Durchschnitt ca. 36,5° in der Achselhöhle. Die Gelenke sind frei und auf Druck nicht schmerzhaft, beim Gehen sind keine Schmerzen vorhanden. Die Beckenknochen zeigen keinerlei Deformitäten, besonders keine spitze Vortreibung der Symphyse, wie sie bei Osteomalacie beobachtet zu werden pflegt. Lungen und Herz normal, Spitzenstoss nicht fühlbar, Puls klein, Arterie weich. An der hinteren Rachenwand starke Füllung der Venen; Abdomen ohne Besonderheiten. Die Wirbelsäule zeigt eine gleichmässige Kyphose der Hals- und Brustwirbel, in den obersten Halswirbeln leichte Lordose. Der Kopf wird nach vorn übergesenkt gehalten und kommt bei gewöhnlichem Liegen nicht mit den Kissen in Berührung; bei intendirter Bewegung kann er nur wenig nach hinten, nach vorn ziemlich gut gebeugt werden; auch die Seitwärtsbewegungen gehen ziemlich langsam.

Passiven Bewegungen wird in seitlicher Richtung nur wenig Widerstand geleistet, mehr nach vorne, am meisten nach hinten.

Actives Aufsitzen im Bett ist möglich, wenn auch mit einiger Anstrengung. Die Ausdehnung des Thorax geschieht in mässigen Grenzen, nach Angaben der Pat. in geringerem Maasse als früher. Die Bauchmusculatur wird beim Aufsitzen mässig angespannt. In den Armen und Händen wird allen passiven Bewegungen ein mässiger Widerstand entgegengesetzt, welcher bei langsamen und schnellen Bewegungen gleich stark bleibt. Bei Bettruhe liegen die Arme im Schultergelenk etwas abducirt, im Ellenbogengelenk rechtwinklig gebeugt, im Handgelenk in der Verlängerung des Vorderarmes, in allen Fingergelenken, namentlich den Metacarpophalangealgelenken mässig gebeugt. Die Daumen sind abducirt. Der Händedruck wird links mit ziemlich geringer, rechts mit etwas besserer Kraft ausgeübt. Flexion und Extension geschehen beiderseits mit ziemlicher Kraft, ebenso im Schultergelenk; die Extension der Finger scheint etwas behindert, ebenso die Streckung der Hand. Im Uebrigen werden alle Bewegungen ausgeführt, wenn auch langsam. Die motorische Kraft ist im Allgemeinen nur wenig abgeschwächt. Die Münzenzählbewegung an den Daumen wird nur sehr selten und in geringem Grade beobachtet. An den Beinen zeigt sich Widerstand bei Beugung und Streckung im Kniegelenk, sowie bei Abduction der Beine, weniger im Fussgelenk. Activ können die Beine nur schwer ganz gestreckt werden, die Kraft in den Beugern erscheint geringer als im Quadriceps. Dorsalflexion der Füsse geschieht links

Digitized by Google

besonders langsam und schwer, ebenso an den Zehen. — Zitterbewegungen werden hauptsächlich an den Unterextremitäten beobachtet, weniger stark an den oberen, der Kopf zittert nur wenig beim Neigen. Das Zittern tritt nur in der Ruhe auf, fehlt bei der Bewegung und tritt nach der Bewegung sogleich wieder ein. Die Pupillen reagiren auf Lichteinfall und Accomodation. Tricepsreflex links stärker als rechts; der Radiusreflex, Gaumen- und Rachenreflex sind erhalten, ebenso Kinn- und Lidreflex; beim Beklopfen der Patellarsehne erhält man mehrere kurze, trémorähnliche Zuckungen, die auch von der Tibia auszulösen sind. Achillessehnenreflex beiderseits schwach, Plantarreflex vorhanden, kein Fussclonus. Bauchreflex nicht deutlich auszulösen.

Feine Berührungen werden überall richtig empfunden, ebenso Warm und Kalt, auch Spitz und Stumpf; die Schmerzempfindung ist normal. Die Zunge wird unter mässigem Tremor etwas nach rechts vorgestreckt; die linke Hälfte steht etwas höher. Das Vorstrecken geschieht langsam, schwierig, wegen Steifigkeit der Kiefermusculatur; die Erscheinungen der Pro- und Retropulsion sind nicht beobachtet worden. Accessorius frei, die mimische Musculatur intact. — An der untersten Phalanx der Finger ist die Haut etwas atrophisch und geröthet, sonst keine trophischen Störungen. Schlaf gut, Sensorium frei.

Nach $^3/_4$ Jahren ist der Befund fast derselbe, nur hat die Rigidität der Muskeln überall zugenommen und auch die Athemmusculatur ergriffen. Die Zitterbewegungen sind an den Füssen nur gering, an den Unterarmen und Händen stärker; Reflexe nicht erhöht. Pat. stöhnt die ganze Nacht und klagt über Schmerzen in der linken Seite. Objectiv Dämpfung und Rasseln über der linken Lunge, Albumen im Harn, stark fortschreitender Decubitus, spontane Entleerung von Koth und Urin; passive Bewegungen rufen grosse Schmerzen hervor. Exitus nach $3^1/_4$ jähriger Krankheit.

Die ca. 5 Stunden nach dem Tode vorgenommene Section ergab: Adipositas, Pneumonie im linken Unterlappen, starkes Oedem der rechten Lunge, embolische Narben in der Niere. Am Gehirn und Rückenmark fanden sich keinerlei makroskopisch wahrnehmbare Veränderungen, keine sklerotischen Herde, keine Entzündungen der Häute, Adhärenzen oder dgl. — Zur mikroskopischen Untersuchung wurden Stückchen von verschiedener Dicke aus Lenden-, Dorsal- und Halsmark, ebenso aus der Medulla oblongata, Kleinhirn und aus drei verschiedenen Stellen der Hirnrinde: Stirnhirn, Paracentrallappen und Gegend der Fissura calcarina, herausgeschnitten und theils in Müller'sche Flüssigkeit, theils in 96 proc. Alkohol gelegt. Nach 3 Tagen wurden die in Alkohol gelegten Stücke nach Nissl untersucht. Im Rückenmark zeigten sich ohne Ausnahme in allen Höhen ziemlich starke Pigmentirungen der Zellen der Vorderhörner; die Zellen der Clarke'schen Säulen waren nur wenig pigmentirt. Die Pigmentirung in den Vorderhörnern erreichte in einzelnen Zellen eine solche Anhäufung, dass die Hälfte der Zelle davon durchsetzt war, während der Rest der Zelle, tadellos tingirt, die Nissl-Körper in der bekannten reihenförmigen (stichochromen) Anordnung zeigte. Die farblose Substanz war nicht tingirt, die Fortsätze von normaler Beschaffenheit. Ganz selten sah man eine von jenen Zellen, welche Nisslkörper in stark verkleinertem Zustande zeigten, so dass die weisse Substanz die blau tingirte stark überwog.

Die bei weitem grösste Mehrzahl der Zellen war von tadelloser Beschaffenheit: der Kern rund, hellblau, wolkig tingirt, die Membran, wo sie zu sehen war, kreisförmig, scharf, das Kernkörperchen stark dunkel, rund

Digitized by Google

und ohne Krystalloidanhäufung. Bei den Gliakernen schien es, als wenn die kleinen dunkeln die grossen hellen an Zahl übertrafen; aber nirgends war eine stärkere Anhäufung dieser Kerne um die Nervenzellen wahrzunehmen. Die spindelförmigen Nervenzellen in den Hinterhörnern zeigten ebenfalls das bekannte normale Verhalten. Spinnenzellen waren nirgends nachzuweisen.

Die Schnitte aus der Medulla oblongata zeigten ein ähnlich normales Verhalten, nur war hier die Pigmentirung im Allgemeinen eine geringere.

Die Purkinje'schen Zellen dagegen waren nicht mehr von der durchsichtigen, klaren Beschaffenheit der Rückenmarkszellen; die Anordnung der gefärbten Substanz war nur an wenigen Zellen deutlich zu erkennen, weil die ungefärbte Substanz tingirt war. Die gegabelten Fortsätze sahen gleichfalls wie verwaschen aus und waren auf weite Strecken hin zu verfolgen, am Kern nichts Abnormes zu sehen. Die stärksten Zellveränderungen zeigten sich an den motorischen Zellen des Paracentrallappens, und zwar auch hier in einer übermässigen Tinction der farblosen Substanz und in einem starken Sichtbarwerden der Fortsätze, welche bis in die dritte Verästelung zu sehen waren. Auch die Axencylinder traten bisweilen deutlicher als normal hervor. Auffallend war, dass die Fortsätze die Farbendifferenzen häufig sehr deutlich zeigten, während der zugehörige Zellleib nur eine gleichmässig blaue Fläche darbot. Pigmentirungen zeigten sich auch hier sehr häufig, seltener Krystalloidanhäufungen im Kernkörperchen; der Kern selbst war häufig länglich, sonst normal. Hier und da kam auch eine Zelle vor, welche fast ganz verblichen war und in welcher man ausser einem ganz kleinen Kernkörperchen nur noch Andeutungen von blauer Zeichnung sah. Ganz normale motorische Zellen wie im Rückenmark waren hier gar nicht zu finden. Die Gliakerne waren oft um die Zellen herum angehäuft bis zu 4—5 Kernen; die grossen hellen Kerne schienen hier häufiger zu sein als im Rückenmark. Die Zwischensubstanz war trotz grösster Mühe nicht ganz hell darzustellen und behielt einen unangenehmen, schmutzig blauen Farbenton. Die Zellenbilder aus den Präparaten des Stirnhirns und Hinterhauptes zeigten keine Besonderheiten; nur bei schwacher Vergrösserung fiel auf, dass die Zellreihen häufiger als normal durch kleine Abstände unterbrochen waren, welche der Grösse eines Platzes entsprachen, welcher sonst von etwa 3—4 Zellen eingenommen worden wäre. Der Nachweis, dass es sich um Ausfälle von Zellen handele, konnte nicht geführt werden. Die 4. Meynert'sche Schicht zeichnete sich in der Fissura calcarina durch ganz besondere Breite aus, zeigte aber keine Abnormitäten.

Die in Müller'scher Flüssigkeit gehärteten Präparate wurden mit Carmin, Nigrosin, nach van Gieson, mit Hämatoxylin-Eosin gefärbt; ausserdem wurde nach Marchi und nach der Weigert'schen Markscheidenmethode untersucht. Die Weigert'sche Gliamethode wurde nicht angewendet, weil diese Methode sich für pathologisch-anatomische Zwecke noch nicht überall bewährt und der Autor selbst[1]) die Veröffentlichung einer vollkommeneren Methode in Aussicht gestellt hat. Von sonstigen Methoden, welche in letzter Zeit Aufsehen erregt haben, würden hier noch diejenige von Held und die Fibrillenmethode Bethe's in Frage kommen; erstere theilt das Schicksal der Gliamethode, indem vorläufig noch an ihrer Brauchbarmachung für pathologische Untersuchungen gearbeitet wird, letztere ist noch gar nicht veröffentlicht und erst einzelnen Forschern zur Probe bekannt gegeben.

1) Pollack, Die Färbetechnik des Nervensystems. II. Aufl. S. 148. 1898.

Digitized by Google

Die Uebersichtspräparate, welche mit Carmin, Nigrosin und nach van Gieson gefärbt waren, ergaben im Gehirn Bilder, welche man, abgesehen von sehr deutlich hervortretenden Zellpigmentirungen, als normale Musterpräparate hätte demonstriren können. Die Beschaffenheit der Pia, der Gefässe und Septa wurde dann mit der Ehrlich'schen Hämatoxylin-Eosinfärbung näher untersucht; aber nirgends zeigte sich eine irgendwie verdächtige Anhäufung von Kernen, Arteriosklerose oder Verdickung der Gefässwände.

Der Befund am Rückenmark zeigte in allen Höhen normale Bilder. In der Gegend der Hinterhörner fiel eine grössere Anzahl von Amyloidkörperchen auf, welche sich in geringerer Zahl auch im übrigen Querschnitt zerstreut vorfanden, besonders in der Nähe der Fissura longit. anterior und in der Rinde. Im Kleinhirn fanden sich zwischen den Purkinjéschen Zellen eine grosse Zahl von sehr feinen Marchi-Pünktchen, im Marklager des Parancentrallappens hier und da kleine Reihen von 4—5 schwarzen Punkten etwas grösseren Kalibers. Nach der Weigert-Methode konnten an den genannten Stellen Veränderungen nicht mit Sicherheit constatirt werden. In der Medulla oblongata wurde namentlich am Hypoglossus- und Trigeminuskerne mit allen Methoden nach Abnormitäten vergeblich gesucht. Der Centralkanal war in der ganzen Länge des Rückenmarks obliterirt und mit Ependymzellen angefüllt. Die Venen schienen im Sulcus post. erweitert. An den hinteren Wurzeln, den peripheren Nerven und den Muskeln konnten trotz genauester Untersuchung verdächtige pathologische Veränderungen nicht nachgewiesen werden.

Bilder sind der obigen Beschreibung nicht beigegeben worden, weil es sich hier theils um bekannte, theils um solche Veränderungen handelt, welche wie bei den Nissl-Befunden aus verschiedenen bekannten Bildern leicht combinirt werden können.

Epikrise.

Bei der Beurtheilung des vorliegenden Krankheitsfalles ist in erster Linie hervorzuheben, dass es sich klinisch um einen reinen, uncomplicirten Fall von Parkinson'scher Krankheit gehandelt hat, und dass in Folge dessen der anatomische Befund, soweit positive Ergebnisse in Betracht kommen, mit grösster Wahrscheinlichkeit eindeutige Verhältnisse liefert.

In vielen der untersuchten Fälle waren Complicationen mit multipler Sklerose, Alkoholismus, Lues, Blei- oder Quecksilbervergiftung, Tumoren vorhanden, welche alle das Gemeinsame an sich haben, dass sie in leicht zu erkennender und auffälliger Weise das interstitielle Gewebe in der einen oder anderen Form verändern. Dass solche Fälle auch klinisch kein eindeutiges Bild liefern, geht aus den Berichten hervor, in welchen hervorgehoben wird, dass bei dieser Krankheit vielleicht ebenso häufig Intentionszittern vorkommt, wie Tremor in der Ruhe (Gerhardt[1]). Ausser einem klinisch genau beobachteten Falle von Fr. Schultze (Virchow's Archiv. Bd. 68. S. 120), in welchem Zittern

1) Gerhardt, Zur Symptomatologie der Paralysis agitans. XXII. Wanderversammlung zu Baden-Baden 1896. Neurolog. Centralblatt 1896.

Digitized by Google

in der Ruhe bei Vorhandensein sklerotischer Herde sich zeigte, sind ähnliche Fälle nicht beobachtet worden. Die meisten anderen Forscher (Charcot, Simon, Joffroy, Kühne, Berger, Heimann u. s. w.) haben post mortem keine Spur von multipler Sklerose gefunden. Bemerkenswerth ist ferner, dass in den letzten drei der genannten Fälle trotz genauer Untersuchung überhaupt kein positiver patholog. Befund erhoben werden konnte.

Diese Fälle beweisen, dass deutlich sichtbare Veränderungen nicht zum pathologischen Befund der P. a. gehören und als zufällige oder secundäre Complicationen betrachtet werden müssen. Wie sind nun aber die feineren, nicht deutlich hervortretenden Veränderungen zu beurtheilen? Neuere Forscher, wie Sander[1]), sind geneigt, wenigstens soweit eine Erkrankung des Rückenmarks in Frage kommen könnte, feinere, angeblich nur mit der Weigert'schen Gliamethode nachweisbare interstitielle Wucherungen als Ursache der Krankheit anzunehmen und die früheren negativen Befunde mit der Unzulänglichkeit der alten Methoden zu erklären. Zur Widerlegung dieser Anschauung kann Zweierlei angeführt werden: erstens dass Fürstner[2]) auch mit den neuesten Methoden keinen bestimmten spinalen Befund erhoben und deshalb den cerebralen Ursprung der Krankheit in Erwägung gezogen hat, und zweitens dass das Vorkommen interstitieller Wucherungen bei P. a. nicht mit Hülfe der neuen, sondern mit den alten Methoden erwiesen wurde.

In letzterer Beziehung begnüge ich mich damit, zu erwähnen, dass Fr. Schultze an dem oben citirten Falle lange vor der Entdeckung der neuen Methoden interstitielle Veränderungen nachgewiesen hat, und dass sein Schüler v. Sass[3]) in Dorpat an einem ganz reinen Falle von Paral. agit. von einer Verbreiterung der gröberen Bindegewebszüge spricht, ohne diesen Befund bei alten Leuten für etwas Aussergewöhnliches zu halten. Es scheint demnach, dass trotz der Verfeinerung der Gliamethode nach der quantitativen Seite hin und trotz des Umstandes, dass von Sander auch in der grauen Substanz des Rückenmarks eine grössere Menge von Glia nachgewiesen wurde, dennoch der Standpunkt Fr. Schultze's (Archiv f. klin. Medicin. Bd. XX. 1877: Zur patholog. Anatomie der Chorea minor, des Tetanus und der Lyssa) auch heute noch bei allen ähnlichen Krankheiten mit Krampferscheinungen zu Recht besteht, wonach es unerlaubt ist, aus der Vermehrung des interstitiellen Gewebes Schlüsse auf die Ursache der Krämpfe zu ziehen, weil solche Veränderungen ebenso häufig bei Personen gefunden

1) Monatsschrift für Psychiatrie und Neurologie (Wernicke und Ziehen): Paralysis agitans und Senilität. 1897.

2) Neurolog. Centralblatt 1897. S. 609.

3) Zur pathol. Anatomie der Paral. agit. St. Petersburger med. Wochenschrift. 1891. Nr. 19 u. 20.

Digitized by Google

werden, welche intra vitam gar keine krankhaften Symptome im Nervensystem gezeigt haben, z. B. bei chron. Nephritis, und weil solche Wucherungen, wenn sie rein myelitischer Natur wären, mit ganz anderen Symptomen hätten einhergegangen sein müssen.

Was den vorliegenden Fall betrifft, so waren die gliösen Septa in jeder Weise normal, nicht vermehrt, nicht verbreitert, die Kerne nicht zahlreicher als gewöhnlich. Aber auch das übrige Gewebe hat trotz der Anwendung der neuesten Methoden — mit Ausnahme der Gliamethode – und obgleich hier ein uncomplicirter Krankheitsfall vorlag, am Rückenmark nichts ergeben, was die Annahme einer Entstehung der Krankheit im Rückenmark auch nur im Entferntesten begründen könnte. Aber auch der positive Nachweis von Gliawucherung mit Hülfe der Weigert'schen Methode würde diese Ueberzeugung nicht ändern, da die Gleichstellung der P. a. mit dem gewöhnlichen Tremor senilis, wie derselbe von Sander (s. oben) auf Grund seiner Gliastudien angestrebt wird, bei genauer klinischer Beobachtung nicht anerkannt werden kann. Die Aehnlichkeit beider Zustände ist nur eine äusserliche. Der Tremor senilis tritt meistens nur bei Bewegungen auf und wird durch willkürliche Bewegungen oft deutlich verstärkt. Das Zittern beginnt hier gewöhnlich am Kopf; die Beine bleiben oft ganz verschont. Auch tritt dieser Tremor nie halbseitig auf.

Was nun die Befunde am Gehirn anlangt, so waren in unserem Falle zunächst die Marchi-Veränderungen ebenso gering wie im Rückenmark und können nicht in Betracht gezogen werden. Die Markscheidenfärbung nach Weigert hat ein rein negatives Resultat ergeben. Erwähnenswerth bleiben daher von der Untersuchung des ganzen Centralnervensystems nur die Veränderungen im Gehirn nach der Nissl-Methode und hier in erster Reihe an den motorischen, bezw. den Purkinjé'schen Zellen. Wenn ich den Grad der Abnormität dieser Zellen klassificiren müsste, so würde ich sie nach der Erfahrung, welche ich bei der Untersuchung von ca. 30 Gehirnen unter Leitung des Autors der Methode hiervon gewonnen habe, zu den mittelschwer erkrankten Zellen rechnen. Sie haben vielleicht eine geringe Aehnlichkeit mit dem Zustande des von Nissl scharf abgegrenzten Bildes der „acuten Schwellung", abgesehen davon, dass letztere sich über alle Zellen im ganzen Gehirn zu verbreiten pflegt, was hier nicht der Fall war. Einzelne Zellen spielen dagegen stark in das Bild der „chronischen Veränderung" hinüber. Es ergiebt sich also auch hier kein charakteristischer einheitlicher Befund! Man kann nur sagen: von allen Zellen im Centralnervensystem sind die sogenannten motorischen Hirnzellen am meisten verändert und ganz besonders im Vergleich mit den normaler Weise bis auf das sogenannte

Digitized by Google

„Schüsselchen“ ganz genau so construirten motorischen Zellen im Rückenmark. Das Schüsselchen — nicht zu verwechseln mit der „Kernkappe“, welche an der Convexität spitz ausgezogen ist, — ist ein halbmondförmiges Käppchen, welches an den motorischen Zellen im Gehirn, wo deren Rand mit Nissl-Körperchen nicht überlagert ist, der Kernmembran hart aufsitzt, den Zellen im Rückenmark dagegen nicht. Im Uebrigen ist kein Unterschied zwischen beiden Zellarten in normalem Zustande zu finden. Wenn daher agonale oder postmortale Schädlichkeiten die beschriebenen Veränderungen in den Gehirnrindenzellen zu Wege gebracht hätten, so wäre es mindestens sehr auffällig, warum dieselben die Zellen im Rückenmark so ganz und gar davon verschont haben sollten. Es hat allerdings lange Zeit der Verdacht bestanden, dass das Bild der acuten Schwellung die Folge fieberhafter Processe, besonders von Pneumonie und Typhus, sei und dass die Benommenheit des Sensoriums damit in Beziehung stehe. Eine Pneumonie bestand aber bei unserer Kranken gegen Ende des Lebens. Indessen musste diese Vermuthung nach weiterer Forschung fallen gelassen werden, so dass man augenblicklich nicht berechtigt ist, wie Nissl[1]) selbst nach langer mühevoller Arbeit feststellt, aus der Zellveränderung irgend welchen Schluss zu ziehen, so dass also möglicher Weise auch die „acute Schwellung“ das Bild einer langjährigen chronischen Veränderung darstellen könnte.

Es entsteht nun angesichts dieses Befundes im Grosshirn die Aufgabe, zu untersuchen, welche Gründe sich für die Annahme einer cerebralen Entstehungsursache bei Paralysis agitans noch weiter ergeben. In anatomischer Beziehung sind hier erwähnenswerth die Fälle von Stoffella mit Atrophie des Gehirns, von Virchow mit einem Osteom im linken Thalamus, von Leyden mit einem Sarkom im linken Sehhügel, von Chvostek mit Verhärtung in der Rinde des rechten Schläfenlappens und Ammonshornes, welche aber nichts Bestimmtes beweisen.

In klinischer Beziehung ist vorzugsweise auf die beiden Thatsachen hinzuweisen, dass die Paralysis agitans sehr häufig halbseitig auftritt, so dass oft z. B. der linke Arm und der linke Fuss Jahre lang ganz allein befallen sind, und ferner darin, dass die Krankheit in vielen Fällen bei oder nach ausgesprochenen Gehirnkrankheiten auftritt, am meisten nach Hemiplegien. Allenfalls könnte hier noch das momentane Aufhören oder die Beruhigung der Zitterbewegungen unter dem Einflusse willkürlicher Handlungen in den meisten Fällen der Krankheit Erwähnung finden, wie es besonders an den ersten Schriftzügen beobachtet wird, ebenso die Steigerung des Zitterns im Affect. Alle

1) Nissl, Nervenzellen und graue Substanz. Münchener med. Wochenschrift 1898. Nr. 31—33.

Digitized by Google

anderen Erscheinungen und Symptome bei Paralysis agitans lassen sich für die Entscheidung dieser Frage nicht gut verwerthen. Das subjective Hitzegefühl, welches von Mossé (Centralblatt f. Nervenheilkunde. 1889. Nr. 15) ohne genügende Begründung auf eine Störung der vasomotorischen Centren zurückgeführt wird, die geringe Temperaturerhöhung, wie sie von Grasset (Progrès médical 1878. Nr. 12) und von A. Fuchs (Neurolog. Centralblatt. 1895. Nr. 29) in 24 Proc. der Fälle beobachtet wurde, das Aufhören des Tremors nach einem Schlaganfall, wie es in zwei Fällen von Parkinson[1]) und Leva (s. oben) beschrieben wurde, die Untersuchungen auf die Phosphate im Urin, wie sie von dem letzten Autor angestellt wurden, und endlich die von Wollenberg[2]) erwähnte Thatsache des Aufhörens der Zitterbewegungen im Schlaf lassen ebenso wenig eine begründete Vermuthung über die locale Diagnose zu, wie die Hauptsymptome der Krankheit selbst: der Ruhetremor, die Muskelrigidität und Muskelschwäche.

Auch über das Verhalten der Reflexe sind die Ansichten noch getheilt. Die meisten Lehrbücher geben an, dass dieselben nicht abnorm gefunden werden. Nur Gowers erwähnt, dass sie in Ausnahmefällen deutlich gesteigert sind, speciell das Kniephänomen, und dass in ganz seltenen Fällen ein typischer Fussclonus erhalten wurde. Sternberg[3]) schreibt in seiner Monographie, dass in dieser Hinsicht die grösste Reserve geboten sei, da nach Blocq (Des contractures. Paris 1888) die Spasmen stets mit Herabsetzung der Sehnenreflexe, nach Heimann (Ueber Paral. agitans. Berlin 1888) gerade in solchen Fällen Steigerung vorkomme. Rieck (Dissertation, Bonn 1892) findet die Reflexe in drei Fällen deutlich erhöht. In unserem Falle war der Patellarreflex auf einer Seite stärker als normal. Erwägt man, dass die Muskelrigidität das Auslösen der Reflexe sehr häufig erschwert, so wird man sich auf Grund dieser Beobachtungen mehr für eine erhöhte Reflexerregbarkeit entscheiden. Aber auch diese wäre für unsere Frage nichts weniger als entscheidend. Es bleibt also zur Stütze der Annahme des Krankheitssitzes im Gehirn nur die Halbseitigkeit und das Auftreten nach ausgesprochenen Gehirnkrankheiten übrig, vorausgesetzt, dass eine periphere Erkrankung auszuschliessen ist. Letzteres ist aber sehr wahrscheinlich, da nicht nur in dem vorliegenden Falle, sondern auch in zahlreichen anderen Fällen (Koller[4])) gar keine oder

1) Citirt bei Eulenburg S. 189.

2) Wollenberg, Chorea, Paralysis agitans, Paramyoclonus multiplex in Nothnagel's spec. Pathologie u. Therapie. Wien 1899.

3) Sternberg, Die Sehnenreflexe. 1893.

4) Koller, Beitrag zur pathol. Anatomie der Paral. agitans. Virchow's Archiv. Bd. 125.

Digitized by Google

nur sehr geringe Veränderungen gefunden werden konnten. Aber selbst ein stärkerer pathologischer Befund würde nach langjährigem Bestehen der Krankheit nur mit Vorsicht zu verwerthen sein, da sich bekanntlich auch bei activer Rigidität, wenn sie lange besteht, myopathische Zustände secundär entwickeln können. Diese Erfahrung scheint in den drei Arbeiten von Skoda[1]), von Leyden[2]) und von v. Sass (s. oben), welche eine chronische primäre Neuritis neben fettiger Entartung der Muskeln als Ursache des Zitterns annehmen und diese Erkrankung später auf das Rückenmark übergreifen lassen, nicht genügend berücksichtigt worden zu sein, obwohl die Veränderungen, welche sich hier vorfanden, nicht wesentlich andere waren, als sie sich auch sonst bei alten Leuten vorfinden. Nach v. Sass, welcher die Erfahrungen von Senator (Zeitschrift f. klin. Medicin. Bd. 15. 1889. S. 61) zu Grunde legt, wird als einziger Unterschied angegeben, dass bei einem alten Manne in den Muskeln hauptsächlich die Stäbchen und die grossen ovalen Kerne vermehrt waren, während bei dem Falle mit Paralysis agitans mehr eine Vermehrung der kleinen runden Kerne sich bemerkbar machte. Die Befunde von Skoda und Leyden sind hier gar nicht zu verwerthen, da beide Fälle schon klinisch ein zweifelhaftes Aussehen darboten (Intentionstremor). von Sass stützt seine Ansicht klinisch mit der Beobachtung Charcot's (Maladies du système nerveux. Tome I. 1886), dass nicht selten neuralgische Schmerzen in den später vom Zittern betroffenen Gliedern sich einstellen, und zweitens mit der Erfahrung, dass Paralysis agitans häufig nach Traumen peripherer Nerven auftritt. Beide Momente lassen aber keinen sicheren Schluss irgend welcher Art zu.

Nach all' diesen Ueberlegungen kann man sagen, dass klinische Gründe für einen cerebralen Krankheitssitz bei Paralysis agitans vorhanden sind, ja noch mehr, dass eigentlich gar keine gewichtigen Gründe dagegen sprechen. Unter solchen Umständen sehe ich mich veranlasst, die alte Anschauung von der nicht cerebralen Entstehung der Krankheit fallen zu lassen und glaube, dass der in dieser Arbeit niedergelegte, wenn auch an sich geringe und nur an einzelnen Theilen des Gehirns erhobene Befund der neu entstehenden Anschauung von dem cerebralen Ursprung der Paralysis agitans eine vielleicht beachtenswerthe Stütze bieten und zur weiteren Forschung auf diesem dunkeln Gebiete anregen wird.

Zum Schlusse erfülle ich die angenehme Pflicht, Herrn Professor Dr. Fr. Schultze für die Anregung zu dieser Abhandlung und für die gütige Unterstützung bei derselben meinen aufrichtigsten Dank auszusprechen.

1) Skoda, Wiener Medicinalhalle 1862.
2) Leyden, Archiv f. Psychiatrie. Bd. VI. 1876. S. 293.

Digitized by Google

XIX.

Die Veränderungen der Haut bei Paralysis agitans.

Von

Dr. Frenkel

in Heiden (Schweiz).

Das Verhalten der Haut bei der Parkinson'schen Krankheit hat bisher kaum das Interesse der Forscher erregt. Dieselbe wird für normal angesehen und einige Symptome, welche die genaue Prüfung der Haut nahe legten, wie der eigenthümlich charakteristische Gesichtsausdruck, die Unbeweglichkeit desselben, das von Motschutkowski erwähnte Stehenbleiben der Falten nach dem Stirnrunzeln und Anderes, wurden ohne Weiteres mit der Rigidität der betreffenden Musculatur in Verbindung gebracht. Indessen ist es nicht schwer nachzuweisen, dass Veränderungen der Haut und vielleicht des Unterhautzellgewebes zum Krankheitsbilde der Paralysis agitans so sehr gehören, dass sie im vorgeschrittenen Stadium absolut constant sind, aber auch im Beginn kaum ganz vermisst werden. Im Wesentlichen besteht diese Veränderung in einer Verdickung der Haut und einer straffen Anheftung derselben auf dem Unterhautzellgewebe. Letztere kann so intensiv sein, dass es unmöglich wird, die Haut in einer Falte zu erheben an Stellen, wo dies für gewöhnlich mit Leichtigkeit geschieht, z. B. am Rücken, während es vielleicht an symmetrischer Stelle der anderen Seite möglich ist. Die Verdickung der Haut erweist sich am Kranken aus der Vergleichung einer Hautfalte mit der übrigen Haut oder von symmetrisch gelegenen Hautstellen. Manchmal ist die glatte faltenlose Haut um eine ganze Extremität oder um einen Abschnitt derselben wie fest angeklebt und unbeweglich, so dass man vergeblich versucht, sie zu verschieben. Darum ist es wahrscheinlich, dass auch das Unterhautzellgewebe an der Veränderung sich betheiligt, indem es vielleicht an Dicke und Elasticität abnimmt.

Die Verdickung und Anheftung der Haut kann an jeder Stelle des Körpers auftreten. Es handelt sich dabei fast immer um grosse Flächen, meist um eine ganze Extremität, die Rückenhaut ist meistens ebenfalls alterirt, ebenso die Gesichtshaut, namentlich die Stirn. Die Verdickung braucht nicht überall gleich gross zu sein, so dass z. B. der Oberarm stärker verdickt sein kann als der Unterarm, der Oberschenkel stärker als der Unterschenkel etc.

Digitized by Google

Der Beweis für die Verdickung wird geliefert durch Vergleichung von Hautfalten an symmetrisch gelegenen Körperstellen. Der Unterschied ist vielfach so evident, dass der Anblick und die Palpation zur Feststellung genügen. Die Palpation orientirt uns dabei auch über die eigenthümliche Starre und den Mangel an Elasticität.

Es lässt sich aber auch die Dicke der Haut messen, mit Hülfe eines Kalibermessers, wie ihn die Feinmechaniker zur Bestimmung von Röhrendurchmessern benutzen. Man bringt die Hautfalte zwischen die Branchen des Instrumentes und liest natürlich so die doppelte Dicke der Haut ab, was belanglos ist, da es hier nicht auf die absoluten Werthe, sondern auf die Vergleichung verschiedener Hautstellen ankommt. Wir wollen einige so gefundene Zahlen anführen.

Die Zahlen sind in Millimetern angegeben.

Frau B.	R.	L.	Frau B.	R.	L.
Handgelenk	2,5	2,5	Hals	3,5	2,5
Mitte des Unterarms . .	5,5	4,0	Rückenhaut, oberer Theil	6,0	4,0
Oberarm, unterer Theil	7,5	6,5	Rücken weiter abwärts .	6,0	5,5
Oberster Theil des Oberarms	9,5	7,0	„ „ „	7,0	6,0

Aus den Zahlen geht hervor, dass bei der Patientin B. die Haut an verschiedenen Körperstellen der rechten Seite dicker war als an der linken. Wir finden Differenzen für den Unterarm von 1,5 mm; am unteren Ende des Oberarms ist die Differenz 1,0 mm. In der Schultergegend 2,5 mm; am Rücken eine Differenz von 2,0, 2,0, 0,5, 1,0 mm. Die Hautdickendifferenz steigt also sowohl an den Armen wie am Rumpf, je mehr wir uns dem Kopfe nähern. Die Rückenhaut ist stark verdickt und ist straff auf der Unterlage angeheftet, ein Verhalten, was an dieser Stelle, namentlich bei vorgeschrittenen Fällen von Paralysis agitans, die Regel ist. Die Kranke ist mager. Die Krankheit hat mit dem rechten Arm angefangen, ergriff später das rechte Bein; die linke Seite ist nicht ganz frei, doch wesentlich besser als die andere. Auch an den unteren Extremitäten fühlt sich die Haut rechts dicker an als links.

Frau F.	R.	L.	Frau F.	R.	L.
Unterarm	2,0	2,0	Fussrücken	5,0	7,5
„	8,0	8,0	Unterschenkel, Aussenseite	9,0	12.5
Oberarm, oberer Theil .	10,1	20,2	Untersch. Innenseite . .	21,0	23,0
Schulterhöhe	10,1	14,0	Etwas höher	23,5	23,0
Brustgegend	8,0	9,5	Oberschenkel	28,0	29,0
Hals	3,0	3.5	„	40,1	40,9

Digitized by Google

In diesem Falle findet sich die Verdickung auf der ganzen linken Seite. Die Differenzen sind 2,5, 3,5, 2,0, 1,0, 0,8 mm. Die absoluten Zahlen sind auffallend hoch und beweisen, dass die Haut im Ganzen verdickt ist, dass aber die linke Seite särker ergriffen ist. Eine Ausnahme davon macht eine Stelle am oberen Theil des Unterschenkels, wo die Haut rechts um ein Geringes dicker ist als links. Solche Stellen haben wir auch bei anderen Kranken gesehen, die dünner oder dicker erscheinen als die Umgebung. Aus der Krankengeschichte dieses schweren Falles von Parkinson'scher Krankheit heben wir hervor, dass die Krankheit mit dem linken Bein begonnen hat. Zur Zeit der Untersuchung waren beide Arme etwa in gleicher Weise — nicht sehr stark — ergriffen; der Beine konnte sich die Kranke kaum mehr bedienen, und war die linke Extremität die deutlich schlechtere. Die Stirnhaut ist auffallend dick und lässt sich nur schwer in dicken groben Falten erheben, welche lange persistiren (Zeichen von Motschutkowski); die Falten links bleiben länger stehen, was einen eigenthümlichen mimischen Effect producirt. Die Frau ist gut genährt und hat ziemlich gut entwickeltes Fettpolster. Wir unterlassen es, des Weiteren Zahlen für die Hautdicke zu geben; die primitive Messart lässt eine directe Verwerthung der Zahlen nicht zu und die Palpation giebt uns über diese Verhältnisse präcise Auskunft.

Fall 3. B., 41jähriger Mann. Krankheitsdauer 21 Jahre. Schwerster Fall. Rückenhaut beiderseits stark verdickt, die Haut erscheint dicker rechts. An der unteren Partie der Rückenhaut rechts ist es unmöglich, eine Falte zu erheben. Am ganzen rechten Bein ist es unmöglich, eine Hautfalte zu erheben. Hier ist die Haut steif und unverschiebbar, wie wenn sie fest auf der Unterlage angewachsen wäre.

Eine Ueberlegung liegt nahe. Ein merklicher Unterschied in der Hautdicke zweier Extremitäten muss sich in einer Differenz des Umfanges an identischen Stellen documentiren; diejenige Extremität, welche eine dickere Haut besitzt, muss im Ganzen dicker sein. Diese Erwartung hat sich vollauf bestätigt, wie die anzuführenden Zahlen beweisen werden.

Fall 4. L., 48jähriger Mann. Seit 6 Jahren krank. Schwerer Fall, Unfähigkeit, zu geben. An der Aussenseite des rechten Unterschenkels lässt sich die Haut schwer abheben, sie ist dicker und die Falten sind kleiner, an der Innenseite ist dieser Unterschied nicht zu bemerken.

mfang in Centimetern	R.	L.
Oberhalb der Malleolen	21,5	21,5
In der Wadengegend . .	34,0	33,5
Arm	23,0	21,0
„	25,0	25,0

Digitized by Google

Fall 5. van H., 64jähriger Bäcker. Mittelschwerer Fall. Am linken Oberschenkel fühlt sich die Haut dicker an als rechts. Umfang 10 cm oberhalb des oberen Randes der Patella r. 46,75, l. 49,0. In der Schultergegend, am Rücken ist es schwer, die fest anliegende Haut in einer Falte zu erheben. Gesicht starr, Stirnhaut wie angewachsen, so dass es unmöglich ist, eine Falte zu machen. An der oberen Extremität fühlt sich die Haut links dicker an als rechts. Dementsprechend sind die Maasse:

v. H.	R.	L.
Oberhalb des Handgelenkes	17,5	18,0
10 cm unterhalb des Olecranons	26,0	28,5
3 cm unterhalb	27,0	28,0
Oberarmmitte	29,0	30,0

Der linke Oberschenkel fühlt sich hart an durch die Rigidität der Musculatur, dies ist rechts nicht der Fall. Umfang 10 cm oberhalb des oberen Randes der Patella r. 46,75, l. 49,0.

Aus der Anamnese ist hervorzuheben, dass Pat. als kleines Kind auf das linke Knie gefallen ist, in Folge dessen er mehrere Monate bettlägerig gewesen ist. 1876 Schmerzen und Zittern in beiden Beinen, vor 3 Monaten Zittern und Steifigkeit im linken Arm, seitdem fängt aber auch der rechte Arm zu leiden an.

Fall 6. W., 64jähriger Mann. Schwerer Fall. Beginn vor 3 Jahren. Die Steifigkeit fing in allen Gliedern etwa gleichzeitig an. Zur Zeit der Untersuchung ist der rechte Arm stärker ergriffen als der linke, sowohl nach Angaben des Patienten als gemäss der Untersuchung. Am ganzen Ober- und Unterarm und der Schulter fühlt sich die Haut rechts dicker an als links.

Umfang in Centimetern	R.	L.
Handgelenk	18,0	17,0
Unterarm, Ellenbogengegend	26,0	24,0
Oberarmmitte	26,0	23,5
Zeigefinger	7,3	7,0
Mittelfinger	7,0	6,7

An den unteren Extremitäten fühlt sich die Haut gleich an an den Füssen und am unteren Theil des Unterschenkels, dann wird bis zum Knie hinauf die Haut rechts etwas dicker als links, unterhalb des Knies ist die Haut rechts sehr deutlich dicker. Am Oberschenkel ist an den unteren zwei Dritteln die Haut rechts, an dem oberen Drittel die Haut links die dickere für die Palpation. Dementsprechend verhalten sich auch die Maasse:

Umfang in Centimetern	R.	L.		R.	L.
Unterschenkel 10 cm oberh. d. Fussgelenks	21,5	21,5	Oberschenkel 10 cm oberhalb des Knies	33,5	34.0
10 cm höher	28,5	29,0	10 cm höher	38,5	40,0
10 „ „	29,0	28,0	10 „ „	42,0	43,0

Umfang der grossen Zehe beiderseits 8,5 cm. Patient hält das linke Bein für das entschieden bessere.

Digitized by Google

Fall 7. D., 57jähriger Eisenbahnarbeiter. Leichter Fall. Vor 5 Jahren Schmerzen in der linken Leistengegend und in der linken Schulter; allmählich stellt sich Steifigkeit in den Extremitäten der linken Körperhälfte ein. Auf der rechten Seite keinerlei subj. Beschwerden. Die Untersuchung ergiebt, dass die charakteristischen Symptome auf die linke Körperhälfte beschränkt sind.

Obere Extremität	R.	L.
Oberh. d. Handgelenks	17,0	17,5
10 cm höher	20,5	21,5
10 „ „	26,5	27,5
10 „ oberhalb des Oberarms	27,0	27,75
10 cm höher	27,5	26,25

Untere Extremität.	R.	L.
Umfang der grossen Zehe	8,5	9,0
„ „ zweiten „	6,0	6,25
Umfang des Unterschenkels oberhalb der Malleolen	22,0	22,0
10 cm höher	27,5	27,5
10 „ „	30,5	31,75
10 „ „	36,75	37,25

Oberschenkel	R.	L.
10 cm oberhalb des Knies	40,25	41,25
10 cm höher	49,25	49,25
10 „ „	54,0	52,75

Den Maassen entsprechend ist die Haut auf der linken Körperhälfte dicker, einschliesslich der Brust und der Rückenhaut, doch ist zu bemerken, dass bei den unteren Extremitäten die Hautdifferenz erst von der Mitte des Unterschenkels beginnt und schon oberhalb der Kniee aufhört, und dass am Oberschenkel die obere Partie rechts deutlich dicker ist als links. Der Kranke selbst hat das Dickerwerden des linken Arms und der Finger der linken Hand bemerkt und war gezwungen, einen Ring, den er an der linken Hand zu tragen gewohnt war, rechts zu tragen, weil derselbe nicht mehr über den betreffenden linken Finger zu bringen war.

Wie schon oben erwähnt, konnte auch, abgesehen von den citirten Fällen, die Verdickung der Haut als ein constantes Symptom bei der Parkinson'schen Krankheit festgestellt werden. Ganz im Allgemeinen kann behauptet werden, dass in den schwereren Fällen die grössten Anomalien der Haut gefunden werden, indessen möchten wir nicht so weit gehen, zu behaupten, dass die Grösse der Hautveränderung mit der Schwere des Falles parallel geht, resp. derselben proportional ist. Es darf aber in dieser Hinsicht daran erinnert werden, dass der Begriff der Schwere bei dieser Krankheit nicht eindeutig ist; sehen wir von den allerschwersten Zuständen ab, in denen die Menschen in eine bewegungslose starre, der Sprache beraubte Masse verwandelt sind; so kennen wir Patienten, die kaum der Sprache mehr mächtig sind, dabei sich ziemlich gut der Glieder bedienen und umgekehrt; andere, bei

Digitized by Google

denen die oberen Extremitäten fast bewegungslos, die Beine noch functionsfähig sind und andere Varietäten mehr. Es wird darum nöthig sein, eine Beziehung zu suchen zwischen der Musculatur eines Gliedes und der dazu gehörenden Haut, und bei dieser Beschränkung ergiebt sich noch am klarsten der Parallelismus zwischen Hautveränderung und Muskelalteration.

Welcher Art sind nun die Veränderungen der Haut? Wir werden es füglich der anatomischen Untersuchung überlassen, uns darüber aufzuklären. Bisher ist unseres Wissens eine anatomische Untersuchung der Haut nicht geschehen, und wir finden in den Präparatengläsern keine Hautstücke. Die klinische Untersuchung lässt auf eine Verdickung der Cutis schliessen und auf den Verlust an Elasticität. Die stark verdickte grobe Hautfalte, namentlich an der Stirn, welche mehrere Minuten und länger stehen bleibt, lässt wohl eine andere Deutung nicht zu. Sehr häufig fand sich die Haut so fest an der Unterlage angeheftet, dass es unmöglich war, eine Falte zu bilden. Ob der Elasticitätsverlust der Haut allein schon genügt zur Erklärung dieses Symptomes, ist fraglich; es scheint, als ob auch das Unterhautzellgewebe an Elasticität eingebüsst, sich zusammengezogen und so die Haut durch die retrahirten Bindegewebsbündel fest um das Glied geheftet hat. Die Epidermis ist nicht nachweislich verdickt, die Haut hat nicht den Anblick und fühlt sich nicht so an wie bei den chronischen Verdickungen der Epidermoidalschichten. Aber sie ist trocken und ist häufig im Zustand der Abschilferung, vorzugsweise an der Stirn. Es fanden sich sehr häufig Vergrösserungen der Talgdrüsen. Für diese Veränderung scheint mir der Prädilectionsitz in der stark verdickten Rückenhaut zu sein. In unserem Falle 2 ist die ganze Rückenhaut übersät von enorm ausgedehnten Talgdrüsen.

Es hat die auffallende und fast constante Hautveränderung nur deshalb bisher der Aufmerksamkeit der Untersucher entgehen können, weil alle subjectiven und objectiven Erscheinungen der Muskelveränderung resp. dem alterirten Nervensystem zur Last gelegt wurden. Abgesehen von dem charakteristisch starren Gesichtsausdruck mit den oft auffallend dicken Stirnfalten, der sich wesentlich von dem Ausdruck bei Paresen der Gesichtsmusculatur unterscheidet, sind es zunächst die Parästhesien und die Schmerzen, welche eine Beziehung zu der Veränderung der Hautdecken resp. des Zellgewebes haben können. Sie haben nicht den Charakter von Muskelschmerzen, sondern bestehen in einem Ziehen, Brennen, Klopfen, ähnlich den Empfindungen bei Entzündungen oder Reizungen der Hautdecken und des Zellgewebes; manchmal werden sie direct von dem Kranken in die Haut verlegt. Anatomische Gründe für diese Beschwerden im Nervensystem zu suchen,

Digitized by Google

haben wir überdies nach dem bisherigen Stand der Frage keine Veranlassung. Ein constantes und geradezu pathognomonisches Symptom bei der Parkinson'schen Krankheit, das permanente „Hitzegefühl", erscheint mit grösster Wahrscheinlichkeit verursacht durch pathologische Vorgänge in den Hautdecken. Dieses Hitzegefühl kann bekanntlich so intensiv werden, dass die Kranken in einem kalten Raum unbedeckt die ganze Nacht zubringen.

Dabei fühlt sich die Haut weder heiss an, noch zeigt das Thermometer eine objective Temperaturveränderung. Dieses Phänomen, etwa als Ausdruck einer grösseren Wärmeproduction, in Beziehung zu bringen mit der Muskelrigidität, ist kaum gestattet, da sich ein solcher Zustand in der Art der Ausscheidungen, in einer Veränderung des Allgemeinbefindens, Abmagerung etc. und in einer objectiven Temperatursteigerung offenbaren müsste. Wir halten dieses Symptom für eine reine Parästhesie, veranlasst durch Veränderungen in den Hautdecken.

Bekannt ist ferner die Häufigkeit von vasomotorischen Störungen, Röthe der Haut etc. In der That sieht man die Kranken meist mit gerötheter Gesichtshaut, mit der sogenannten gesunden Gesichtsfarbe, welche bedingt ist durch Ausdehnung der Hautgefässe. Es liegt kaum eine Schwierigkeit vor, diese Zustände ebenfalls mit Vorgängen in der Haut zu verbinden, resp. sie denselben zu coordiniren. Eine Anzahl von Fragen harren noch der Lösung. Abgesehen von der anatomischen Untersuchung, welche uns über die Natur der Veränderung, über die Betheiligung der verschiedenen Schichten der Haut, sowie über den Antheil des Unterhautgewebes aufklären wird, muss die klinische Beobachtung den Verlauf, den Moment des Auftretens und die Art der Entwicklung in Bezug auf Localisation und Beziehung zu den afficirten Muskelgruppen feststellen, was möglich sein wird, wenn erst die Hautuntersuchung in jedem Falle vorgenommen werden wird.

Zum Schluss möchten wir uns noch einige Bemerkungen in Betreff der Pathogenese dieser uns in der Klinik so wohl bekannten und pathologisch-anatomisch so gänzlich dunklen Krankheit gestatten. Mit der Auffindung einer constanten Veränderung der Haut und mit der damit gegebenen Möglichkeit, einen Theil der subjectiven und objectiven, auf das Nervensystem direct hinweisenden Symptome auf diese Veränderungen selbst zu beziehen, verliert die an und für sich schlecht fundirte Anschauung, dass wir es mit einer Erkrankung des Gehirns oder Rückenmarks zu thun haben, noch mehr an Wahrscheinlichkeit. Alle Anomalien der Bewegungen, inbegriffen die Propulsion und Retropulsion, lassen sich im Allgemeinen und im Detail ohne jeden Zwang aus der Schwäche, der leichten Erschöpfbarkeit, der Langsamkeit

Digitized by Google

der Muskelcontraction erklären, und aus der Localisation in besonders bevorzugten Muskelgruppen, also aus rein mechanischen Momenten, sobald eine idiopathische Affection der Muskelsubstanz angenommen wird. Diese pathologische Veränderung der Muskelthätigkeit selbst ist absolut verschieden von all' denjenigen krankhaften Muskelzuständen, die wir als Folgen von anatomischen Veränderungen in dem centralen und peripheren Nervensystem kennen, was im Einzelnen zu beweisen wir an dieser Stelle uns versagen müssen. Es bleibt eigentlich nur noch die, allerdings unserer Meinung nach feststehende, ätiologische Beziehung zwischen dem psychischen oder materiellen Trauma und der Entwicklung der Krankheit, wobei das Zwischenglied des Nervensystems nicht zu entbehren ist. Mit dieser Anschauung aber, dass nämlich zwar das Nervensystem eine Rolle in der Pathogenese spielt, dass aber zur Erklärung der Symptome selbst die Annahme einer Läsion des Centralnervensystems im Sinne einer der uns bekannten organischen Erkrankungen desselben nicht zulässig ist, reiht sich die Paralysis agitans denjenigen Krankheiten an, welche, wie der Morbus Basedowii, das Myxödem etc., in einer krankhaften Störung des Chemismus im weitesten Sinne ihren letzten Grund haben. Vielleicht ist, was die Muskelfaser alterirt, bei der Parkinsonschen Krankheit dieselbe Schädlichkeit, welche den Verlust der Elasticität der Haut und deren Verdickung verschuldet. Dass eine solche Anschauung neue Aussichtspunkte für die Forschung eröffnet, nachdem die Sterilität der stets negativ ausfallenden anatomischen Untersuchung des Nervensystems für diese Krankheit feststeht, ist klar. Mit einer solchen Anschauung erwacht aber auch die Hoffnung, zu der wir in unseren Tagen mehr als je berechtigt sind, dass auch die Therapie der Paralysis agitans aus einer symptomatischen eine ätiologische werden kann.

Digitized by Google

XX.

Aus der II. medicinischen Abtheilung des neuen allgemeinen Krankenhauses Hamburg-Eppendorf (Oberarzt Dr. Nonne).

Klinisch-anatomischer Beitrag zu den intermeningealen Blutungen und zur Jackson'schen Epilepsie.

Von

Dr. med. Hans Luce,

Assistenzarzt.

Unsere Kenntnisse hinsichtlich der Symptomatologie und der Diagnose der verschiedenen Formen der traumatischen intermeningealen Blutungen des Gehirns sind im Allgemeinen, wenn man die gangbaren Lehr- und Handbücher der inneren Medicin daraufhin durchmustert, nur als recht dürftige zu bezeichnen. Man hat sich quasi daran gewöhnt, dieselben als interessanten pathologisch-anatomischen Nebenbefund zu registriren, anstatt dass man sich bemüht hätte, differential-diagnostische Gesichtspunkte aufzustellen, einmal um die verschiedenen meningealen Blutungen von einander, und zweitens um dieselben von den intracerebralen zu unterscheiden.

Verschiedene Umstände mögen zu diesem Deficit in unserem klinischen Wissen beigetragen haben.

Für den Internen kommt meist nur das Durhämatom diagnostisch in Frage, da von vornherein fast alle traumatischen Hirnhautblutungen in chirurgische Behandlung kommen, und das mit Recht, weil die intermeningealen Blutungen nur ein die Schädelfractur, bezw. die Gehirncontusion begleitendes, nebensächliches (?) Moment bilden. Und die Chirurgen nehmen in dieser Frage den Standpunkt ein, dass Blutungen dieser Art besondere Symptome nicht machen. Wenigstens vertritt von Bergmann diese Anschauung in seiner klassischen, geistvoll geschriebenen Monographie „Die Lehre von den Kopfverletzungen": weil nämlich „die in Frage stehenden Blutungen fast immer mit Hirncontusionen verbunden sind, so fallen die Störungen, die sie setzen, mit den Erscheinungen jener zusammen". Nur die in Folge Zerreissung der Aa. meningeae auftretenden extraduralen Blutungen sind bekanntlich ein Feld ergiebiger und erfolgreicher chirurgischer Thätigkeit geworden.

In zweiter Linie mag die Schwierigkeit des Gegenstandes selbst an der klinischen Unklarheit dieser Fälle mit Schuld gewesen sein,

Digitized by Google

indem die Grenzen der meningealen und cerebralen Blutungen zu verwaschen und in ihren klinischen Bildern zu sehr eins in das andere übergreifend erschienen, als dass eine klinische Trennung derselben nicht gemacht und gekünstelt erschienen wäre: Nothnagel drückt sich 1878 in Ziemssen's Handbuch, Bd. XI. S. 173 noch, wie folgt, aus: „Im Grossen und Ganzen gleicht der Symptomencomplex der Meningeal-Hämorrhagie ziemlich genau demjenigen, welchen der apoplektische Insult bei beträchtlichen intracerebralen Blutungen darbietet; mit anderen Worten, die reine meningeale Blutung verläuft unter dem Bilde eines apoplektischen Insults".

Gowers betont in seinem Handbuch der Nervenkrankheiten, Bd. II. S. 396 die Vielseitigkeit des Symptomencomplexes, unter welchem meningeale Blutungen verlaufen können, erwähnt besonders das Vorkommen von halbseitigen Convulsionen von Jackson'schem Typus in vielen Fällen; desgleichen Oppenheim in seinem Lehrbuch der Nervenkrankheiten, 2. Aufl.

Aufgabe der folgenden Zeilen soll es sein, an der Hand von zwei klinisch und anatomisch genau beobachteten und untersuchten Fällen zu zeigen, dass gewissen Formen der intermeningealen Blutungen ein charakteristischer, scharf umrissener klinischer Symptomencomplex zukommt und dass mit Berücksichtigung dieser Symptomatologie unter Umständen ihre Diagnose sehr wohl möglich, sogar zu einer relativ sicheren werden kann.

Von vorneherein sehe ich an dieser Stelle ab von dem Hämatom der Dura mater, bei welchem wohl nach Virchow's Vorgang jetzt allgemein die Entzündung als das primäre und die Blutung als das secundäre Ereigniss aufgefasst werden.

Man unterscheidet, um dies in aller Kürze festzustellen, 1. extradurale, 2. subdurale, 3. subarachnoideale bezw. subpiale Hirnhautblutungen. Schädelfracturen und Gehirncontusionen sind am häufigsten mit allen drei Formen vergesellschaftet oder nur mit 2 und 3, oder gar ausschliesslich mit 3. Dieser Art Blutungen sind nicht zu diagnosticiren, für sie gilt unbedingt von Bergmann's oben citirter Ausspruch, es sei denn, dass aus den klinischen Erscheinungen des wachsenden Hirndrucks auf eine Zerreissung der Art. meningea geschlossen werden darf.

Die reinen subarachnoidealen Blutungen ohne Betheiligung des Rindengraus oder des Markkörpers haben ihre Quelle entweder in einem geborstenen Aneurysma, besonders der basalen Gefässe, oder in einer Ventrikelblutung, die durch Vermittlung des Foramen Magendi in den subarachnoidealen Raum continuirlich sich ergossen hat. In beiden Fällen sind die Maschen des subarachnoidealen Raumes in der

Digitized by Google

Gegend des Chiasma, der Hirnstiele, der Brücke, der Unterfläche der Kleinhirnhemisphären, der Oblongata, ja bis weit hinunter caudalwärts, der Medulla spinalis, solide hämorrhagisch infiltrirt. Erst kürzlich hatte ich Gelegenheit, mich hiervon zu überzeugen bei einer 28jährigen, früher syphilitischen Frau, wo die von einem apoplektischen Herd im rechten Streifenhügel in den Ventrikel durchgebrochene Blutung zu einer hämorrhagischen Infiltration in den genannten Gebieten bis hinab zur Cauda equina geführt hatte. Selbstverständlich kann an jedem beliebigen Punkte der Oberfläche der Hemisphären eine Blutung aus der Rinde oder aus dem Marklager in den Subarachnoidealraum perforiren, so z. B. vom vorderen Pol des Schläfenlappens aus. Auch hiervon sah ich erst kürzlich auf dem Sectionstisch eine entsprechende Illustration.

Die Diagnose solcher Durchbruchsblutungen wird möglich und leicht sein besonders in solchen Fällen, wo, in erkennbarem Anschluss an einen apoplektischen Insult, ebenso apoplektiform basalmeningitische Symptome: Nackensteifigkeit, tonische Starre der Extremitäten, Trismus, oculo-pupilläre, sowie Puls- und Athmungsanomalien, einsetzen.

Vor wenigen Monaten noch konnten wir auf der Abtheilung von Dr. Nonne eine solche basale Blutung diagnosticiren und den Betreffenden, einen progressen Tabiker, unter dem soeben erwähnten Symptomencomplex zu Grunde gehen sehen. Die subarachnoideale Blutung mit der oben erwähnten anatomischen Localisation entstammte in diesem Falle dem hochgradigst atheromatös degenerirten Circulus arteriosus Willisii.

So altbekannt nun auch die soeben erwähnten Formen der intermeningealen Blutungen sind, so dürftig sind andererseits nach der klinischen wie nach der anatomischen Seite hin die reinen subduralen Blutungen in der Literatur bekannt.

Subdurale Blutungen sind solche Blutungen, die sich in das Cavum subdurale ergossen haben, d. h. in den freien Raum, der von der inneren Oberfläche der Dura mater einerseits, von der äusseren Oberfläche der Arachnoidea andererseits umschlossen und continuirlich von dem Endothel des inneren Blattes der Dura mater allseitig ausgekleidet wird. Von vorneherein ist aus der anatomischen Configuration dieses gleichsam in die Fläche ausgebreiteten, spaltförmigen Lymphsackes, als welcher der Subduralraum ohne Zweifel anzusprechen ist, ersichtlich, dass Blutungen, wenn sie sich einmal in ihn zu ergiessen angefangen haben, eine Tendenz zu schrankenloser flächenhafter Ausbreitung zeigen werden. Im Maschenwerk der Pia und Arachnoidea fängt sich ergossenes Blut relativ rasch in Folge der durch die histologische Anordnung des Gewebes gebildeten natürlichen Widerstände,

Digitized by Google

besonders da die Expansionsfähigkeit des subarachnoidealen Raumes, wenn sie nicht durch voraufgegangenes Oedem alterirt wurde, nur in bescheidenen Grenzen sich bewegt. Im Subduralraum dagegen hat das aus irgend einer Quelle ergossene Blut so zu sagen freie Bahn vor sich. Die Autotamponade der Hämorrhagie, dieser Eigenschutz der Gewebe gegenüber den innerhalb ihres Gefüges auftretenden Blutungen, kann hier nicht eher zur Geltung kommen, als bis der Subduralraum thatsächlich vollgeblutet ist. Die Quelle dieser subduralen Blutungen ist entweder in der Ruptur eines Sinus oder eines grösseren oder kleineren Gefässes der Leptomeningen zu suchen. Beobachtet hat man dieselben bisher bei Neugeborenen, deren Schädel während des Geburtsactes einer starken Compression ausgesetzt gewesen war, wo die Blutung theils wohl die Folge der mechanischen Congestion, theils die Folge einer Zerreissung von Venen, oder eines Einrisses eines Sinus in Folge der Unterschiebung des Scheitelbeins gewesen war.

Zweitens sind solche Blutungen constatirt worden im Gefolge des Keuchhustens (Cazin [1]), bei perniciöser Anämie, bei Leukämie und bei den scorbutischen Affectionen.

Drittens müssen Erkrankungen der Venen unter Umständen zum Ausgangspunkt für dieselben werden können. Wenigstens citirt Gowers (S. 383) einen Fall von Andral, bei welchem die Venen der Pia an der Convexität varicös und ihre Wände weich und bröcklig waren: „eine Vene war geborsten und eine Schicht geronnenen Blutes lag über der Convexität".

Viertens kommen sehr selten subdurale Blutungen aus abnorm verlaufenden Gehirnvenen zur Beobachtung. Mittenzweig [2]) hat einen Fall mitgeteilt, wo im rechten Duralsack ca. 200 g frisch geronnenen Blutes sich angesammelt vorfanden: „an der vorderen Centralwindung sitzt 4 cm von der Längsspalte des Gehirns entfernt ein kleiner, fest geronnener Pfropf einem Gefässe auf" .... „jenem fest anhaftenden geronnenen Blutpfropf an der Arachnoidea entspricht ein abnorm inserirendes Gefäss an der Dura, dem ebenfalls geronnene Blutmassen fest anhaften".

Das wäre alles, was darüber in der Literatur bekannt ist. Ich schliesse nunmehr meine eigenen Beobachtungen hier an:

Fall I. Fritz M., 50 Jahre alt, Gastwirth. Aufnahme 17. Jan. 1898 ins Deliranten-Haus (D.-H.) des neuen allgem. Krankenhauses. Mittlerer Grad von Bewusstseinstrübung, verkennt die Umgebung. Tremor intentionalis linguae et manuum. Kein Zungenbiss. Pupillen mittelweit, gleich, accomodativ und bei

1) Cazin, Gazette des hôpitaux 1881. p. 292. Hémorrhagie sous-méningée dans le cours de la coqueluche.

2) Neurol. Centralblatt, 1889, S. 193.

Digitized by Google

concentrischer Beleuchtung prompt reagirend. Patellar- und Plantar-Reflexe gleich, nicht gesteigert.

Fetter Allgemeinhabitus. Ausgedehnte frische Suffusionen der Haut des ganzen Körpers, besonders am Rücken und den Extremitäten. Puls regelmässig, etwas gespannt. Starke Albuminurie, im Centrifugirten indessen keine morphologischen Bestandteile.

Hoden stark atrophisch.

Innere Organe sonst ohne Besonderheiten.

19. Januar. Andauernd leicht delirirend, antwortet auf Fragen nur mit einzelnen abgerissenen Sätzen. Keine Sprachstörungen. In der Ruhe vielleicht eine geringe Parese des rechten Gesichtsfacialis. Essbach 4 pro Mille Albumen.

Lässt unter sich.

20. Januar. Andauernd leicht umflortes Bewusstsein. Liegt meist ruhig im Bett, spricht eigentlich nur auf Anrede hin in abgebrochenen Sätzen, erkennt und benennt einzelne vorgehaltene Gegenstände richtig. Bei dieser Prüfung tritt ausgeprägte Echolalie zu Tage.

Oculopup. Gebiet intact. Normaler Tonus der Extremitätenmusculatur. Keine Anomalien in den Reflexen.

Um 2 Uhr Mittags setzen plötzlich Anfälle ein von folgendem Verlauf: Im Beginn des Anfalls wird der Kopf ruckweise langsam nach rechts und oben gedreht, nach hinten in die Kissen gebohrt, so dass das Hinterhaupt der linken Schulter genähert wird, die Augen machen diese Bewegung nach der gleichen Richtung mit, werden nach rechts-oben eingestellt und halten während der ganzen Dauer des Anfalls in Gemeinschaft mit dem Kopfe unbeweglich die geschilderte Stellung inne; gleichzeitig erweitern sich die Pupillen ad maximum, sind lichtstarr (bei concentrischer Beleuchtung). Successive beginnen jetzt klonische Zuckungen im Stirn-Augenfacialis beider Seiten, aber im Gesichtsfacialis nur auf der rechten Seite; der Mund wird dabei völlig nach rechts gezerrt, die Zunge wird rhythmisch vor- und zurückgeschnellt, Pat. stösst dabei fortwährend schnalzende, grunzende, stöhnende, schluchzende, unarticulirte Laute aus; auch die Kiefermusculatur betheiligt sich an dem klonischen Krampf, es gelingt nicht, den Mund so weit zu öffnen, um die Thätigkeit des Gaumensegels zu übersehen. Aus dem rechten Mundwinkel fliesst reichlicher Speichel ab.

Der Krampf greift nach kurzer Zeit dann weiter auf die rechte obere Extremität über, und zwar werden die Finger in die Hohlhand zur Faust, der Daumen zwischen Zeige- und Mittelfinger fest eingeschlagen, dann betheiligt der Krampf in bekannter Weise in klonischen Zuckungen den Unter-, den Oberarm und die rechtsseitigen Schulterheber, um schliesslich auf das rechte Bein überzugehen und hier gleichfalls im Fuss zu beginnen und successive aufsteigend im Oberschenkel zu enden; dann arbeitet für ungefähr $^1/_4$—$^1/_2$ Minute die ganze rechte Körperhälfte in klonischen Krämpfen, um dann in umgekehrtem Turnus, wie sie begonnen, wieder abzuklingen. Bald nach Beginn der Krämpfe wird jedesmal das linke Bein im Knie- und Hüftgelenk ad

Digitized by Google

maximum gebeugt und zwar nicht klonisch, sondern so, wie Jemand macht, der sein Bein von der Unterlage, auf welcher es aufliegt, activ langsam an den Unterleib heranzieht; bald darauf wird genau in der gleichen Weise — also nicht klonisch — der linke Arm langsam abducirt und elevirt, der Unterarm flectirt und die Hand zur Faust geballt. Dauer des Anfalls ca. 2—3 Minuten. Während des Anfalls Tachycardie, welche bald nach seinem Aufhören einer Bradycardie von 60—70 Schlägen weicht. Die Pupillen verengern sich sehr rasch wieder und reagiren auf concentrische Belichtung von Neuem. Nach Ablauf der Krämpfe besteht Coma. Pat. reagirt aber auf Nadelstiche mit Abwehrbewegungen, er dreht den Kopf und die Augen spontan nach links zurück, die Bulbi nehmen keine Zwangsstellung ein, sondern flaniren ruhelos hin und her.

Während der Anfälle mehrfach Secessus inscii.

Nach den Anfällen sind die rechtsseitigen Extremitäten absolut schlaff, die Patellarreflexe sind erloschen, in den linksseitigen Extremitäten besteht ebenfalls Hypotonie, aber nicht so ausgeprägt wie auf der contralateralen Körperhälfte. Nach den Anfällen ist die Parese im rechten Gesichtsfacialis etwas deutlicher geworden.

Diese Krampfanfälle wiederholten sich nun in den nächsten Stunden Schlag auf Schlag, so dass, als Pat. genau 12 Stunden nach dem Einsetzen der Krämpfe starb, die Zahl der Krämpfe **131** erreicht hatte.

Der Charakter der Krämpfe war durchaus der brutal-rücksichtslose, wie er genuin-epileptischen Krämpfen eigenthümlich zu sein pflegt. Ich kann auf das Bestimmteste versichern, dass ein Krampfanfall dem anderen aufs Haar glich, und dass ich trotz $1^1/_2$ bis 2stündiger persönlicher Beobachtung eine Variation in den Krämpfen nicht entdecken konnte, dass auch sub finem vitae hierin keine Aenderung eintrat. Das Coma war gleichfalls andauernd. Die am 21. Jan. vorgenommene Obduction ergab folgenden Befund:

Ueber dem rechten Stirn- und Schläfenbein in der Galea ein handtellergrosses hämorrhagisches Infiltrat, der Musc. temporalis ist in ganzer Substanz hämorrhagisch infiltrirt, das darunterliegende Periost, wie überall am ganzen Schädeldach, intact. Nach Abnahme des von der Dura sich leicht lösenden Schädeldaches — nicht die Spur eines Extravasats fand sich im extraduralen Raum — zeigt sich die Dura beiderseits prall gespannt, fluctuirend, offenbar durch einen Flüssigkeitserguss auf ihrer innern Oberfläche, der stellenweise deutlich bläulich durchschimmert. Nach Anschneiden der rechten Durahälfte entleert sich flüssiges, mit dünnen Cruormassen vermischtes Blut, das die ganze obere und lateraleFläche des Fronto-Parietallappens bedeckt und lateralwärts auf die basale Fläche der vorderen Schädelgrube übergreift. Die mittlere und hintere Schädelgrube, insbesondere der rechte N. opticus sind frei von blutigen Einhüllungen. Beim Anschneiden der linken Durahälfte zeigt sich, dass die ganze Convexität der linken Hemisphäre von einer dicken Cruormasse gleichmässig eingehüllt ist, und dass dieser die Hemisphäre wie eine Schale umgebende Blutkuchen lateralwärts auf die Basis der vorderen, mittleren und hinteren Schädelgrube übergreift, dieselben völlig ausfüllt, in specie den N. opticus sin. völlig einmauert. Die Cruorschicht ist im Mittel ca. $^3/_4$ cm dick, stellenweise misst sie aber bis zu $1—1^1/_2$ cm. Der Blutkuchen ist auf dem Schnitt feucht, nicht trocken und die Gyri sind überall hochgradig abge-

Digitized by Google

plattet, die Leptomeningen, die Sulci der Hemisphären sind überall hämorrhagisch infiltrirt.

Der Blutkuchen ist am dicksten über der vorderen Hälfte des Grosshirns bis zu der Gegend der Centralfurche hin, von da ab nach hinten sich schnell verschmächtigend.

Nach Entfernung der Dura mater vom Schädeldach und der Schädelbasis finden sich nirgendwo in den Schädelknochen Fissuren, Fracturen oder Absprengungen, die auf eine stattgefundene Gewalteinwirkung hinwiesen. In den Sinus überall flüssiges Blut. Die Dura mater selbst ist normal, speciell lassen sich keine Membranen oder Pigmentirungen auf ihr nachweisen; an ihren Gefässen sind keine Continuitätstrennungen nachweisbar, die Arteriae meningeae sind intact. Die Gehirnarterien der Basis (Basilaris, A. fossae Sylvii, Circulus Willisii) sind zart, ohne atheromatöse Wandveränderungen, überall gut durchgängig, ohne erkennbare Rupturen.

Die Gehirnventrikel ohne Inhalt. Nirgends hämorrhagische Herde in der Gehirnsubstanz, keine erkennbaren Contusionsherde in den Gyris auf dem Durchschnitt.

Von dem übrigen Sectionsbefund theile ich nur das Wesentliche mit:

Ausgedehnte Haut-Muskelblutungen an allen Stellen des Körpers. Schlaffes Herz, mit leicht bräunlichem Myocard, nichts von Hypertrophie, von Dilatation und Thromben. Im Oberlappen der linken Lunge eine wallnussgrosse, glattwandige, von schiefrig indurirtem Gewebe umgebene Caverne mit schleimig-eitrigem Inhalt. Sonst nichts von Tuberculose in den Lungen. Dagegen konnte Herr Dr. Fraenkel in den Lungencapillaren Fettembolien nachweisen.

Leber in den ersten Anfängen der atrophischen Cirrhose begriffen.

Die Nieren zeigen das Bild der typischen Granularatrophie. Nirgends im Bereich der grossen Arterien des Körpers Wand- und Structurveränderungen derselben, nirgends Residuen, die als syphilitisch angesprochen werden müssten.

Die Anamnese konnte erst am 22. I. von der Frau nachträglich erhoben werden.

M. sei ein starker Rumtrinker gewesen und habe seit 22 Jahren an epileptischen Krämpfen gelitten, die in Intervallen von 2—3 Monaten aufzutreten pflegten, häufiger, wenn er viel getrunken hatte. Im Anschluss an die Krämpfe wäre er meist tobsüchtig, überhaupt ein jähzorniger Charakter gewesen, habe sich häufig, in der letzten Zeit fast täglich mit seinen Gästen und seiner Frau geprügelt. Seit 8 Wochen sei M. sehr „wild", habe „dicke Beutel" unter den Augen gehabt; das Gesicht sei verschwollen gewesen; zuletzt habe er sich mit seinen Gästen am 12. oder 13. Januar geprügelt, seitdem nicht wieder. Soviel die Frau weiss, war er seit dem 12./13. Januar schlafsüchtig, schob den Rum bei Seite. Am 16. und 17. Januar hatte er die letzten epileptischen Krämpfe, einen Anfall in der Nacht, am 17. Januar wich die Schlafsüchtigkeit, er lief umher, riss alles auseinander und phantasirte. Daraufhin kam er ins Krankenhaus. Lues, Tuberculose, Neuropathie liegen nicht vor bei seiner Familie, bezw. bei ihm selber; er war sonst stets gesund, hat seine Familie durch sein Trinken ruinirt.

Fall II. Carl H., Alter zwischen 40 und 50 Jahren. Aufnahme 2 Juli 1898.

Digitized by Google

Anamnese fehlt, ist auf der Strasse gefunden. Hochgradig verwahrlost Schwere Bewusstseinstrübung. Delirirt vor sich hin. Reagirt nicht auf Anrede, bewegt spontan den rechten Arm und das rechte Bein mit Tremor. Pupillen mittelweit, gleich, prompt reagirend auf concentrirte Belichtung. Keine Nackensteifigkeit. Secessus inscii.

Rechte Unterlippe dick aufgeschwollen und suffundirt. Kein Zungenbiss. Aeussere Verletzungen fehlen anderweitig. Es besteht starke Dyspnoe mit Cyanose. Puls sehr klein, unregelmässig. Herztöne kaum hörbar, aber rein. Ueber den Lungen HRU halbhandbreite Dämpfung, Athmungsgeräusch über derselben etwas abgeschwächt, daneben spärliches trockenes, kleinblasiges Rasseln. Während der Untersuchung ein linksseitiger klonischer Krampfanfall, der mit Kopf- und Augendrehung nach links beginnt und im Uebrigen, was Dauer, Verlauf und Intensität angeht, sich genau in derselben Weise abspielt, wie dies oben bei Fall I beschrieben wurde, nur mit dem Unterschied, dass der Krampf hier nicht auf das linke Bein übergreift. Vielmehr werden beide Beine, nachdem der linke Arm successive befallen wurde, in Knie und Hüften flectirt, der rechte Arm wird abducirt, im Ellbogenbogen flectirt und die rechte Hand zur Faust geballt, und bleiben die rechtsseitigen Extremitäten und das linke Bein in dieser Stellung fixirt so lange stehen, bis der Krampf in den klonisch zuckenden Muskeln wieder abgeklungen ist. Nach dem Insult ist der linke Arm absolut schlaff, die rechten Extremitäten sind hypertonisch. Die vor dem Insult lebhaften Plantar- und Patellarreflexe sind unmittelbar nach demselben erloschen. Auf Schmerzreize reagirt Pat. mit schwachen Abwehrbewegungen der rechten Extremitäten, verzieht das Gesicht rechts schmerzhaft, links erfolgt keine Reaction.

3. Juli. Bis heute Morgen 48 Anfälle stets von dem gleichen, oben erwähnten Typus. Völlige Obnubilatio sensorii. Grosse Jactation. Mussitirende Delirien. Keine Nackensteifigkeit. Es besteht linksseitige totale Hemiplegie von schlaffem Charakter, während die rechten Extremitäten hypertonisch sind. Trismus, passiv kann der Mund nicht geöffnet werden. Pupillen: rechte grösser als die mittelweite l. Pup., focal nicht sehr prompte und ausgiebige Reaction. Ophthalmoskopisch normale Papillen. Auf Schmerzreize unter Stöhnen Abwehrbewegungen mit den rechten Extremitäten und im rechten Facialis. Andauernde Secessus inscii. Plantar- und Patellarreflexe lebhaft, r. $>$ l.; Tricepsreflexe +, r. $>$ l.; Bauch- und Cremasterreflexe l. fehlend, r. schwach; Corneal- und Schlundreflexe +, r. $=$ l.

Athmung vertieft, geräuschvoll, unregelmässig, costo-abdominell, auf beiden Seiten gleichmässig. Grosse Myasthenia cordis, Pulsus minimus, irregularis. Der mit dem Katheter entleerte Urin sehr concentrirt, sauer, enthält sehr viel Albumen, hat etwas Sediment; mikrosk. massenhafte, zum Theil in Verfettung begriffene Nierenepithelien, hyaline, Körnchen- und epitheliale Cylinder, auch solche mit Besatz von weissen Blutkörperchen, spärliche weisse, vereinzelte rothe Bluthkörperchen. Exitus Nachmittags 4 Uhr 15 Min.

Bis zum Exitus noch 12 weitere Anfälle, im Ganzen also im Verlauf von 18 Stunden 60 Krampfanfälle. Der Charakter der Krämpfe war unverändert, nur dass seit heute Morgen auch das linke Bein an den klonischen Zuckungen sich betheiligte. Die Dauer der einzelnen Anfälle war abgekürzt, ca. von $^1/_2$ Min. Dauer der einzelne.

Digitized by Google

Section 4. Juli. Nach Anschneiden des rechten Durasackes, der im Gegensatz zum linken prall gefüllt erscheint, entleert sich aus dem Subduralraum eine ziemlich grosse Menge theils flüssigen, theils frisch geronnenen Blutes. Nach Zurückschlagen des rechten Durablattes findet sich, dass der flüssig-geronnene Bluterguss annähernd gleichmässig die Convexität der rechten Grosshirnhemisphäre einhüllt, nur der Stirn- und Scheitellappen zeigen deutlich eine etwas mächtigere Schicht des festflüssigen Cruor als die weiter zurückliegenden Grosshirnantheile. Im linken Subduralraum findet sich nicht eine Spur eines Extravasats. Nach Herausnahme des Gehirns findet man, dass der Bluterguss bis in die vordere und mittlere Schädelgrube sich erstreckt, doch ist die Blutansammlung in der mittleren Schädelgrube eine auffallend viel grössere als in der vorderen. Nach Abziehung der Dura von den Schädelknochen finden sich nirgends in denselben Fissuren oder Fracturen, ebensowenig Einrisse oder dergleichen an den Arteriae meningeae oder an den Sinus. Die letzteren enthalten flüssiges Blut. Nirgends Membranen oder Pigmentirungen an der Innenfläche der Dura. Die Leptomeningen über beiden Hemisphären leicht milchig getrübt, ohne Substanzverlust der Rinde abziehbar. Unmittelbar vor dem Lobus paracentralis dexter im Bereich der hinteren Abschnitte der Gyri frontales I und II finden sich je zwei groschengrosse, subarachnoideale Extravasate. Auf dem Durchschnitt der Gyri an dieser Stelle sieht man in dem dem Windungsbezirk zugehörigen Marklager mehrere kleine stecknadelkopf- bis hirsekorngrosse Extravasate, in deren unmittelbarer Umgebung die Marksubstanz völlig normale Consistenz und Farbe behalten hat. Sonst finden sich nirgends Extravasate, weder unter der Pia, noch irgendwo anders in der Gehirnsubstanz. Ebensowenig im Mittelhirn und Kleinhirn. Conservirung in Formol. Nachzutragen ist noch, dass auch die äusseren Schädelbedeckungen nirgends Spuren stattgefundener Gewalteinwirkung aufweisen.

Der übrigen Sectionsbefund war summarisch wie folgt: Frische bronchopneumonische Herde im Unterlappen der rechten Lunge, parenchymatöse Schwellung beider Nieren. (Das Herz makrosk. ohne jeden Befund.) Geringe atheromatöse Degeneration der Aorta und des Endocards dicht unterhalb der Aortenklappen. Nirgends syphilitische Residuen.

Im Fall I wurde eine ausgedehnte mikroskopische Untersuchung der peripheren und cerebralen Arterien vorgenommen, um festzustellen, ob allgemeine oder localisirte Gefässerkrankungen vorhanden seien. Es kamen zur Untersuchung Schnitte von den Arteriae radiales, ulnares, crurales, tibiales, von der Art. basilaris, sowie solche von grösseren Gefässen aus verschiedenen Gegenden der Leptomeningen des Grosshirns. Die Färbung der in Müller gehärteten Präparate erfolgte nach voraufgegangener Celloidineinbettung mit Hämatoxylin-Eosin und nach van Gieson. Die Untersuchung liess an allen diesen Gefässen nur durchaus normale Verhältnisse constatiren.

Ferner fanden sich nirgends anatomische Anhaltspunkte dafür, dass etwa eine Contusion der Rinde stattgefunden habe. Selbstverständlich ist es sehr wohl möglich, dass trotzdem in der Rinde einfache oder multiple Contusionsherde vorhanden waren, weil naturgemäss nur

Digitized by Google

ein verschwindend geringer Bruchtheil der Grosshirnrinde, und zwar aus dem Arm- und Facialiscentrum der linken Hemisphäre, zur Untersuchung kam. In Schnitten aus diesen Centren fand sich der subarachnoideale Raum prall und strotzend angefüllt mit dicht gedrängten rothen Blutkörperchen, die Venen mächtig dilatirt, die perivasculären Lymphräume der grösseren Gefässe zum Theil gleichfalls mit Blut angeschoppt, während die oberflächlichen und tieferen Rindenabschnitte sowie das Marklager eine prononcirte Hyperämie oder Anämie völlig vermissen liessen. Nirgends konnte ich perivasculäre Hämorrhagien oder nekrotische Herdchen mit reactiven Erscheinungen seitens der Nachbarschaft entdecken. Nur in einem Präparate präsentirte sich, mitten in der Rinde gelegen, eine umschriebene Ansammlung von fein- und grobkörnigem, gelbbraunem Pigment, wie in das Gewebe inspissirt, ohne dass die unmittelbare Umgebung irgend welche tinctorielle Anomalien aufwies. Jedenfalls konnte das in den Subarachnoidealraum ergossene Blut dort noch nicht lange verweilt haben, weil die einzelnen Blutkörperchen innerhalb des Extravasats wohl contourirte, klare Umrisse zeigten und weil jedes Zeichen für eine vorhandene oder in Entwicklung begriffene Pigmentbildung fehlte. Sehr in die Augen fallend war, dass das ausgetretene Blut fast ausschliesslich im Subarachnoidealraum sich angesammelt hatte. Zwar beherbergte der subpiale Raum auch stellenweise extravasirtes Blut, aber mehr diffus, örtlich regellos vertheilt und dann quantitativ in unverhältnissmässig geringerem Maasse, als in der unmittelbar darüber befindlichen Etage des subarachnoidealen Raumes. Gefässveränderungen fehlten, um es noch einmal zu wiederholen, in den Leptomeningen sowohl wie in der Rinde und dem Marklager der untersuchten Centralwindungen.

Im Fall II kamen Schnitte von der Arteria basilaris und den Gyris frontal. I und II im Bereich der oben erwähnten subarachnoidealen Blutungen unter Anwendung der bei Fall I angegebenen Färbemethoden zur Untersuchung. Ausserdem bediente ich mich der neuerdings von Weigert angegebenen elastischen Faser-Färbemethode mit Vorfärbung von Lithioncarmin, die ganz ausgezeichnete, klare Gefässbilder liefert und mit grosser Sicherheit zu handhaben ist. Auch hiermit liessen sich nirgends Gefässveränderungen in den Leptomeningen oder in der Rinden-Marksubstanz nachweisen. Das auch hier vorwiegend in den Subarachnoideal- und spärlich in den Subpialraum extravasirte Blut präsentirte indessen in diesem Falle deutliche Spuren beginnender regressiver Metamorphose: stellenweise hatten sich in dem Extravasat völlig homogene eosinfarbene Partien gebildet, in denen von Blutkörperchencontouren nichts mehr zu erkennen war; stellenweise waren ebenfalls eosinfarbene, spinnengewebartige, feine Netzwerke in ihnen zu

Digitized by Google

sehen. Ausserdem deckte eine starke Vergrösserung in dem veränderten wie in dem nichtveränderten Blut überall eine grosse Menge amorphen, braunen, feinkörnigen Pigments auf, so dass das Extravasat dadurch ein wie bestäubtes Aussehen bekam. Die eigentliche Gehirnsubstanz zeigte ein wesentlich anderes Bild als in Fall I. Schon bei schwacher Vergrösserung hatte die Rinde ein eigenthümlich feingesiebtes, fein durchlöchertes Aussehen und war durchzogen von zahlreichen weissen feinen Linien. Eine stärkere Vergrösserung ergiebt, dass diese feinen weissen Löcher und Linien nichts Anderes sind, als die enorm erweiterten pericapillären und perivasculären Lymphräume. Von einer Hyperämie und Dilatation der Rindengefässe ist nichts zu entdecken, vielmehr sind dieselben eng und contrahirt, der perivasculäre Lymphraum ist meist so stark erweitert, dass sein Halbdurchmesser im Allgemeinen den Durchmesser des Gefässes, welches er umscheidet, erreicht, sehr häufig das Doppelte, ja garnicht so selten das Dreifache des zugehörigen Gefässdurchmessers beträgt. Nirgends sind Blutpigmentschollen oder gefärbte Exsudatmassen in diesen periadventitiellen Lymphräumen zu sehen. Ich habe speciell mit Rücksicht auf die Untersuchungen von Binswanger und Berger[1]) auf das Vorkommen von Blutpigment in den intra- und extraadventitiellen Lymphräumen geachtet, indessen ohne positives Ergebniss in der Rinde. Die beiden Autoren konnten nämlich durch ihre Untersuchung, die sie durch das Experiment bestätigt sahen, feststellen, dass eine Communication auf dem Wege der Lymphbahnen zwischen dem Subarachnoidealraum und den Gliazellen der Molecularschicht der Rinde und den intraadventitiellen Lymphräumen besteht.

Des Weiteren fand ich mehrfach in der Rinde kleinste Herde, in welchen das nervöse Gewebe transparenter, wie auseinandergezogen erschien, ein gitter- und netzförmiges Aussehen hatte und stellenweise mit goldbraunem Pigment imprägnirt war. Und schliesslich sind noch zu erwähnen pericapilläre Hämorrhagien im oberflächlichen Marklager, die bereits makroskopisch zu erkennen waren. Diese Hämorrhagien, sämmtlich um ein kleines Gefässcentrum gruppirt, sind offenbar in dessen erweiterten extraadventitiellen Lymphraum hinein erfolgt, ohne irgendwie die umgebende Gehirnsubstanz in Mitleidenschaft gezogen zu haben, denn die letztere zeigt weder in der Nachbarschaft der eben erwähnten transparenten Herdchen in der Rinde noch in derjenigen der pericapillären Hämorrhagien die geringsten Läsions- oder Reactionserscheinungen, sei es in Form von mangelhafter oder fehlender

1) Binswanger u. Berger, Beiträge zur Kenntniss der Lymphcirculation in der Grosshirnrinde. Virchow's Archiv. Bd. 152.

Digitized by Google

Tinction, sei es in Form von entzündlichen Infiltraten. Die Herde erscheinen absolut blande und haben sicher nicht im Geringsten irritirend auf das umliegende Gewebe gewirkt, so dass aus dem mikroskopischen Bilde auf eine stattgefundene Hirncontusion mit Entschiedenheit nicht geschlossen werden kann.

Besondere Aufmerksamkeit wurde in beiden Fällen dem Verhalten des Hirnstammes geschenkt. Derselbe wurde nach perfecter Härtung in eine Serie von $^1/_2$ cm dicken Scheiben zerlegt, aus jeder der auf diese Weise gewonnenen Serien eine Anzahl von Schnitten mit Hämatoxylin-Eosin, im Fall II auch mit Weigert's „elastische Faser-Färbemethode" gefärbt und mikroskopisch durchmustert. Diese Untersuchung schien mir aus dem Grunde wichtig zu sein, weil wir aus Untersuchungen Bollinger's[1]) wissen, dass bei Traumen besonders leicht, in Uebereinstimmung mit den Experimenten Duret's, im Aquaeductus Sylvii und im 4. Ventrikel kleine Gewebszertrümmerungen zu Stande kommen; diese sollen dann in dieser Gegend Veranlassung geben zu einer fortschreitenden Gewebsnekrose, in deren Gefolge wieder Gefässalterationen und schliesslich unter Umständen eine tödtliche Blutung eintreten. Indessen ergab die mikroskopische Untersuchung in unseren beiden Fällen keinen Anhaltspunkt hierfür. Hämorrhagien und Erweichungsherde fehlten auf allen Schnitten. —

Wenden wir uns nun nach Erledigung der anatomischen Vorfragen der klinischen Seite unserer Fälle zu, so sind es da im Besonderen zwei Fragen, die sich uns aufdrängen und die wir zu beantworten haben werden:

Erstens, wo und welches ist die Quelle für die ausgedehnte subdurale Blutung, zweitens, wie ist die Halbseitigkeit und vor allen Dingen die stereotype Gesetzmässigkeit der Krampferscheinungen mit Rücksicht auf die räumliche Ausdehnung der Oberflächenblutung zu erklären?

ad I ist zu bemerken, dass gröbere Verletzungen, wie Fracturen, Zerreissungen der Sinus oder der Aa. meningeae, Contusionsherde fehlten, und dass auch die mikroskopische Untersuchung der Gefässe und der Gehirnsubstanz plausible materielle, zur Erklärung der Blutung heranzuziehende Veränderungen vermissen liess. Immerhin ist der Beweis für die traumatische Pathogenese der Blutungen für Fall I sicher, für Fall II mit grosser Wahrscheinlichkeit und per exclusionem zu erbringen. In Fall I fanden wir ausgedehnte hämorrhagische Haut-Muskelinfiltrationen, insbesondere des M. temporalis und der Galea über

1) Bollinger, Ueber traumatische Spätapoplexie, Festschrift für Rudolf Virchow. Interne Beiträge. Berlin 1891.

Digitized by Google

dem rechten Schläfen- und Scheitelbein als Ausdruck der erlittenen Gewalteinwirkungen, und dieser Befund wird in willkommener Weise ergänzt durch die anamnestischen Angaben der Frau. In Fall II wurden allerdings Spuren eines stattgefundenen Traumas nirgends entdeckt, auch fehlt jegliche Anamnese, aber eben wegen dieser scheinbaren Negativität des Befundes möchte ich hier mit Nachdruck auf das Vorhandensein von subarachnoidealen Extravasaten im Bereich der 1. und 2. Stirnwindung hingewiesen haben. von Bergmann betont ausdrücklich in seiner Monographie S. 247, dass das regelmässige Zusammenfallen von Contusionen innerhalb des Gehirns mit intrameningealen Blutungen eine für die gerichtsärztliche Praxis nicht unwichtige Erfahrung sei. Freilich konnte der mikroskopische Nachweis — bei dem Fehlen eines makroskopischen Anhaltspunktes — einer stattgefundenen Gehirncontusion, mit anderen Worten von nekrotischen Herden, in beiden Fällen nicht erbracht werden, aber mit Rücksicht auf den verschwindend kleinen Bruchtheil der Rinde, der überhaupt zur mikroskopischen Untersuchung kommen kann, wird es praktisch mehr oder weniger immer nur ein glücklicher Zufall sein, wenn man bei dem mikroskopischen Examen auf solche Contusionsherde stösst — es sei denn, dass makroskopische Contusionsspuren von vorneherein der Untersuchung eine bestimmte Richtung geben —: der Beweis für die erlittene Gehirncontusion in solchen Fällen kann nur ein conventioneller und nicht ein exact demonstrativer sein.

Die mikroskopische Untersuchung von Fall II lässt ausserdem aus dem Befund von feinkörnigem Pigment innerhalb des subarachnoidealen Extravasats den Schluss zu, dass diese Blutung zum Mindesten schon wenige Tage alt sein musste, und den gleichen Schluss auf das Alter der intrameningealen Hämorrhagie halte ich mich für berechtigt zu ziehen aus der ausserordentlich ausgeprägten Erweiterung der perivasculären Lymphräume, sowie aus der Anwesenheit der oben erwähnten transparenten Herdchen mit netzförmiger Structur in der Marksubstanz. Die letzteren sind wohl als der anatomische Ausdruck für die stattgefundene Lymphstauung und venöse Circulationsbehinderung anzusehen, vermuthlich hervorgerufen durch Compression seitens des Extravasats. In Fall I wurden Pigmentbildung und Lymphstauung vermisst, aber es ist ohne Weiteres klar, dass die erstere unter Umständen vollständig fehlen kann, wenn man sich nur vergegenwärtigt, dass das an irgend einer Stelle im Subarachnoidealraum befindliche Extravasat aus einer weit entfernten Oberflächenprovinz der Hemisphäre stammen und an Ort und Stelle nur durch Wanderung gelangt sein kann. Die subduralen Extravasate sind selbstverständlich mit Rücksicht auf ihre Ausdehnung und die Qualität des ergossenen Blutes als in statu nascendi

Digitized by Google

befindlich und von allerfrischester Existenz anzusehen; sie sind secundärer Natur. Wenn man in Fall I den Beginn der subduralen Blutung gleichsetzt dem Beginn der Krampfanfälle, so ergiebt sich ein Intervall von 7—8 Tagen zwischen dem stattgefundenen Trauma und dem Einsetzen der intermeningealen Apoplexie.

In Uebereinstimmung mit von Bergmann und gestützt auf die von mir selbst constatirten klinischen und anatomischen Facta glaube ich, dass die subarachnoidealen Hämorrhagien, obwohl mikroskopische Contusionsherde weder in der Rinde noch im Mark nachgewiesen werden konnten, primär traumatisch entstanden zu denken sind. Im Fall I war wegen der enormen Ausdehnung der subarachnoidealen Blutung die primär lädirte Stelle nicht mehr zu eruiren, in Fall II dürfte eben wegen der localisirten subarachnoidealen Blutungen der Stirnlappen der Ort der primären Einwirkung des Traumas gewesen sein.

Die weiteren pathologischen Consequenzen, auf welche Weise aus einem kleinen, unscheinbaren subarachnoidealen, bezw. subpialen Extravasat eine so colossale subdurale Blutung sich entwickeln kann, wie in unseren beiden Fällen, sind unschwer zu errathen, wenn man sich nur klar macht, dass an der primär betroffenen Rindenpartie immerhin eine mehr weniger intensive Alteration von Gefässwandungen stattgefunden haben musste, und dass es eines vielleicht nur geringfügigen neuen Traumas bedurfte, um das etwa an der Oberfläche der Arachnoidea gelegene lädirte kleine Gefäss zur Ruptur zu bringen und damit eine unstillbare Blutung in den Subduralraum hinein zu eröffnen. Es ist hier noch zu bemerken, dass theoretisch dem nichts im Wege steht, dass die primäre Blutung aus einem Piagefässchen in den Subarachnoidealraum erfolgte und dass erst von hier aus durch Vermittlung der vor langen Jahren schon von Schwalbe entdeckten Lücken und Stomata in der Arachnoidea das Blut in den Subduralraum eingedrungen ist. Der erstere Modus scheint mir allerdings der wahrscheinlichere zu sein.

Der Agent provocateur zur Auslösung dieser traumatischen Spätapoplexie in das Cavum subdurale, als welche wir diese Hämorrhagien somit wohl aufzufassen haben werden, darf zweifelsohne ungezwungen in den epileptisch-urämischen Krampfzuständen gesucht werden, denen Fall I à conto seines chronischen Alkoholismus und seiner chronisch interstitiellen Nephritis, Fall II à conto seiner acuten parenchymatösen Nephritis unterworfen, zu denen sie in Folge ihrer chronischen, bezw. acuten Dyskrasien disponirt waren.

Es dürfte plausibel erscheinen, dass die mit dem Ablauf jedes Krampfanfalles verknüpfte intensive Blutdruckschwankung nicht gleichgültig gewesen sein kann für Gefässprovinzen, die, durch ein vorauf-

Digitized by Google

gegangenes Trauma geschädigt, von ihrer physiologischen Resistenz und Elasticität eingebüsst hatten, somit sehr leicht durch eine passagere, mit einem Krampfanfall einhergehende Blutdrucksteigerung zur Ruptur gebracht werden konnten. Das ist um so weniger auffällig, als es kein Zweifel mehr sein kann, dass auch bei gesunden Gefässverhältnissen schon eine intravenöse Drucksteigerung — allerdings äusserst selten — genügen kann, um eine meningeale Blutung zur Folge zu haben. Die klinische Geschichte und das Sectionsprotokoll des von Cazin mitgetheilten Falles von meningealer Blutung bei einem keuchhustenkranken Kinde lassen darüber keinen Zweifel.

Ich komme nunmehr zu der klinischen Seite unserer Fälle. Allgemeine und halbseitige Krämpfe sind bei den traumatischen Hirnhautblutungen ja etwas ganz Gewöhnliches, aber einen Hinweis darauf, dass dieselben unter dem Bilde der Jackson'schen Epilepsie, d. h. unter der Form successiver Klonismen der psychomotorischen Rindencentren im Sinne einer topographisch-anatomischen Klimax verlaufen können, habe ich eigentlich nur bei Gowers gefunden, der in der Uebersetzung von Karl Grube Bd. II. S. 396 sagt: „In manchen Fällen von meningealen Hämorrhagien sind Convulsionen das Hauptsymptom, und zwar allgemeine oder einseitige, in letzterem Falle können sie local im Gesicht oder Arm oder mit Deviation des Kopfes beginnen." Ferner bei Oppenheim in seinem Lehrbuch, 2. Auflage, S. 533. Wenn ich mich im Folgenden für die bei unseren Kranken beobachteten Krampfanfälle des Ausdrucks „Jackson'sche Epilepsie" bediene, so geschieht das nur der Kürze wegen, indem ich mir sehr wohl bewusst bin, dass der regelrechte Jackson'sche Insult ohne oder jedenfalls ohne erhebliche Bewusstseinstrübung in der Mehrzahl der Fälle zu verlaufen pflegt.

Die Massenhaftigkeit der Extravasate in unseren Fällen erklärt zur Genüge, warum der Grad der Bewusstseinstrübung ein so absoluter war. Auch darf man wohl im Fall I in der unverhältnissmässig grösseren Quantität des ergossenen Blutes im linken als im rechten Duralsack den Grund erblicken, warum die klonischen Convulsionen so streng halbseitig, rechts sich abspielten. Die Massenhaftigkeit der Extravasate erklärt aber nicht ohne Weiteres den Ablauf und den stereotypen Verlauf, indem thatsächlich ein Krampfanfall dem anderen glich wie ein Ei dem anderen. Es ist klar, dass da noch besondere Umstände maassgebend gewesen sein müssen, um gerade in dieser Form den corticalen Reizzustand auf motorischem Gebiet zur Entladung zu bringen, und es wäre jedenfalls nicht unberechtigt gewesen, gerade mit Rücksicht auf den anatomischen Befund allgemein epileptische Convulsionen statt solcher von Jackson'schem Typus zu erwarten.

Versuchen wir einmal zu analysiren, in welcher Weise denn

Digitized by Google

eigentlich ein langsamer oder rascher im Duralsack anwachsendes Extravasat schädigend auf die Hemisphärenoberfläche einwirkt.

Was die Entwicklung der Krämpfe und die Unterhaltung des Status epilepticus anlangt, so glaube ich, dass der erste Krampfanfall zugleich auch den Beginn der Blutung signalisirt, indem ein traumatisch lädirtes kleines Gefäss zur Ruptur kam, sei es in Folge der bestehenden urämischen Blutdrucksteigerung, sei es auf alkohol-epileptischer Basis. Mit dem Eintritt der Blutung war zugleich auch ein Circulus vitiosus für ihre Fortdauer geschaffen, indem nämlich das in den Subduralraum geflossene Blut naturgemäss die Rindenoberfläche zur Krampfentladung reizte, indem andererseits die durch den Krampfanfall bedingte intravenöse Blutdrucksteigerung das spontane Versiegen der Blutung verhinderte, vielmehr sie mit jedem frischen Insult aufs Neue anfachen musste. Die unmittelbaren Folgen der intrameningealen Blutung selber sind zu suchen einmal in einer sehr starken Reizung der an sensiblen Nervenendigungen reichen Meningen, die reflectorisch zu functioneller Beeinflussung zahlreicher subcorticaler, vor allen Dingen vasomotorischer Centren führen musste, die ihrerseits natürlich secundär verschiedenartigste functionelle Alterationen von Grosshirnprovinzen zur Auslösung brachte.

Dann sind die Folgen zu suchen in einer mechanischen Insultirung und Compression der Rinde, sowie endlich in einer Anfangs mit dem Eintritt der Blutung localen, bald mehr und mehr in die Fläche sich ausbreitenden, grössere corticale Territorien occupirenden Ernährungsstörung der Rinde, die mit der Intensität und dem Tempo der Blutung wesentlich progressiv wurde.

Endlich bleibt zu berücksichtigen, dass bei der enorm reichen Verknüpfung eines Rindenfocus durch intracentrale Bahnen mit anderen Rindenfocis und mit subcorticalen Centren (Thalamus — Vierhügel — Brückengrau) — einer Verknüpfung, wo ein Schlag thatsächlich tausend Fäden schlägt —, dass da die locale Reizung eines solchen Rindencentrums, wie wir sie namentlich für den Beginn der Blutung postuliren müssen, nicht nur die für den primär gereizten Focus specifische Function, sondern auch eben in Folge der associativen corticalen und subcorticalen Verbindungen die Function aller derjenigen Foci mobilisiren muss, die mit dem primär gereizten Focus in anatomischem Connex stehen, und man würde von einem solchen Gesichtspunkte aus anzunehmen berechtigt sein, dass die Reizschwelle eines corticalen motorischen Centrums um so niedriger liegen wird, je reicher und leichter von anderen corticalen Centren her Erregungen ihm zufliessen können. Mit anderen Worten, man dürfte erwarten, dass die Erregbarkeit eines motorischen Rindenfeldes in directer Proportion zu seiner durch die Zahl seiner

Digitized by Google

anatomischen Connexionen bedingten functionellen Anspruchsfähigkeit steht.

In zweiter Linie würde man aus einer solchen Anschauung folgern dürfen, dass ein motorisches Rindenfeld, bzw. ein subcorticales motorisches Centrum nicht nur durch einen Herd in ihm selber oder in seiner nächsten Nachbarschaft, bezw. das subcorticale Centrum durch das ihm zugeordnete motorische Rindenfeld in Action versetzt werden kann, sondern, wenn ich mich so ausdrücken darf, so zu sagen auch vom anderen Ende aus, von einem beliebigen anderen, eventuell von einem ganz entfernten Rindenterritorium aus, wofern das letztere nur mit dem ersteren durch anatomische Leitung verbunden ist.

Um diese Theorie zur Erklärung des Jackson'schen Insults anwenden zu können, wird man die Frage zu beantworten haben — ich exemplificire hier gleich mit Rücksicht auf die eigenen Fälle —, warum wurde jeder Insult bei denselben stereotyp mit einer Drehung von Augen und Kopf nach einer bestimmten Seite eingeleitet? Denn offenbar braucht für diese Frage nur das initial ergriffene motorische Feld berücksichtigt zu werden, indem wir aus zahlreichen klinischen Beobachtungen wissen, dass ein umschriebenener Herd in einem motorischen Focus zu klonischem Monospasmus mit successiver Ausbreitung der Spasmen auf die übrigen motorischen Centren nach Jackson'schem Typus führen kann, vielleicht durch intracentrale associative Reizübertragung.

Es hält nun nicht schwer, gerade für den combinirten Bewegungscomplex der Seitwärtswendung von Kopf und Augen den Nachweis zu liefern, dass seine Vertretung in der Rinde vor allen anderen Bewegungscomplexen eine ganz ausserordentlich bevorzugte und die anderen überragende ist.

Schon vor langer Zeit haben Ferrier, Munk, Schäffer, Unverricht durch experimentelle Reizung gezeigt, dass associirte Augenbewegungen nach der contralateralen Seite durch experimentelle Reizung nicht nur vom Stirnhirn aus, sondern auch vom Parietal- und Occipitalhirn aus zu erzielen seien; dieselben Autoren und Baginsky konnten Ohrmuschelbewegungen vom Temporallappen aus hervorrufen. Die ersterwähnten Versuche sind neuerdings durch ausgedehnte frische Experimente von Gerwer und Bechterew[1]) bestätigt worden.

Auch für den Menschen ist es durch neuere Beobachtungen wahrscheinlich gemacht, dass die corticalen Kopf-Augencentren eine ähnliche Localisation wie beim Affen haben (Oppenheim, Bruns).

Ferner ist aus der menschlichen Pathologie daran zu erinnern,

1) Gerwer u. Bechterew, Neurol. Centralblatt 1898. Nr. 15. S. 716 u. 720.

Digitized by Google

„dass bei Blutungen in den Gyrus angularis fast regelmässig die Symptome der conjugirten Deviation nach der gegenüberliegenden Seite mit Drehung des Kopfes nach der nämlichen Seite zur Beobachtung kamen". [1])

In dem gleichen Sinne, mehr mit Rücksicht auf die Negativität des Symptoms, dürfte hier die Flüchtigkeit des Symptoms der conjugirten Deviation zu verwerthen sein, z. B. bei Kapselhämorrhagien, indem nämlich das passagere Ueberwiegen der Seitwärtswender der gesunden Hemisphäre sehr bald dadurch ausgeglichen wird, dass von anderen Rindenpartien der erkrankten Hemisphäre die verloren gegangene Herrschaft derselben über die contralaterale Seitwärtswendung wieder aufgegriffen wird.

Schliesslich hat Flechsig [2]) es aus seinem Studium der Markscheidenentwicklung wahrscheinlich gemacht, dass Kopf-Augenbewegungen wohl auch von der Seh- und Hörsphäre angeregt werden können, während die ursprüngliche Zone motrice Charcot's von denselben aus anscheinend nicht in Action gesetzt werden kann.

Berücksichtigt man die Gesammtheit der aufgezählten Beweismittel, deren jedes, für sich einzeln betrachtet, nur einen bedingten Werth hat, berücksichtigt man die psychophysiologische Dignität der in Frage stehenden Centren, indem während des Lebens in Folge der Apperception der psychomotorische Kopf-Augenreflex, wie kein zweiter, fast ununterbrochen sich abspielt, so wird man zugeben können, dass das Kopf-Augencentrum immerhin eine hervorragende functionelle Ausnahmestellung einnimmt, und dass seine specifische Erregbarkeit jedenfalls eine feinere sein dürfte, als dieselbe den übrigen psychomotorischen Rindencentren zukommt. Und ich möchte aus ebendiesen Gründen glauben, dass es dem Verständniss keine Schwierigkeit bietet, warum in den beiden mitgetheilten Fällen — gerade wegen der enormen Reizangriffsfläche auf der Hemisphärenoberfläche — das Kopf-Augencentrum als erstes in Action versetzt werden musste und die übrigen motorischen Centren gewissermassen nur als Trabanten nach einander in seinem Gefolge aufmarschirten. Selbstverständlich wird der initiale Krampf bei einer subduralen Blutung auch schon deswegen im Kopf-Augencentrum einsetzen können, weil durch das eventuell voraufgegangene Kopftrauma dasselbe direct betroffen und seine Erregbarkeit gesteigert wurde, vorausgesetzt, dass die erlittene materielle Läsion eine gewisse Grenze der Destruction nicht überschritt, so dass im Gegentheil Ausfallserscheinungen hätten auftreten müssen. Ich erinnere hier nur an das Auftreten von motorischer Aphasie unmittelbar im Anschluss an

1) Monakow, Gehirnpathologie. S. 769.
2) Flechsig, Gehirn und Seele. 2. Aufl. S. 77.

Digitized by Google

eine Gehirncontusion in Fällen, bei welchen die Section eine Zertrümmerung der Broca'schen Windung aufdeckte. Auch bleibt wohl zu bedenken, dass bei den subduralen Blutungen offenbar mancherlei Variationen im Ablauf der Krampfanfälle auftreten können und müssen, die sicher ihre triftigen inneren Gründe haben, deren Ergründung wir bei der Complicirtheit der vorliegenden Verhältnisse kaum zu erhoffen wagen dürfen. So war in Fall II im Beginn der linksseitigen Krämpfe das linke Bein an den Klonismen nicht betheiligt, erst gegen Schluss der Beobachtung wurde auch dieses engagirt, in schwächerem Maasse auch das rechte Bein. Zur Erklärung eines solchen Verhaltens möchte ich annehmen, dass die Steigerung der Erregbarkeit in den psychomotorischen Centren nicht nur abhängig ist von der gesteigerten intracentralen Erregung, sondern vor allen Dingen auch wesentlich bedingt wird von der Grösse des Drucks, den das Extravasat auf die Rindenoberfläche mechanisch ausübt. Und da ist bei der Freibeweglichkeit des Extravasats innerhalb des Subduralraumes das Beincentrum zweifellos besser gestellt, indem Blut, selbst wenn es hier primär ergossen wird, sofort der Schwere nach in die abhängigeren Partieen des Schädelraumes sich senken und dort zunächst Compression und Reizung auslösen wird.

Uebrigens möchte ich bei dieser Gelegenheit noch auf das gegensätzliche Verhalten von Kopf- und Augenmuskeln und sämmtlichen anderen Muskeln der betreffenden Körperhälfte im Jackson'schen Anfall hingewiesen haben: Kopf und Augen waren tonisch nach einer Seite hin innervirt, während die gesammten übrigen Muskeln halbseitig klonisch zuckten. Meines Erachtens kann das erklärt werden einmal durch ein natürliches physisches Ueberwiegen der Seitwärtswender der contralateralen Seite in jeder Hemisphäre über die Seitwärtswender der gleichen Seite, und dann durch psychophysiologische Gründe in Folge der innigen functionellen Beziehungen, durch welche das Sehcentrum mit den Kopf-Augenbewegungen verbunden ist. Willkürlich unter dem Einfluss der Apperception, unwillkürlich als Ausdruck eines psychischen Reflexes, ist das Individuum stets bemüht, seine Augen nach der Seite hinzuwenden und seinen Fixationspunkt dorthin zu verlegen, von wo aus ein optischer Reiz seine Netzhäute getroffen hat. Was aus der rechten Seite des Gesichtsfeldes stammt (vom Individuum aus), wird mit dem linken Occipitalhirn percipirt und folglich eine Seitwärtswendung der Bulbi nach rechts hin zur Folge haben, und es ist klar, dass der Effect derselbe sein muss, wenn z. B. ein Extravasat die Rinde des Occipital- oder Parietalhirns mechanisch durch Compression reizt.

Im Gegensatz zu Ziehen möchte ich mich ausserdem durchaus den

Digitized by Google

Ausführungen Unverricht's [1]) anschliessen, welcher einen principiellen Unterschied zwischen corticalem Klonus und Tonus bestreitet und in dem letzteren nur eine quantitative Steigerung des ersteren erblickt. Das ausschlaggebende Moment bleibt immer die specifische Erregbarkeit des betreffenden Rindencentrums, und da dieselbe, wie ich wahrscheinlich gemacht zu haben glaube, für das Kopf-Augencentrum höher bewerthet werden darf als wie für die übrigen psychomotorischen Centren, so dürfte auch für unsern Fall von diesem Gesichtspunkt aus in dem Tonus der Kopf-Augenmuskeln und in dem Klonus der übrigen Körpermusculatur kein gegensätzliches Verhalten, sondern nur ein gradueller Unterschied zu erblicken sein.

Ich komme damit zu dem zweiten, meines Erachtens für die theoretische Auffassung der Jackson'schen Epilepsie bedeutsamen Punkt, dass nämlich ein motorisches Rindenfeld für einen bestimmten Bewegungscomplex von einem ganz anderen, weit entfernten Rindenfeld aus in Action gesetzt werden kann, wofern nur die functionelle Correlation zwischen den beiden Centren anatomisch, sei es direct, sei es indirect durch reflectorische Vermittlung der basalen Ganglien oder des Höhlengraus, vorhanden ist.

Sehr lehrreich war mir in dieser Richtung ein Fall, den ich vor mehreren Monaten auf der Abtheilung von Herrn Dr. Nonne zu beobachten Gelegenheit hatte und den ich hier aus diesem Grunde mittheile:

Wilhelm P., 50jähriger Arbeiter. Am 12. April 1898 mit der Diagnose „Delirium potatorum" aufgenommen ins D.-H.

Anamnese nicht zu erheben, Patient ist somnolent, delirirt, macht aber nicht den Eindruck eines Alkoholdeliranten. Ausser geringen Infiltrationserscheinungen im linken Unterlappen kein Befund an den inneren Organen. Sputum fehlt. Ausser den erwähnten cerebralen Symptomen kein Befund am Nervensystem. Subfebrile Temperatur. 13. April andauernd somnolent, delirirend. Täglich mehrmals Erbrechen. Secessus inscii. — Stellenweise starke Jactation. Otoskop.: Rechts Trommelfell normal, links alte scharfrandige Perforation von Kirschkerngrösse, in deren Grund die sehnig glänzende Paukenhöhlenschleimhaut mit mehreren Lichtreflexen sich spiegelt. Proc. mastoid., Occiput und Os temporale sin. zeigen ausgeprägte Klopfschmerzhaftigkeit.

14. April. Andauernd somnolent, aber reagirt heute auf Anruf, Sensorium leicht getrübt. Auf Befehl sich aufzusetzen, spuckt er sich in die Hände, fasst sich an den Bettwänden an, sucht sich aufzurichten, was aber nicht gelingt; er kann nur mit Unterstützung sitzen, ohne dieselbe fällt er

1) Unverricht, Ueber tonische und klonische Muskelkrämpfe. Deutsches Archiv für klin. Medicin. Bd. 46. S. 413. Zugleich mache ich hier nur nebenbei aufmerksam auf die geradezu täuschende Aehnlichkeit und den fast absoluten Parallelismus in dem Einsetzen und dem Ablauf der Krämpfe, wie sie in meinen Fällen bestanden haben und wie sie experimentell durch Unverricht (Experimentelle und klinische Untersuchungen über die Epilepsie, Archiv für Psychiatrie, Bd. 14) bei Hunden künstlich hervorgerufen wurden.

Digitized by Google

wieder zurück. Auf die Beine gestellt, kann er nicht stehen, fällt dabei stets nach rückwärts, bald nach rechts, bald nach links. Nackenmuskeln deutlich druckschmerzhaft, aber keine eigentliche Nackensteifigkeit.

Pupillen heute mittelweit, gleich, auffallend träge bei focaler Beleuchtung reagirend. Ophthalm.: Nicht zu prüfen. Mehrfaches Erbrechen, auffallend plötzlich, in einem Guss, kein Würgen.

15. April. Andauernd subfebrile Temperatur, Morgens ausgeprägter Sopor. Leichter Grad von Nackensteifigkeit, stöhnt beim Aufsetzen, beim Beklopfen der linken Schädelhälfte und der Wirbelsäule. Zwangslage von Kopf, Rumpf und Augen nach rechts; letztere machen dabei schwimmende Bewegungen nach oben und unten, aber nicht über die Mittellinie hinüber nach links.

In der Ruhe die linke Nasolabialfalte fast ganz verstrichen, Mundwinkel etwas nach rechts unten verzogen. Pat. benutzt spontan vorzugsweise die rechte obere Extremität, deren Bewegungen häufig mit Tremor verbunden sind. Bei Kneifen in die rechte Körperhälfte verzieht Pat. stöhnend das Gesicht, während links keine Reaction erfolgt. Ueberall normaler Muskeltonus, Abdomen weich, nicht eingezogen, keine Anomalien an den Pupillen und den Reflexen.

Mittags 12 Uhr 30 Min. ein Krampfanfall, mit lautem Aufschrei beginnend, dann Drehung von Kopf und Augen nach rechts und successives Uebergreifen des Krampfes in klonischer Form auf den rechten Facialis, den rechten Arm und schliesslich das rechte Bein. Der linke Arm wird während des Anfalls langsam unter der Bettdecke hervorgehoben. Auf der Höhe des Anfalls kam ich hinzu, constatirte klonische Convulsionen am rechten Arm und Bein und Facialis mit Betheiligung des linken Musc. frontalis und orbicularis oculi. Vereinzelte Zuckungen auch im linken Oberschenkel, ganz vereinzelte Zuckungen auch im abducirten und elevirten linken Arme. Während des Anfalls stoss- und ruckweise herauskommende unarticulirte Laute, weite starre Pupillen, Zwangsstellung von Kopf und Augen nach rechts. Nach dem Anfall fällt die rechte obere Extremität, erhoben, schlaff herunter, die linke ist exquisit spastisch; das rechte Bein passiv schlaffer als das linke, das normalen Tonus hat. Die Patellar- und Plantarreflexe sind vorhanden und gleich. Die Pupillen verengern sich langsam wieder, die rechte etwas rascher als die linke, die rechte reagirt schon wieder focal, als die linke noch starr ist.

Abends absolutes Coma. Zwangsstellung von Kopf und Rumpf nach rechts, der Augen nach links und oben.

Ophthalm. Neuritis optica utriusque lateris incipiens (Dr. Hildebrandt).

16. April. Coma unverändert. Zwangsstellung von Kopf, Augen, Rumpf nach rechts. Leichter Grad von Nackensteifigkeit. In Entwicklung begriffene circulatorische und respiratorische Lähmung. Sonst nichts Neues. Exitus um 4 Uhr.

Anamnestisch konnte nachträglich noch eruirt werden, dass Pat. seit Mitte März an stellenweise zu rasender Intensität sich steigernden Kopfschmerzen gelitten habe, dass sein Gang in der letzten Zeit häufig torkelnd gewesen sei, so dass man ihn für betrunken gehalten. Krämpfe sollen in den letzten Nächten aufgetreten sein, Erbrechen habe er dagegen nicht gehabt, auch keinen Schwindel. In früheren Jahren habe er an Ohrenlaufen gelitten, aber nicht in der letzten Zeit.

Digitized by Google

Section 17. April.

Starker Hydrocephalus externus. Sehnige Trübung und Verdickung der Leptomeningen, besonders der Convexität, aber auch der Basis, gleichmässig auf beiden Seiten. Nirgends in den Meningen sulzige Exsudatmassen, insbesondere nichts von Tuberkeleruptionen in der Pia mater und den Gefässen der Fossae Sylvii und der Basis. Geringe Abplattung der Gyri beider Hemisphären. Beim Auseinanderziehen derselben findet sich am vorderen Ende des Balkens in der Substanz der Pia eine derbe, bohnengrosse, mit der Rinde nirgends verwachsene oder auf sie übergreifende, auf dem Schnitt käsige Masse.

Ferner findet sich im linken Gyrus fornicatus dicht vor einer Frontalebene, die man sich durch die frontalste Ebene der Lobi paracentrales gelegt denken kann, ein haselnussgrosser, von der Pia ersichtlich ausgehender und von ihr auf die Rindensubstanz des Gyrus fornicatus flach übergreifender Solitärtuberkel, der über die Medianlinie in die andere Hemisphäre sich hinüber erstreckt und an der genau correspondirenden Stelle des rechten Gyrus fornicatus in einer flachen Nische, die einen Substanzverlust in der Rinde dieses Gyrus ausmacht, sich einbettet. Die an den Solitärtuberkel im linken Gyrus fornicatus angrenzende Frontalwindung erscheint gegenüber der rechten ein wenig verschmälert, im Uebrigen ohne auffällige Verfärbung. Auf zahlreichen Frontalschnitten durch das Gross- und Kleinhirn findet sich nirgends ein Herd sonst in der Rinden-Marksubstanz. Der rechte Seitenventrikel ist beträchtlich weiter als der linke.

Die eröffnete linke Paukenhöhle ist völlig trocken, im Trommelfell eine erbsengrosse, scharfrandige Perforation. Der Facialis im Canalis Fallopii von normalem Habitus.

Die übrige Section ergab:

Thalergrosse, schiefrig indurirte Partieen in beiden Spitzen, frische, bronchopneumonische Herde in beiden Unterlappen, nirgends etwas von frischer Tuberculose in den Lungen.

Dagegen fand sich eine mächtige Schwellung und Verkäsung der gesammten Mesenterialdrüsen mit centraler Erweichung derselben. Das Peritoneum ohne jede acut oder chronisch entzündliche Veränderung. 50 cm unterhalb der Ileocöcalklappe ein thalergrosses, gürtelförmiges Geschwür, mehrere kleinere Ulcerationen von gleichem Charakter im unteren Ileum. Sonst kein pathologischer Befund an den übrigen Organen.

Der im Vorstehenden mitgetheilte Fall ist für die uns hier interessirende Frage deswegen wohl gut zu verwerthen, weil der Hirntumor streng begrenzt war und mit Rücksicht auf seine Grösse kaum raumbeschränkende Wirkungen ausgeübt haben dürfte; und wenn er das letztere gethan hätte, so hätte der Effect bei seiner zu den Hemisphären gewissermassen centralen Lage nach beiden Seiten hin sich ziemlich die Wage halten müssen. Ausserdem waren sonst nirgends in der Hirnsubstanz und in den Gehirnhäuten Herde irgend welcher Provenienz nachweisbar, so dass auch nach dieser Richtung hin die Beobachtung rein erscheint. Der Solitärtuberkel hatte in beiden Gyris fornicatis einen oberflächlichen, ausschliesslich auf die Rindensubstanz beschränk-

Digitized by Google

ten Substanzverlust hervorgerufen, und wenn er überhaupt im Stande gewesen ist, eine Compression auf nachbarliche Gyri auszuüben, so hätte dieselbe nur die Paracentrallappen in ihren frontalen Antheilen, die ersten Stirnwindungen in ihren occipitalen und medialen Antheilen, sowie endlich den Balken treffen können. Indessen inscenirte sich trotz der unmittelbarsten Nähe des Beincentrums auch in diesem Fall der nach Jackson'schem Typus verlaufende halbseitige Krampfanfall nicht im Bein, sondern im Kopf-Augencentrum. Der Gyrus fornicatus besitzt nach Flechsig innige Beziehungen zur Riechsphäre und hat einen Stabkranz zum Globus pallidus und zum vorderen Theil des lateralen Thalamuskerns, der sich bald nach der Markentwicklung der Pyramidenbahnen mit Mark umscheidet. Damit wären wenigstens im allergröbsten und mit aller Reserve die anatomischen Umrisse angedeutet, in deren Rahmen in dem Sinne, wie Flechsig[1]) das aus anatomischen und markentwicklungsgeschichtlichen Gründen detaillirter theoretisch deducirt hat, der psychische Reflexbogen: „Geruchsreiz — Kopf-Augenbewegung" gelegen sein könnte. Nach dem oben Gesagten brauche ich hier jetzt nicht weiter auseinderzusetzen, wie fruchtbar von dem gleichen Gesichtspunkt aus eine ähnliche Anschauung für die in Rede stehenden Fälle von Jackson'scher Hemiepilepsie sein würde.

Indem ich zum Schluss nur im Vorübergehen noch auf das Vorkommen von Mitbewegungen in Form einer tonischen Innervation in den am Krampf nicht betheiligten Extremitäten kurz hingewiesen haben möchte, bleibt es mir noch übrig, zusammenfassend die Umstände zu resumiren, unter welchen die Diagnose der intermeningealen subduralen Blutung möglich werden kann:

Wenn bei einem Individuum halbseitige Krämpfe von Jacksonschem Typus bei umflortem oder aufgehobenem Bewusstsein einsetzen, wenn dieselben Schlag auf Schlag in stereotyper Form sich wiederholen, wenn dieselben durch ihren rücksichtslos-brutalen Charakter und durch ihre innerhalb kürzester Frist colossale Frequenz dem Beobachter geradezu sich aufdrängen, so hat man guten Grund — besonders wenn andere Affectionen per exclusionem mit relativer Sicherheit ausgeschlossen werden können oder wenn das Individuum längere Zeit in Beobachtung war — an eine subdurale Blutung zu denken; weiss man überdies von dem betreffenden Individuum, dass Alkoholismus chron. oder Epilepsie in seiner Anamnese vorliegen, erfährt man, dass vor längerer oder kürzerer Zeit Traumen, insbesondere Schädeltraumen stattgefunden haben, findet man gar die Residuen abgelaufener Traumen am Körper oder Schädel, ferner die objectiven Zeichen von Epilepsie

1) Flechsig l. c. S. 70 u. 71.

Digitized by Google

oder von Nierenerkrankung, so darf man mit relativ grosser Sicherheit eine solche Blutung erwarten.

Denn steht man vor einem ausgebildeten Krankheitsbilde dieser Art, so würden differential-diagnostisch wohl nur in Betracht kommen können das Hämatom der Dura mater oder eine Blutung in einem bis dahin latent oder manifest verlaufenden Tumor cerebri. Aber ich glaube, dass das entscheidende Moment, das für die subdurale Blutung sprechen wird, in letzter Linie in der klinischen Ausdrucksform liegt, indem sowohl der Tumor wie das Durhämatom das für die intermeningeale Blutung charakteristische abrupte, brutal-stürmische Hereinbrechen der Jackson'schen Insulte, ihre enorme Frequenz und das Stereotype ihres Ablaufs vermissen lassen.

Indessen möchte ich hier zum Schluss noch einmal ausdrücklich bemerkt haben, dass wir uns bewusst bleiben müssen, auch in den Fällen, welche die oben aufgezählten klinisch-anamnestischen Voraussetzungen Punkt für Punkt erfüllen, mit unserer Diagnose nie mehr als eine Wahrscheinlichkeitsdiagnose leisten zu können, die, im Einzelfalle bestätigt zu sehen, mehr ein Verdienst des Genius diagnosticus als des ärztlichen, rein das Thatsächliche berücksichtigenden Scharfblicks sein wird.

Wie gerade das Zusammentreffen aller in Betracht kommenden Umstände die anscheinend glücklichste Constellation der Symptome trügen kann, das beweist mir ein Fall, den wir erst kürzlich hier in Eppendorf beobachten konnten und bei welchem Dr. Nonne, zur Consultation hinzugezogen, mit Rücksicht auf die beiden oben gemachten Erfahrungen die Wahrscheinlichkeitsdiagnose auf subdurale Blutung ausgesprochen hatte.

Herrn Oberarzt Dr. Kümmell, auf dessen Abtheilung der Fall beobachtet und trepanirt wurde, danke ich verbindlichst für die liebenswürdige Ueberlassung dieser Beobachtung, die ich im Folgenden kurz mittheile:

E. G. H., 26jähriger Architekt. Aufnahme 18. November 1898. Stammt aus gesunder Familie ohne tuberculöse und neuropathische Belastung. Stets gesund, hat er in seiner Universitätszeit colossalem chronischen Potus gefröhnt. Im Februar 1897 rannte H. infolge einer Wette mit dem Kopfe gegen eine Holzpaneelirung. Die Folge waren halbseitige Krämpfe links, er lag damals in München im Krankenhaus links der Isar, sollte trepanirt werden, die Operation wurde abgelehnt, er genas spontan. Die folgenden Notizen verdanke ich der Liebenswürdigkeit des Herrn Dr. Arning. Syphilitischer Schanker Sommer 1895; mit Schmiercur behandelt. Im April 1897 in der Sprechstunde von Dr. Arning klonische Zuckungen in der linken Hand. Objectiv sonst kein Befund am Nervensystem, dagegen fanden

Digitized by Google

sich an beiden Armen indurirte solitäre Papeln. April-Mai 1897 Behandlung mit Schmiercur, Schwitzen und Jodkali.

Ambulante 3. Schmiercur November 1897; zuletzt von Dr. Arning gesehen Februar 1898. Damals gutes Befinden. Die jetzige Krankheit begann nach Angabe des Schwagers am 15. November. Pat. war in den letzten Wochen unglaublich gereizt, maasslos brutal und rücksichtslos in seinem Wesen seinen Eltern und seiner Familie gegenüber gewesen, dabei zeigte sein schon von jeher ausserordentlich scharfes Gedächtniss bis in die allerletzte Zeit hinein nicht die geringsten Spuren von Schwäche oder von Uebermüdung. Seit Februar 1897 hatte Pat. niemals wieder Krämpfe gehabt (cf. oben Dr. Arning). Am 15. November Morgens war er völlig verändert in seinem Benehmen: er sagte, er fühle sich nicht wohl; um 12 Uhr fand man ihn auf dem Sopha liegend, er winkte ab, als man ihn anredete; nach 10 Minuten fand man ihn in Krämpfen auf dem Boden liegen, dieselben kehrten 1 Stunde lang mit freien Intervallen wieder, dann erholte er sich sehr rasch, schien wieder normal, kam am selben Tag noch ins Krankenhaus Bethanien, war frei von Krämpfen am 15. und 16. November, in der Nacht vom 16. auf den 17. November kehrten dieselben wieder, später lief er im Corridor herum, war nicht zu halten. Verlegung nach Eppendorf 18. November. Nachzutragen ist noch, dass Pat. vor ca. 2 Jahren auf einer Säbelmensur einen Hieb über die rechte Schädelseite erhalten hat und im Anschluss daran 3 Tage besinnungslos war.

Status. Kräftiger, musculöser Mann, schwammig-gedunsener Allgemein-Habitus. In der rechten Schläfen-Scheitelgegend des Kopfes erscheint die Galea im Vergleich mit der linken Seite leicht teigig geschwollen, etwas ödematös, bei seitlicher Betrachtung von deutlich grünlich-blaugelbem Farbenton. Die Conjunctivae palpebrarum et bulbi sind beiderseits total blutig suffundirt. Percussion des Schädels macht keinen Eindruck auf den Kranken, in specie sind die Warzenfortsätze nicht druckschmerzhaft, der Ohrenspiegelbefund ist beiderseits normal. Innere Organe, soweit zu untersuchen, ohne nachweisbare Veränderungen.

Absolutes Coma. Schnarchende, tiefe, regelmässige Athmung. Puls äusserst voll, etwas gespannt, regelmässig, 84.

Pupillen mittelweit, r. = l., prompt auf Licht. Cornealreflexe +, r. = l. Pat.-Reflexe +, schwer auszulösen, r. = l., Plantarreflexe +, r. > l. Muskeltonus in den linksseitigen Extremitäten gegen rechts deutlich vermindert, rechts derselbe von normaler Intensität.

Alle 3—5 Minuten setzt unter rascher Erweiterung und Lichtstarrheit der Pupillen linksseitig ein Krampfanfall von streng Jackson'schem Typus ein, der jedesmal mit Drehung von Kopf und Augen nach links beginnt, dann auf den linken Facialis übergeht, daneben den rechten M. frontalis und orbicularis betheiligend, und dann successive auf den linken Arm und das linke Bein übergreift. Meist wird nach Ergriffensein des linken Beins auch das rechte Bein vom Krampf ergriffen, aber viel weniger intensiv als das linke, während der rechte Arm und die rechte Gesichtshälfte stets verschont bleiben. Ein abweichendes Verhalten in dem Krampfe muss hier noch eigens erwähnt werden, dass nämlich, während der Kopf im Krampfanfall seine Zwangsstellung nach links behielt, die Augen meist dann, wenn der Arm vom Krampf ergriffen zu werden anfing, nach rechts und etwas nach oben hinübergedreht wurden und in dieser Zwangsstellung

Digitized by Google

während des Restes des Krampfanfalles unbeweglich fixirt stehen blieben. Solche Anfälle konnten wir 15—20 beobachten, alle von dem gleichen Typus. Nachmittags 4 Uhr wurde von dem Secundärarzt der chirurgischen Abtheilung, Herrn Dr. Sudeck, der Schädel in der rechten Schläfengegend in handtellergrosser Ausdehnung eröffnet und zwar ohne Narkose. Pat. machte nur während des nach oben Brechens des Knochenlappens energische Abwehrbewegungen, stöhnte laut, ohne übrigens zum Bewusstsein zu kommen. Während der Operation 4 Jackson'sche Anfälle. Nach Spaltung der Dura fanden sich die vorliegenden Grosshirntheile colossal hyperämisch, sonst erschien alles normal, multiple Probepunctionen in die Hirnsubstanz waren ergebnisslos. Im Besonderen fand sich nirgend etwas von einer Blutung. Knochen-Haut-Naht.

19. November. Nach der Operation sistirten die Krämpfe bis heute Morgen 2 Uhr. 30 Anfälle in 24 Stunden. Dieselben Anfangs von genau dem gleichen Typus wie vor der Operation, später wurde derselbe etwas fragmentarisch, indem nur Kopf, Augen, Gesicht und Arm zuckten oder die letzteren und das rechte Bein, während das linke am Krampf sich nicht betheiligte. Immer verlief der Krampfanfall aber successive und mit initialer Betheiligung von Kopf und Augen. Coma unverändert. Ophthalm. normale Pupillen.

20. November. Anfälle sind plötzlich ausgeblieben. Pat. reagirt auf Anruf, schluckt gut und trinkt reichlich. Gegen Abend grosse Unruhe, schreit fortgesetzt laut, gehobene Stimmung.

21. November. Morgens 2 Uhr 30 Min. plötzlich Herzschwäche. Stertoröses Athmen.

8 Uhr 45 Min. a. m. Exitus.

22. November Section. Ueber dem rechten Ohr findet sich eine nahezu kreisförmige Lappenwunde, deren Basis direct über der Ohrmuschel liegt und deren Durchmesser 9 cm beträgt. Die Wundränder sind vernäht, bei der Lösung der Nähte quillt etwas dunkles, flüssiges Blut hervor. Unter dem Weichtheillappen findet sich ein etwas kleinerer Knochenlappen, der die rechte Schläfenschuppe und den angrenzenden Theil des Scheitelbeins einnimmt. Die Weichtheile und angrenzenden Durapartieen sind ziemlich stark hämorrhagisch infiltrirt. Die Leptomeningen überall ohne jegliche Veränderungen, die Gefässe an der Basis, der Fossa Sylvii, des Circulus Willisii überall zart, durchgängig, durchaus normal. In der Rinde des rechten unteren Scheitellappens eine dreimarkstückgrosse Erweichung in der Rinde (Operationseffect). Sonst sind überall im ganzen Gehirn nur durchaus normale Verhältnisse zu constatiren, speciell wurde vom Mittelhirn ab auf das centrale Höhlengrau geachtet, aber nirgends fanden sich capilläre Blutungen.

Am Schädeldach findet sich nichts Pathologisches ausser einer 2 cm langen, linearen Narbe auf der Aussenseite des rechten Stirnbeins. Die Section der inneren Organe lässt ausser mässiger, herdweiser Verfettung der Aortenintima keinen pathologischen Befund erheben.

Eine epikritische Betrachtung kann nur zu dem Schluss führen, dass es sich in dem mitgetheilten Falle um nichts weiter als um eine Epilepsie gehandelt hat, allerdings um eine jener selten zu beobachtenden Abarten der genuinen Epilepsie, bei welcher die Zuckungen von

Digitized by Google

vornherein auf eine Körperhälfte beschränkt blieben und überdies in rein Jackson'schem Turnus sich abspielten. Bei einer Durchsicht der gangbaren Handbücher habe ich überall einen Hinweis darauf vermisst, dass das Vorkommen eines halbseitigen Status epilepticus von Jackson'schem Typus bei der idiopathischen Epilepsie überhaupt bekannt ist. Etwas Anderes ist es in dieser Beziehung ja mit den Fällen echter Jackson'scher Epilepsie. Es ist das Verdienst Löwenfeld's[1]), diesen wichtigen Umstand zuerst gebührend gewürdigt und bekannt gemacht zu haben: ...., „in welchen bei Häufung der Krampfanfälle sich ein Status epileptiformis entwickeln kann, der völlig dem Status epilepticus der idiopathischen Epilepsie gleicht und wie dieser zum letalen Ausgange führen kann" (S. 459).

Denken wir andererseits an die frappante Aehnlichkeit, die der soeben mitgetheilte Fall mit dem Symptomencomplex und mit den diagnostischen Kriterien hat, die wir soeben als charakteristisch für das Bestehen einer subduralen Blutung kennen gelernt haben, so wird man es dem Diagnostiker wahrlich nicht verargen können, wenn er nur eine saure Miene für diese Bereicherung unserer Kenntnisse übrig hat: denn einerseits kann hinter einem Status epilepticus ein schweres organisches, eventuell durch eine Operation zu beseitigendes Hirnleiden sich verstecken, wenn dasselbe nämlich seine Entwicklung aus einer Jackson'schen Epilepsie genommen hat, und andererseits können ausgebildete Jackson'sche Krampfanfälle (mit Bewusstseinsverlust) nur der Ausdruck einer genuinen Epilepsie sein, ohne dass die geringste organische Affection dabei im Spiele ist.

Somit werden für die Differentialdiagnose bei den intermeningealen Blutungen die genuine und die Jackson'sche Epilepsie in allererster Linie zu berücksichtigen sein, viel eher als das Durhämatom und der Tumor cerebri, schon aus dem Grunde, weil die beiden letzteren relativ leichter differentialdiagnostisch auszuschalten sein werden, als die ersteren.

Dass es sich in dem zuletzt mitgetheilten Fall um eine Epilepsie gehandelt hat, den Beweis dafür glaube ich durch einen kurzen Hinweis auf die Anamnese, den klinischen Verlauf (Operation in Autonarkose!) und das Sectionsprotokoll zur Genüge erbracht zu haben. Und ich möchte glauben, wenn in dem vorliegenden Fall, bei dem Fehlen einer neuropathischen Belastung, die Annahme berechtigt erscheint, dass das Alkohol- und das Syphilisgift beim H. die epileptische Disposition hervorgerufen haben, — dass dann ebenso berechtigt die weitere Annahme erscheint, dass in den verschiedenen schweren rechts-

1) Löwenfeld, Archiv f. Psych. Bd. 21: Beiträge zur Lehre von der Jackson'schen Epilepsie und den klinischen Aequivalenten derselben.

Digitized by Google

seitigen Schädeltraumen (Säbelhieb, Stoss mit dem Kopf gegen eine Holzpaneelirung, Fall vom Sopha auf den Boden) die Ursache für die eklektische Betheiligung der linken Körperhälfte am Krampfanfall, sowie aus den oben von mir ausführlich auseinandergesetzten Gründen die mögliche Ursache für den Ablauf des Krampfes in Form eines Jackson'schen Insults zu erblicken ist.

Die Prognose der subduralen Blutungen scheint nach dem, was wir darüber wissen, eine mehr als ominöse. Für die Therapie käme wohl nur ein chirurgischer Eingriff in Frage.

Rein theoretisch genommen, könnte man die intermeningealen Blutungen mit Sicherheit diagnosticiren, so müsste man eine Trepanation widerrathen. Denn der Ort der Blutung kann nicht diagnosticirt werden, und der Chirurg würde nach Eröffnung des Schädels eventuell in Verlegenheit kommen, die Quelle der Blutung, die vielleicht eine kleine leptomeningeale Vene in einer ganz anderen Hirnprovinz ist, zu finden. Der Praktiker hingegen, in der drangvollen Enge diagnostischer Nöthe, wird im Einzelfalle vielleicht eher geneigt sein, eine Operation anzurathen, je nachdem dieser oder jener besondere Umstand seiner Diagnose eine bestimmte Färbung verliehen hat.

Am Schlusse dieses Aufsatzes möchte ich es nicht unterlassen haben, auch an dieser Stelle meinem derzeitigen Chef, Herrn Oberarzt Dr. Nonne, meinen wärmsten Dank für die liebenswürdige Ueberlassung des Materials ausgesprochen zu haben.

Hamburg, December 1898.

Digitized by Google

XXI.

Ueber Combination von familiärer progressiver Pseudohypertrophie der Muskeln mit Knochenatrophie und von Knochenatrophie mit der „Spondylose rhizomélique" bei zwei Geschwistern (mit Sectionsbefund in einem der Fälle).

Von

Prof. Fr. Schultze

in Bonn.

Im zehnten Kapitel seines so reichhaltigen Werkes über progressive Muskelatrophie berichtet Friedreich über einen Fall von Combination von „progressiver Muskelatrophie" mit Knochenatrophie, den einzigen, den er überhaupt gesehen hat. In der Literatur fand er nur eine einzige der seinigen ähnliche Beobachtung, die von Le Gendre[1]) mitgetheilt worden ist. Beide Male handelte es sich um junge Männer, die im Beginne des jugendlichen Mannesalters starben, der eine im 18., der andere im 20. Lebensjahre. Im Friedreich'schen Falle handelte es sich nach seiner Schilderung um die pseudohypertrophische Form der infantilen Dystrophia muscul., wenn auch schliesslich Thenar und Hypothenar völlig geschwunden erschienen. Aber die Wadenmuskeln zeigten die typischen pseudohypertrophischen Veränderungen, und in der Leiche waren die vorderen Nervenwurzeln, sowie die vordere graue Rückenmarkssubstanz, wenigstens makroskopisch, nicht verändert. Der Fall von Le Gendre ist schwieriger zu klassifiziren, da die Angaben über die Ausbreitung und Entwicklung des Muskelschwundes zu kurz und ungenau sind. Angeblich sollen sich die Abnormitäten an Muskeln und Knochen nach einem Trauma im 11. Lebensjahre des Kranken entwickelt haben; er war von einem Wagen überfahren worden; alles in allem hat es sich aber wohl ebenfalls um infantile progressive Dystrophie gehandelt.

Seit der Friedreich'schen Mittheilung scheinen keine weiteren Erfahrungen über ein derartiges Zusammenvorkommen der genannten Veränderungen veröffentlicht zu sein. Eulenburg[2]) berichtete in entgegengesetzter Richtung, dass in einem Falle von infantiler, familiärer Muskeldystrophie sich Deformationen an Knochen und Gelenken

1) Le Gendre, Gaz. méd. de Paris 1860. p. 365 (nach Friedreich citirt.)
2) Eulenburg, Deutsche med. Wochenschrift. 1896. S. 458.

Digitized by Google

beobachten liessen, welche zu einem Plus von Knochensubstanz führten, so dass Verlängerung und Verdickung der Clavicula und des Oberarmkopfes, sowie Vergrösserung der Hand- und Fussknochen bestanden. Die bei ausgesprochener Akromegalie sich einfindende Muskelatrophie, die ebenfalls mit herangezogen worden ist, hat mit diesen Zuständen nichts zu thun.

In Folgendem gebe ich nun eine Mittheilung über eine ganz gleiche Combination wie in dem Friedreich'schen Falle, nur dass noch die in der Ueberschrift genannte seltsame anderweitige Complication bei einer Schwester des von mir untersuchten Kranken daneben bestand. Für die Unvollständigkeit der Einzelheiten der Beobachtung bitte ich um Entschuldigung; ich war leider verhindert, der Autopsie beizuwohnen, und habe auch die Kranken in ihrer Privatwohnung nur selten gesehen. Indessen reichen die von anderen Collegen und von mir selbst gemachten Beobachtungen zur Feststellung des wesentlichen Thatbestandes vollständig aus; besonderen Dank schulde ich Herrn Prof. Ungar und Herrn Prof. Jores, sowie Herrn Dr. Philipp, dessen Präparate ich selber controlirte. Er hat zugleich auf meinen Wunsch in dem einen der Fälle zum ersten Male die Nissl'sche Untersuchungsmethode bei infantiler Muskeldystrophie in Anwendung gebracht.

Im Anfang des Jahres 1889 untersuchte ich einen 10jähr. Knaben, B. Sch. aus Bonn, dessen Eltern heute noch leben, gesund sind und niemals Nerven- oder Muskelkrankheiten hatten; beide sind durchaus solid, keine Potatores und hatten im Ganzen 12 Kinder. Das älteste derselben war ein Knabe, hatte die gleiche Krankheit wie der von mir untersuchte Kranke und starb im 14. Lebensjahre an Lungenentzündung.

Der Kranke selbst, der mit 8 Monaten zur Welt kam, war von Geburt an schwächlich, lernte mit $1\frac{1}{2}$ Jahren gehen, wölbte aber bei rascherem Gehen den Bauch vor und konnte niemals so rasch vorwärts kommen, als andere Kinder. Beim Aufstehen musste er stets mit den Händen nachhelfen, sie auf den Knieen aufstützen, ebenso beim Sichaufrichten aus der liegenden Stellung. Allmählich wurde die Gehstörung immer stärker.

Die Untersuchung ergab das typische Bild einer Pseudohypertrophia musc. Das Gehen war ohne starkes Stützen allein nicht mehr möglich; es zeigt sich dabei die charakteristische Lordose; das Stehen geschieht noch ohne Hülfe. Die Wadenmuskeln sind übermässig dick und mässig fest, ihre Kraft gering. Die Aufwärtsbiegung der Füsse wegen bestehender Gelenksteifigkeit nur noch in schwachem Grade möglich. Die Mm. tib. ant. und extensores commun. sind prominenter, die Oberschenkelmusculatur dagegen dünn. Ebenso sind die Glutaei nicht verdickt, während die Sacrolumbales stark vorspringen. Die Schultermusculatur ist verdünnt und schwach; nur die Infraspinati sind dicker und stärker hervortretend; die Deltoidei und Bicipites dünn, die Tricipites wieder stärker entwickelt. Von den Supinatores longi ist nur der rechte spurenhaft nachweisbar. Die Kraft der Strecker und Beuger der Unterarme ist sehr gering, ebenso auch der Händedruck. Die Handmuskeln lassen keine

Digitized by Google

Atrophie erkennen. Nirgendwo fibrilläre Zuckungen; auch nicht in der Zunge, die etwas dicker ist. Die Kaumuskeln nicht verdickt, normal kräftig. Die Facialismuskeln agiren gut, nur die Mm. frontales vielleicht etwas langsamer. Pfeifen gut möglich; kein maskenartiger Gesichtsausdruck; er ist nur ein wenig stupider. Augenbewegungen und Pupillen normal. Die Patellarreflexe fehlen; die Sensibilität, Blase und Mastdarm sind intact. Die Intelligenz soll eine durchaus gute sein, wie die intelligente Schwester des Kranken angiebt. Eine elektrische Untersuchung wurde nicht vorgenommen.

An den Knochen war weder mir, noch Herrn College Ungar, welcher mir den Kranken zusandte, etwas Abnormes aufgefallen.

Später habe ich den Kranken nicht wieder gesehen; ich hörte erst wieder von ihm, als er in seinem 19. Lebensjahre im Juli 1898 gestorben war, nachdem sich das Leiden immer stärker entwickelt hatte und besonders die Athmung erschwerter geworden war, so dass zunehmende Herzschwäche angenommen wurde. — Die von Herrn Prof. Jores am 8. VII. 1898 etwa 24 Stunden p. mortem in einem Privathause vorgenommene Autopsie ergab zunächst den Befund eines allgemeinen hochgradigen Muskelschwundes der genügend bekannten Art. Sämmtliche Muskeln, welche bei der Section zu Gesicht kamen, waren sehr dünn, weich, blass-röthlich oder meistens blass-gelblich, vielfach auch von gallertigem Aussehen.

Gehirn und Rückenmark zeigten keine äusserlich wahrnehmbaren Veränderungen; das letztere wurde zur mikroskopischen Untersuchung aufbewahrt. Auch an den inneren Organen traten keine bedeutungsvollen Befunde zu Tage. Dagegen zeigte sich ein grosser Theil des knöchernen Skelets hochgradig verändert.

Die Wirbelsäule war stark kyphotisch und skoliotisch verkrümmt; diesen Veränderungen entsprechend liessen sich Verschiebungen und Verkrümmungen des knöchernen Thorax und der Beckenknochen erkennen. Eine Abnahme des Volumens der Wirbelsäule liess sich ebenso wenig wie eine solche des Schädels feststellen. Dagegen waren die Rippen sehr dünn und platt, auch die Beckenknochen reducirt, das Becken überhaupt sehr klein.

Die stärksten Veränderungen zeigten aber die Röhrenknochen der Extremitäten. So hatte der Oberschenkelknochen bei normaler Länge nur die Dicke eines Mittelfingers, und der Humerus war noch dünner. Auf dem Querschnitte zeigte sich die Markhöhle sehr klein, so dass der grösste Theil derselben von der harten, normal beschaffenen Rindensubstanz eingenommen wurde.

Von den Gelenken wurde nur das rechte Hüftgelenk besichtigt, an welchem nichts Abnormes nachweisbar war (nach Mittheilungen von Prof. Jores).

Die mikroskopische Untersuchung, welche Herr Dr. Philipp sowohl mit Hülfe der gewöhnlichen Methode (Carmin- und Weigert-Färbung des in Müller'scher Flüssigkeit gehärteten Präparates), als mit der Nissl'schen Methode vornahm, ergab, wie ich mich überzeugte, in Bezug auf die erstere den für die Dystrophie typischen normalen Befund, an Ganglienzellen und vorderen Nervenwurzeln und auch in Bezug auf die letztere nichts Abnormes: Nur fiel Herrn Dr. Philipp eine stärkere Entwicklung des „Krystalloids" in den Kernen der Ganglienzellen auf.

Digitized by Google

Die Nissl'sche Färbung war trotz der etwas späten Autopsie gut gelungen. — Muskeln waren leider nicht aufbewahrt worden; indessen ist der entsprechende Befund bei der Pseudohypertrophie ein so bekannter und ein so stetig wiederkehrender, dass lediglich eine Bestätigung hundertfach beobachteter Befunde zu erwarten war.

Vergleicht man den geschilderten, klinisch und anatomisch untersuchten Fall mit demjenigen von Friedreich, so ergiebt sich eine bis auf Einzelheiten zutreffende Uebereinstimmung. Nur konnte in meinem Falle direct festgestellt werden, dass es sich nicht um eine angeborene Dünnheit der Knochen handelte, sondern um eine sich im Laufe der Muskeldystrophie allmählich entwickelnde Atrophie, während Friedreich seinen Kranken, einen 18jährigen jungen Mann, erst mehrere Monate vor dem Tode sah und somit nur den Endzustand der Atrophien sowohl an den Knochen als an den Muskeln feststellen konnte. Abweichend von unserem Falle war in seinem wie in demjenigen von Le Gendre ein auffallender voluminöser Schädel vorhanden, während sowohl die abnorme Beschaffenheit der Wirbelsäule als auch die starke Atrophie der Rippen und der Extremitätenknochen, und sogar die Kleinheit und das geringere Volum der Beckenknochen die gleichen waren. In dem Falle von Le Gendre war das Becken stärker difform; in allen drei Fällen war aber die völlig gleiche erhebliche concentrische Atrophie der Röhrenknochen bei normaler Länge derselben vorhanden. Im Le Gendre'schen Falle war auch an den Darmbeinen die compacte Substanz zugleich sehr dünn, so dass sich bei theilweisem Mangel der spongiösen Substanz die beiden dünnen Lamellen derselben direct berührten und die Knochenmasse vollkommen durchscheinend war. — Was die Beschaffenheit der Muskeln angeht, so war im Friedreich'schen Falle bei noch „ziemlich gutem" Volumen der Waden die Atrophie auch auf Thenar und Hypothenar vorgeschritten; in meinem Falle vermag ich über den Endzustand dieser Muskeln leider nichts auszusagen. Sonst hat es sich offenbar um die gleichen Zustände gehandelt. Ueber die Beschaffenheit des Zwerchfells ist in allen drei Fällen nichts mitgetheilt worden; und doch ist es vornehmlich die Entartung dieses und der anderen Respirationsmuskeln, welche zu der allmählich zunehmenden Dyspnoe bei der progressiven Dystrophie sowie zu leicht entstehender Pneumonie und zu dem Exitus letalis Veranlassung giebt. Im Le Gendre'schen Falle war auch in der That der Tod an Pneumonie erfolgt, während in dem Friedreich'schen Falle „hypostatische Hyperämie" und Atelektase beider Lungen, venöse Hyperämie der meisten inneren Organe und excentrische Hypertrophie des rechten Herzens vorhanden war. Alle diese Zustände müssen als Folgen der insufficienten Athmung angesehen werden,

Digitized by Google

welche auch in dem Falle von Friedreich klinisch direct beobachtet wurde.

Erwähnenswerth bleibt noch, dass sich in dem letztgenannten Falle atrophirende Vorgänge in den Gelenkknorpeln der Extremitätenknochen vorfanden und in dem rechten Hüftgelenk eine reichlichere Menge gelblicher Synovia gesehen wurde, während die übrigen Gelenkhöhlen nur wenig Flüssigkeit enthielten.

Endlich war in dem Le Gendre'schen Falle eine ungewöhnlich starke Entwicklung der Genitalien vorhanden gewesen, so dass der Penis eine ungewöhnliche Länge besass und die Prostata hypertrophisch erschien, während umgekehrt in dem Friedreich'schen Falle geradezu Infantilismus sowohl in Bezug auf die Entwicklung der Genitalien als auch in Bezug auf Stimme und Gesichtsausdruck beobachtet werden konnte. In meinem Falle ist sicherlich keine Hypertrophie der äusseren Genitalien vorhanden gewesen; ob eine zu geringe Entwicklung und überhaupt ein Infantilismus, weiss ich nicht anzugeben. —

Fragt man sich nun, wie ein derartiges, mehrfach beobachtetes Zusammenvorkommen von progressiver Muskeldystrophie und von progressiver Knochenatrophie zu erklären ist, so ist es von vornherein sehr unwahrscheinlich, dass ein zufälliges Nebeneinander vorliegt, zumal wenn man an die erwähnte Beobachtung von Eulenburg denkt, der allerdings hypervoluminöse Knochen vorfand, aber doch eben auch Knochenveränderungen, so dass man allgemeiner von Knochendystrophie reden könnte.

Gegen eine zufällige Combination sprechen auch die bekannten, wenn auch viel leichter zu erklärenden Wachsthumshemmungen der Knochen nach Poliomyelitis, in Folge deren nach einer Beobachtung von Seeligmüller sich in seltenen Fällen auch hypertrophische Zustände an den Knochen der gelähmten Glieder einstellen können, also auch hier Knochendystrophie im Allgemeinen. Höchst interressant ist auch eine vor Kurzem von Déjérine und Théoharie mitgetheilte Beobachtung, in welcher es sich um eine erwachsene Kranke handelte, die im Alter von 28 Jahren eine rechtsseitige Hemiplegie bekam mit bleibender Armlähmung und mit langjährigen Schmerzen im rechten Arm. Allmählich entwickelte sich bei der rechtshändig gewesenen Kranken eine langsame und fortschreitende Atrophie der Knochen dieses Armes. Die Autoren betrachten diese Atrophie als die erstmitgetheilte ihrer Art, natürlich für erwachsene Kranke.

Betrachtet man auf Grund solcher Thatsachen das Zusammenvorkommen der allgemeinen progressiven Muskeldystrophie und der

Digitized by Google

Knochenveränderungen nicht als etwas Zufälliges, so liegen selbstverständlich drei Möglichkeiten vor. Entweder ist die eine der genannten Veränderungen die Folge der anderen, oder beide sind Folgen einer dritten Ursache. Die nächstliegende Annahme, dass die Knochenatrophie Folge des zunehmenden Muskelschwundes und der damit gesetzten Inactivität und der geminderten Blutzufuhr zu der Muskelsubstanz und überhaupt zu den Extremitäten sei, wird zunächst dadurch erschwert, dass, wie schon Friedreich mit Recht hervorhebt, in den sonstigen Fällen von ausgebreitetem Muskelschwunde, auch gerade bei der infantilen Form desselben, nicht einmal ein Stehenbleiben des Knochenwachsthums, geschweige denn eine zunehmende Reduction desselben sich einstellt. Sodann kann, wie der Eulenburg'sche Fall lehrt, trotz des Muskelschwundes sogar eine Verdickung der Knochen eintreten. Endlich spricht auch das gleich zu berichtende Vorhandensein von Knochenatrophie ohne Muskeldystrophie bei der Schwester meines Kranken wenigstens für meinen und ihm ganz ähnliche Fälle dagegen. Es muss deshalb diese Annahme vorderhand als unwahrscheinlich betrachtet werden, wenn es auch einigermassen erstaunlich bleibt, dass sich nicht analog dem erwähnten Verhalten bei der acuten Poliomyelitis auch bei der allgemeinen Muskeldystrophie viel häufiger secundäre Knochenatrophien einfinden.

Da die zweite Möglichkeit, dass die progressive Knochenatrophie das Primäre sei und die Muskeldystrophie nachfolge, nicht in Betracht kommen kann, weil — ganz abgesehen davon, dass die Muskeldystrophie nachweisbarer Weise die erste Veränderung darstellt — die Knochenatrophie secundärer Weise höchstens eine einfache Verdünnung der Musculatur, nicht aber die sonstigen Veränderungen derselben, besonders auch nicht die Pseudohypertrophie, erzeugen könnte, so bleibt nur noch übrig, beide Veränderungen aus der gleichen, bisher unbekannten Ursache entstehen zu lassen. Zu dieser Anschauung gelangten auch Friedreich und Eulenburg. Welcher Art freilich diese Ursache ist, bleibt noch völlig unklar; ebenso ist es zur Zeit völlig unmöglich, zu entscheiden, ob der Ort, an welchem diese Ursache zunächst angreift, etwa das Nervensystem ist, und wenn, welcher Theil desselben. Déjérine und Théoharie denken für ihren Fall wegen der zugleich vorhandenen langdauernden Schmerzen an eine Erkrankung der peripheren Nerven, während Friedreich an das Centralnervensystem und an die Vermittelung von vasomotorischen Centren appellirt.

Im Rückenmark liessen sich bei unserem Falle irgend welche mit unseren heutigen Untersuchungsmethoden nachweisbare Veränderungen nicht finden. Es war nicht einmal jene Ganglienzellenatrophie

Digitized by Google

vorhanden, welche man nach Analogie des Verhaltens der Ganglienzellen nach völliger Ausschaltung von Muskeln im wachsenden Alter erwarten sollte; ja, es waren nicht einmal deutliche Nissl-Veränderungen zu finden.

Dieser Befund spricht von Neuem dagegen, dass die progressive Muskeldystrophie überhaupt von Störungen des Nervensystems abhängt, und warnt davor, den Schluss zu machen, dass, weil nach gewissen bekannten Veränderungen der Ganglienzellen oder überhaupt der peripheren motorischen Neurone gewisse Degenerationen der Muskelfasern folgen, nun auch alle chronischen Muskelatrophien und -Dystrophien, für welche man zur Zeit keine andere Ursache findet, in nervösen Störungen ihre Ursache haben müssen, während doch die Muskelsubstanz, sowie sie ohne jede Dazwischenkunft der Nerven sich entwickelt und auch bei Amyelie wenigstens bis zu einem gewissen Grade wachsen und gedeihen kann, ebenso gut bei noch unbekannten allgemeinem Stoffwechselstörungen und bisher unbekannten abnormen chemischen Einflüssen auch ohne primäre Nervenerkrankung in gleicher Weise wie das Knochensystem atrophiren und hypertrophiren könnte. —

So viel über den ersten Fall, der an weiterem Interesse dadurch gewinnt, dass eine ältere Schwester des Kranken, wie schon erwähnt, ebenfalls an einer Atrophie der Knochen leidet, zugleich aber jene Form von chronischer Gelenkerkrankung darbietet, welche P. Marie neuerdings als „Spondylose rhizomélique" bezeichnet hat, indem nämlich besonders die Stammes- und die proximalen Gelenke erkrankt sind.

Als ich diese Kranke, die jetzt 39 Jahre alt ist, im Jahre 1894 zuerst untersuchte, habe ich allerdings die jetzt bestehende Knochenatrophie noch nicht wahrgenommen; sie kann aber sehr wohl vor den übrigen Störungen von mir übersehen worden sein. —

Die Patientin war bis zu ihrem 27. Lebensjahre gesund gewesen, bis auf zeitweilige Steifigkeiten der Wirbelsäule vorübergehender Natur, die etwa 4 Tage lang anhielten, und bis auf gelegentliche Schmerzen im „Popo". Allmählich wurde die Steifigkeit immer häufiger und anhaltender, seit dem genannten Lebensjahr andauernd und mit starken Schmerzen einhergehend. Später wurden die Kniegelenke dicker und steifer, sodann betheiligten sich die Halswirbelgelenke, so dass der Kopf festgestellt wurde; endlich wurden auch die Schultergelenke schmerzhafter und steif.

Schon im Jahre 1894 constatirte ich eine völlige Unbeweglichkeit in den Hüftgelenken und den Wirbeln; der Kopf wird dauernd nach rechts gehalten, wobei der r. M. sternocleidomastoideus in tonischem Krampfe verharrte. Das linke Kniegelenk ist verdickt und ebenso wie das rechte wenig ausgiebig bewegbar. Die Schultergelenke sind ebenfalls steif; ebenso die Kiefergelenke, so dass der Mund nicht normal weit geöffnet werden kann. Die Deltoidei sind dünner, ebenso die Quadrici-

Digitized by Google

pites, aber offenbar nur in secundärer Weise, wie gewöhnlich nach Arthropathien. Irgend welche Nervenerscheinungen fehlen.

Bis zum Jahre 1898, in dem ich die Kranke von Neuem sah, hat die Erkrankung weitere Fortschritte gemacht.

Gehen und Stehen ist schon seit ein paar Jahren nicht mehr möglich; nur mit Hülfe Anderer wird die Kranke mit steif gehaltener Wirbelsäule und mit steifgehaltenem Kopf mühsam herumgedreht und kann langsam so aufgerichtet und gedreht werden, dass sie in eine annähernd sitzende Stellung gebracht wird, wobei die Unterschenkel und Füsse aus dem Bette mehr horizontal herausragen. — Gewöhnlich wird eine gerade Rückenlage eingenommen. Der Kopf kann activ noch ein wenig nach rechts gedreht werden; die Schultern lassen sich kaum nach oben, die beiden Oberarme nur wenig nach aussen bewegen. Werden diese Bewegungen passiv in grösserer Ausgiebigkeit versucht, so entstehen starke Schmerzen in den Gelenken.

Die Hüftgelenke sind völlig steif, ebenso auch die Kniegelenke, welche dabei zugleich angeschwollen erscheinen. Die Ellenbogengelenke sind dagegen noch ziemlich normal, ebenso die Hand- und Fingergelenke. Indessen ist die Beugbarkeit der Finger auf der linken Seite nicht von normaler Ausgiebigkeit, rechts dagegen normal. Schwellungen ihrer Gelenke oder Schwellungen der Hand- und Ellenbogengelenke sind zur Zeit nicht nachweisbar, waren aber an einem Fingergelenke vorhanden gewesen.

Die Zähne sind nur noch so wenig von einander entfernbar, dass gerade noch Flüssigkeit geschlürft werden kann. — Der Sternocleidomastoideuskrampf besteht nicht mehr. —

Die Muskeln sind sämmtlich dünn, sowohl an den Ober- wie Unterextremitäten, als auch an den Händen. Aber nirgends ist eine Pseudohypertrophie wahrnehmbar, und die Patellarreflexe sind erhalten und etwas gesteigert. Die Sehnenreflexe an den Händen und Unterarmen pathologisch gesteigert und von abnormen Stellen aus auslösbar. — Hyperalgesien in den vorderen Intercostalräumen bestehen nicht; überhaupt ist die Sensibilität normal. Eine elektrische Untersuchung konnte nicht vorgenommen werden, wie denn überhaupt bei dem hülflosen Zustande der Kranken in der Umgebung ihrer Angehörigen eine zu lange fortgesetzte, in alle Einzelheiten sich erstreckende Untersuchung nicht vorgenommen werden konte.

Von besonderem Interesse waren die stark atrophischen Zustände der Knochen, besonders der Arme und Finger. — Ueber den Handgelenken betrug die Circumferenz 13 cm; die Breite der Hand selbst ausser dem Daumen nur 7 cm; auch die Tibia in ihren unteren Abschnitten nur 4 cm breit, während die Füsse nicht so erheblich verkleinert sind. Aber an den Oberextremitäten kann man geradezu von einer Akromikrie reden. Der Schädel ist normal gross, eher grösser; an den Rippen keine deutlichen Veränderungen; die Wirbelsäule ist im Allgemeinen gerade, nur in ihrem unteren Theile lordotisch. Die Haut zeigt keine besonderen Veränderungen, sie ist zart an Armen und Händen; abnorm glänzend an den Beinen. Auf der Oberlippe ein zartes, schwarzes Schnurrbärtchen, die Mammae nur minimal entwickelt; über die Entwicklung der Pubes vermag ich nichts anzugeben. Die Gesichtsfarbe normal, keineswegs blass oder gar kachektisch, die Intelligenz sehr gut. —

Digitized by Google

Trotz der Lücken in der Untersuchung, welche vielleicht nicht völlig befriedigt, ist das Wesentliche des Krankheitsbildes vollkommen klar. Es handelt sich um eine zunehmende und sich immer mehr ausbreitende entzündliche und ankylosirende Entzündung der Gelenke des Rumpfes und der ihm näher gelegenen Theile, die später allmählich auf die peripherer gelegenen Gelenke fortgeschritten ist. Die Aufmerksamkeit der Neurologen und inneren Mediciner ist auf diese Art von Erkrankung in den letzten Jahren von v. Bechterew, Strümpell, Bäumler, P. Marie u. A. gerichtet worden.

Ohne mich auf die Frage hier einzulassen, ob es sich bei dieser Gelenkerkrankung um ein eigenthümliches Krankheitsbild oder nur um eine seltenere Localisation der gewöhnlichen progressiven Arthritis deformans handelt, will ich als bemerkenswerth in meinem Falle hervorheben, 1. dass eine Mitbetheiligung der Kiefergelenke sich schon früh einstellte, welche sonst zu fehlen pflegt; 2. dass sich eine langdauernde Contractur eines Sternocleidomastoideus einstellte, wie sie in den anderen Fällen in analoger Weise für die Hüftgelenksmuskeln beschrieben worden ist und wie sie v. Bechterew in einem seiner Fälle sowohl an den oberen als an den unteren Extremitäten beobachtete.

Das Merkwürdigste bleibt aber die Combination mit der gleichen Knochenatrophie, wie sie bei dem pseudohypertrophischen Bruder beobachtet wurde, der seinerseits nur diejenigen Gelenkveränderungen darbot, wie sie bei langdauernder Muskeldystrophie sich einzustellen pflegen und wie sie in dem analogen Falle Friedreich's in ausgedehnter Weise auch in Form von stärkeren Ergüssen vorgefunden wurden.

Es wird durch eine solche Combination auf eine hereditäre Veranlagung hingewiesen, wie sie übrigens — allerdings nur in Bezug auf die Gelenkerkrankung allein — auch in drei Fällen von v. Bechterew vorhanden war. Natürlich kann es sich bei dieser Heredität in unseren Fällen nur um eine Anlage zu Atrophie des Knochensystems handeln, da sich die Volumsreducirung desselben erst allmählich im Laufe des Lebens entwickelte. Dass bei einer solchen Anlage sich auch Erkrankungen der Gelenke leichter ausbilden können, besonders wenn zugleich noch äussere Schädlichkeiten unbekannter Art, wie relative Ueberanstrengung, Temperaturverhältnisse, chemische Stoffwechselveränderungen endogener und exogener Art dazukommen, ist nach allgemeinen Gesetzen der Pathologie vollauf begreiflich.

Wie und warum sich aber bei dem einen der Geschwister neben der Knochenatrophie eine primäre Muskeldystrophie ohne die gleiche Affection der Stammgelenke entwickelte und bei der anderen in erster

Digitized by Google

Linie die letztere und nur eine secundäre arthropathische Muskelatrophie, das auch nur annährend zu ergründen, sind wir vorläufig nicht im Stande. Ebenso ist es völlig unmöglich, darüber etwas Bestimmteres auszusagen, warum und in welcher Weise, falls überhaupt ein innerer Zusammenhang vorliegt, sich die in dem Le Gendre'schen Falle beobachtete Dystrophie des Genitalapparates entwickelt hatte, während ein Zurückbleiben der geschlechtlichen Entwicklung bei so ausgedehnten sonstigen Defecten eher erklärlich wäre. Jedenfalls ist es noch viel schwieriger, diese Veränderungen auf irgend welche Veränderungen unbekannter Nervencentren zurückzuführen, als die Knochenatrophien. Gelänge es aber auch, so fehlte noch jede Vorstellung über die Entstehungsweise derartiger sonderbarer primärer Nervenveränderungen.

Digitized by Google

XXII.

Besprechungen.

1.

Beiträge zur Klinik der Rückenmarks- und Wirbeltumoren von Dr. Hermann Schlesinger, Privatdocent. — Aus der III. medicinischen Universitäts-Klinik in Wien (Prof. v. Schrötter). Gustav Fischer, Jena 1898. 210 Seiten, 2 Tafeln u. 47 Abbildungen im Text.

Den ersten Theil der Arbeit bildet eine umfassende pathologisch-anatomische Studie über die verschiedenen Arten der Rückenmarks- und Wirbeltumoren. Zur Verfügung des Autors stand ein ungewöhnlich grosses, einheitliches Material: die Sectionsprotokolle über 151 in den letzten 18 Jahren im Wiener allgemeinen Krankenhause obducirte, einschlägige Fälle. An der Hand dieser bisher nicht benutzten Ziffern und gestützt auf zahlreiche Eigenbeobachtungen, sowie musterhafte Kenntniss der Literatur giebt Sch. ein lehrreiches Bild von der Frequenz, Topographie, den Verlaufseigenthümlichkeiten der Tumoren und Granulationsgeschwülste und eröffnet durch geschickte Fragestellung und erschöpfende Verwerthung zum Theil neue Gesichts-, praktisch und diagnostisch bedeutsame Anhaltspunkte. — Diesem Hauptabschnitte folgen bemerkenswerthe Angaben über die Aetiologie und zwanglos aneinander gereihte Beiträge zur Klinik, Diagnose und Therapie der Wirbel- und Rückenmarkstumoren. 56 neue Beobachtungen bilden den Schluss der Arbeit, welcher ein Literaturverzeichniss von 589 Nummern beigefügt ist.

Das Werk, eine vortreffliche Ergänzung der Bruns'schen Monographie, sichert dem Autor allgemeinen Dank. Rich. Pfeiffer-Cassel.

2.

Allgemeine Elektrotherapie. Von Dr. Leopold Laquer, Nervenarzt in Frankfurt a. M. (Aus Eulenburg und Samuel's Lehrbuch der allgemeinen Therapie.) Urban & Schwarzenberg, Wien u. Leipzig 1898. 122 Stn.

Nach kurzer Darstellung der wesentlichen Punkte der ärztlichen Elektrotechnik und Elektrodiagnostik schildert Verfasser, unbekümmert um theoretische Voraussetzungen, nur diejenigen elektrotherapeutischen Behandlungsmethoden in allgemeinen Grundzügen, welche sich ihm in zwanzigjähriger Thätigkeit als Nervenarzt bewährt haben, macht also nicht den Anspruch, erschöpfend zu sein. Sorgsame Verwerthung des reichen Beobachtungsmaterials und nüchterne, nachahmenswerthe Kritik zeichnen diesen Theil der Abhandlung aus und machen die Erfahrungen des Autors beachtenswerth, selbst wenn man in Einzelheiten abweichende Anschauungen vertreten sollte. Wie L. mit Recht betont, bringt nicht die ins Unendliche gesteigerte Variabilität der elektrotherapeutischen Methodik eine brauchbare Statistik, wesentlich ist vielmehr, die anerkannten Verfahren in zahlreichen Fällen zu erproben und sie bis zur vollkommenen Beherrschung der Technik mit unermüdlichem Eifer durchzuführen. Ein kleines Scherflein zur Würdigung der Stellung der Elektrotherapie als wissenschaftlicher Heilmethode beizutragen: diese gestellte Aufgabe hat der Verfasser mit Geschick gelöst. Mit

Digitized by Google

anerkennenswerther Offenheit macht er dagegen Front, dass sich von Jahr zu Jahr mehr ungeübte Hände, durch keine Sachkenntniss getrübte Geister in der Elektrotherapie versuchen, mit ungenügenden Apparaten, ohne stricte Indicationen herumarbeiten, um dann kalt lächelnd das Heilverfahren als solches zu verurtheilen, diesen Zweig der Heilkunde zu discreditiren. Wie jedes Heilmittel wirkt auch die Elektricität, ungenau dosirt und ohne Berücksichtigung der Individualität angewandt, vielfach schädlich — andererseits müssen wirkliche Indicationen vorliegen, keine Polypragmasie, kein Elektrisiren statthaben, „ut aliquid fiat". Bei richtiger Anwendung gehören der galvanische und faradische Strom nach Laquer zu den wichtigsten Heilmitteln bei Nerven- und Muskelerkrankungen: zur Erklärung der Heilerfolge ist vor Allem die biologische Wirkung von Reizen auf die Function eines jeden Neuron heranzuziehen. Bei Neurosen kann sich der elektrische Strom als geeignetes Hülfsmittel zur seelischen Beeinflussung des Kranken erweisen, übt aber auch von der Haut aus einen die Erregbarkeit des Nervensystems günstig beeinflussenden Reiz aus. Etwas ungerecht und einseitig wird m. E. der Moebius'sche Standpunkt von Laquer beurtheilt: die Lehre des Leipziger Neurologen wirkte zweifellos anregend und in mancher Hinsicht befreiend, auch heisst es nicht, die Elektricität ihres Werthes berauben, wenn man bei den Heilerfolgen der Suggestion eine Hauptrolle zutheilt. Die Anfechtung der Neuronlehre von berufener Seite macht zur Zeit in der Annahme der Goldscheider'schen Lehre eine gewisse Vorsicht von Nöthen. Die Arbeit verdient warme Empfehlung.

Rich. Pfeiffer-Cassel.

3.

Leçons sur les maladies du système nerveux. Par F. Raymond. Troisième série (année 1896—1897). Paris, Octave Doin, 1898.

Der vorliegende, mit 130 Textfiguren und 6 farbigen Tafeln illustrirte, 760 Seiten starke dritte Band der Raymond'schen Vorlesungen enthält wiederum eine Fülle interessanter Beobachtungen, an deren Mittheilung sich ausführlichere Besprechungen wichtiger neurologischer Themata anschliessen. Ueber ein Drittheil des Bandes ist der Diagnostik und Therapie der Gehirntumoren gewidmet. Von Interesse sind namentlich die Ausführungen über deren chirurgische Behandlung. R. konnte sich hier auf die Erfahrungen stützen, welche Chipault bei verhältnissmässig zahlreichen, an den Tumor-Kranken der Salpêtrière gemachten operativen Eingriffen gewonnen hat. Bei Geschwülsten der motorischen Rindenzone sind die Erfolge nicht ganz unbefriedigend, während bei Geschwülsten des Kleinhirns die Operation leider nur zu häufig von üblen Zufällen begleitet ist. — Von den folgenden Vorträgen heben wir die eingehende Besprechung der Friedreich'schen Krankheit und besonders die wichtigen Mittheilungen über die hereditäre Form der Opticus-Atrophie hervor. Weitere Vorträge behandeln die amyotrophische Lateralsklerose, die Halbseitenläsion des Rückenmarks, die Thomsen'sche Krankheit, verschiedene Punkte aus der Pathologie der Polyneuritis, die Sklerodermie u. A. Ueberall ist die neuere Literatur sehr sorgfältig benutzt worden. Die Darstellung ist klar und übersichtlich. Kurzum, den Fachgenossen ist die Lectüre auch dieses Bandes angelegentlich zu empfehlen.

Strümpell.

Druck von August Pries in Leipzig.

Digitized by Google

Fig. 1.



Fig. 2.

Fig. 3.



Err. Prof. Cortivo del.
Marina.

Verlag von F. C. W. Vogel in Leipzig.

Lith. Anst. v. E. A. Funke, Leipzig.

Digitized by Google

Digitized by Google

JOSEPH RUZICKA,
BOOKBINDING,
705 MADISON AVE.
BALTIMORE, MD.

Digitized by Google

Digitized by Google

Digitized by Google

Princeton University Library
32101 065977660

Digitized by Google

Digitized by Google